

肺高血圧症を合併した治療抵抗性 甲状腺機能亢進症の1症例

Pulmonary Hypertension Associated With Refractory Hyperthyroidism: A Case Report

岡田 昌子
太田 剛弘
大倉 宏之
阿部 幸男
市場 直也
楊 博人
長江 啓二
柳 志郎
廣田 一仁
吉川 純一*

Masako OKADA, MD
Takahiro OTA, MD
Hiroyuki OKURA, MD
Yukio ABE, MD
Naoya ICHIBA, MD
Hirohito YOH, MD
Keiji NAGAE, MD
Shiro YANAGI, MD
Kazuyoshi HIROTA, MD
Junichi YOSHIKAWA, MD, FJCC

Abstract

A 25-year-old woman was admitted to our hospital with goiter. The diagnosis was Grave's disease. Diagnostic transthoracic echocardiography revealed a hyperdynamic stage of the heart with right ventricular dilation. Doppler echocardiography showed mild to moderate tricuspid regurgitation and elevated systolic right ventricular pressure. Right heart catheterization revealed high cardiac output (9.49 l/min) and pulmonary hypertension (57 mmHg) with increased pulmonary vascular resistance and total pulmonary resistance. No intracardiac shunts were detected. Since neither thiomazole nor propylthiouracil was effective and both caused side effects, she underwent subtotal thyroidectomy. After the surgery, pulmonary hypertension improved and cardiac output normalized, but without normalization of pulmonary vascular resistance and total pulmonary resistance. Reversible pulmonary hypertension may occur in patients with hyperthyroidism. Increased pulmonary blood flow and sustained high pulmonary artery resistance were suspected as the causes of pulmonary hypertension. In addition, pulmonary endothelial dysfunction as a result of sustained increased pulmonary blood flow could be another cause of pulmonary hypertension.

J Cardiol 2001; 37(5): 277-283

Key Words

Thyroid hormone Hypertension, pulmonary Tricuspid regurgitation
Echocardiography, transthoracic

はじめに

甲状腺機能亢進症はさまざまな心疾患を合併することが知られており、しばしば臨床問題となる。左室の収縮能の増大と心拍数の増加のほか、僧帽弁逸脱症の合併が認められることがある¹⁾。さらに、病状が進

展すると拡張型心筋症様の病態を呈する症例も報告されている²⁾。

我々は肺高血圧症を合併した若年の甲状腺機能亢進症で内科的治療に抵抗性であったため、外科治療(甲状腺全摘術)を施行し、手術前後にその血行動態の変化を検討しえた症例を経験した。著明な肺高血圧を

生長会府中病院 循環器科: 〒594-0076 大阪府和泉市肥子町1-10-17; *大阪市立大学大学院医学系研究科 循環器病態内科学, 大阪

Division of Cardiology, Fuchu Hospital, Osaka; * Department of Internal Medicine of Cardiology, Osaka City University Graduated School of Medicine, Osaka

Address for correspondence: OKADA M, MD, Division of Cardiology, Fuchu Hospital, Hiko-cho 1-10-17, Izumi, Osaka 594-0076
Manuscript received July 25, 2000; revised October 3, 2000 and January 25, 2001; accepted January 26, 2001

呈した報告は少なく^{3,4)}、その病態についての詳細な検討はされていない。本症例について考察を加えて報告する。

症 例

症 例 25歳,女性

主 訴: 頸部腫脹

現病歴: 1999年10月, 頸部腫脹を指摘され当院を外来受診し, 甲状腺機能亢進症と診断された。引き続き施行された心エコー図検査による右心負荷所見に加え, ドップラー法により軽度から中等度の三尖弁逆流を伴う肺高血圧が指摘された。抗甲状腺薬の内服を開始したが, 増量に伴い紅斑が全身に出現したため, 薬剤を変更した。変更後も副作用のため内服治療が困難となり, 甲状腺手術の目的と心機能精査のため, 2000年3月, 当科に入院となった。

既往症: 特記事項なし

家族歴: 姉が甲状腺機能亢進症

入院時現症: 身長156cm, 体重53kg。意識清明, 血圧138/60mmHg, 脈拍96/min, 整。体温37.4℃。結膜貧血なし。両側甲状腺腫脹著明(7×3cm), 圧痛なし。心雑音なし。pの著明亢進, 音を聴取した。呼吸音異常なし。腹部は平坦で軟。下肢に浮腫が認められた。

入院時検査所見: 入院時血液検査では軽度の肝機能障害(ALT 42IU/l, ALP 592IU/l, -GTP 57IU/l), 総コレステロール低値(98mg/dl)と甲状腺ホルモンの著明な高値(遊離トリヨードサイロニン 15.8pg/ml, 遊離サイロキシン 5.69ng/dl)が認められた。甲状腺刺激ホルモンは<0.05μU/mlと低値を示した。

入院時胸部X線所見(Fig. 1): 心胸郭比52%と軽度の心陰影の拡大が認められた。

心電図所見(Fig. 2): 洞性頻脈で, 時に発作性心房細動を示した。

心エコー図検査では左室収縮能は過収縮状態であった。傍胸骨短軸断面で拡張末期から収縮期にかけて心室中隔が偏平化していた。若年であることから除外診断として各種先天性疾患による右心負荷を検索したが, 明らかな短絡疾患や右室流出路障害は認められなかった(Fig. 3)。カラードップラー法により軽度から中等度の三尖弁逆流が認められ, 連続波ドップラー法では右室収縮期圧は約70mmHgと肺高血圧様所見を

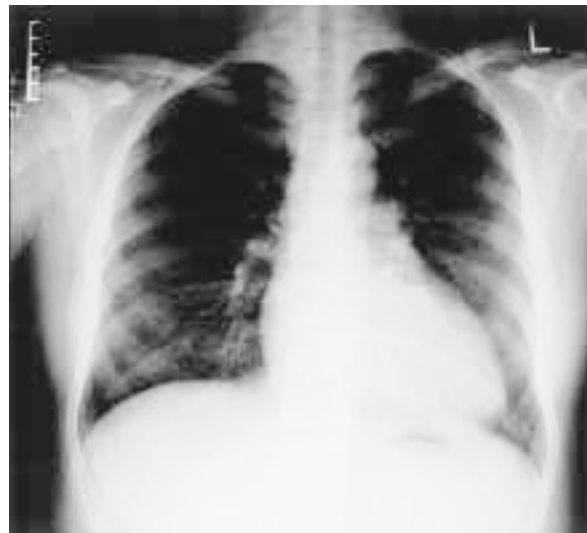

Fig. 1 Chest radiogram on admission showing mild cardiomegaly
Cardiothoracic ratio is 52%.

呈した(Fig. 3-D)。肺塞栓症の可能性も考慮して肺血流シンチグラムと肺動脈造影を施行したが, いずれも肺動脈血流の欠損は認められなかった(Fig. 4)。

臨床経過: 当初, チアマゾール40mg/dayとプロプラノロール30mg/dayの併用を開始したが, 甲状腺ホルモン高値のためチアマゾールを80, 100mg/dayと2週間ごとに増量したところ, 薬疹出現のためチアマゾールの治療を断念し, 抗甲状腺薬をプロピルチオウラシル1g/dayに変更した。しかし, 熱発と肝機能障害のためにプロピルチオウラシルによる治療継続困難となり, 手術治療を勧めたが, 本人が希望しないため, 再びチアマゾール30mg/dayの少量投与を開始した。その後, 薬疹が再度出現したため内服を断念せざるをえなくなり, 全身麻酔下での甲状腺亜全摘術を計画した。しかし, 甲状腺ホルモン濃度は高値(遊離トリヨードサイロニン 15.8pg/ml, 遊離サイロキシン 5.60ng/dl)で, 上室期外収縮などの不整脈も頻発したため, 1週間のヨード剤とステロイド投与(プレドニゾロン30mg)の後, 手術を施行する予定となり, 心機能評価と心疾患精査目的で心臓カテーテル検査を施行した。

右心カテーテル検査(Table 1)では, 酸素飽和度の増大は認められず, 短絡疾患は否定された。圧測定では肺高血圧が認められ, 心拍出量9.49l/minと, 高心

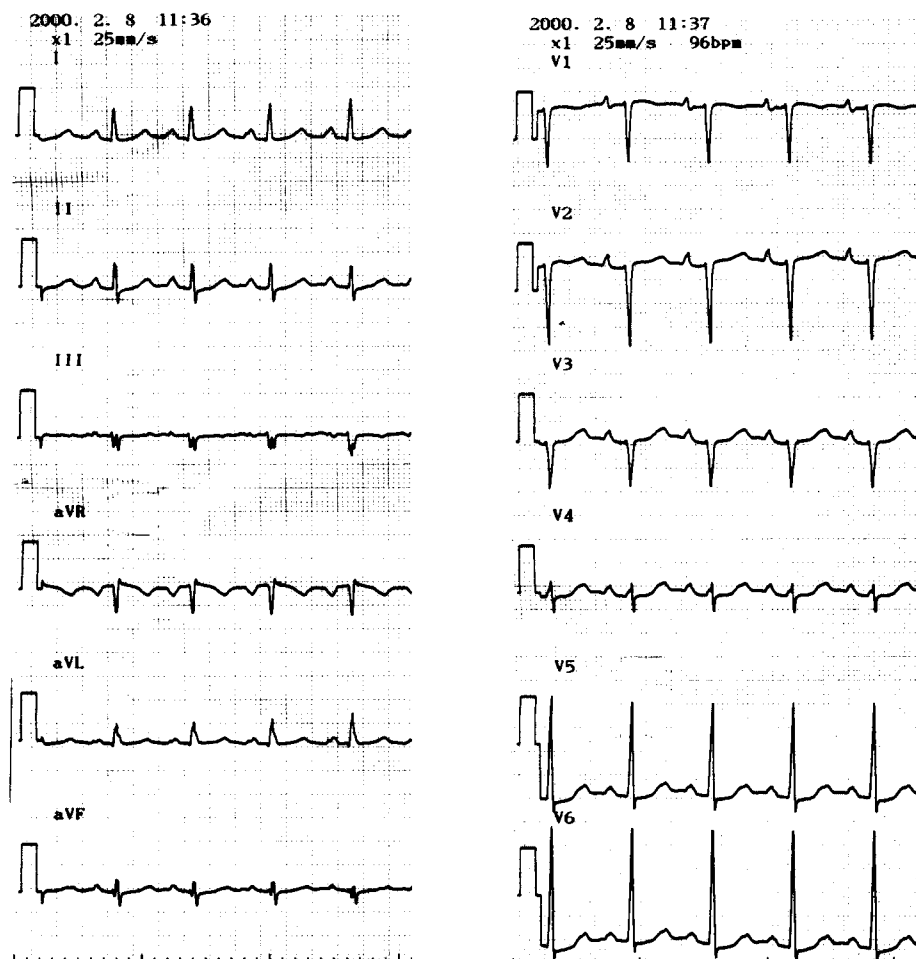


Fig. 2 Electrocardiogram on admission demonstrating sinus tachycardia
There are no signs of right atrial or ventricular overload.

拍出状態を呈した。肺血管抵抗と全肺抵抗値はいずれも高値であった。体血管抵抗は低値であった。左心カテーテルでは異常所見はなかった。

2000年3月23日、甲状腺亜全摘術が施行され、6gを残し103gの甲状腺が摘出された。術後、甲状腺機能は正常化した。術後12日目のカテーテル検査では肺高血圧、高心拍出状態は正常化した(Table 1)。体血管抵抗も正常範囲となったが、肺血管抵抗と全肺抵抗値は若干低下したが、高値のままであった。

術後13日目の心エコー図法所見では、心室中隔の圧排所見は認められず、カラードップラー法でも三尖弁逆流は確認できなくなり、肺高血圧に伴う右心負荷は改善したと考えた。

考 察

甲状腺機能亢進症に合併する心徴候については種々の報告があり、通常は洞性頻脈が認められるが、10-22%に心房細動を⁵⁾合併するとされる。心機能上は、心拍出量の増加、脈圧の増大をきたし、50%の症例では体血管抵抗が低下する⁶⁾。甲状腺機能亢進症の43%は、明らかな基礎心疾患なしに上記の心血管系の徴候を呈し⁷⁾、代償機序が働かなくなると高心拍出性心不全が起こりうる。僧帽弁逸脱症を高率に合併するとの報告¹⁾もあるが、本例では認められなかった。

甲状腺機能亢進症に合併する高心拍出性心不全の機序については、後負荷の減少、前負荷の増加、心臓に対する刺激作用の3つの機序で説明されている。甲状腺の作用により体組織の代謝亢進をもたらし、その結

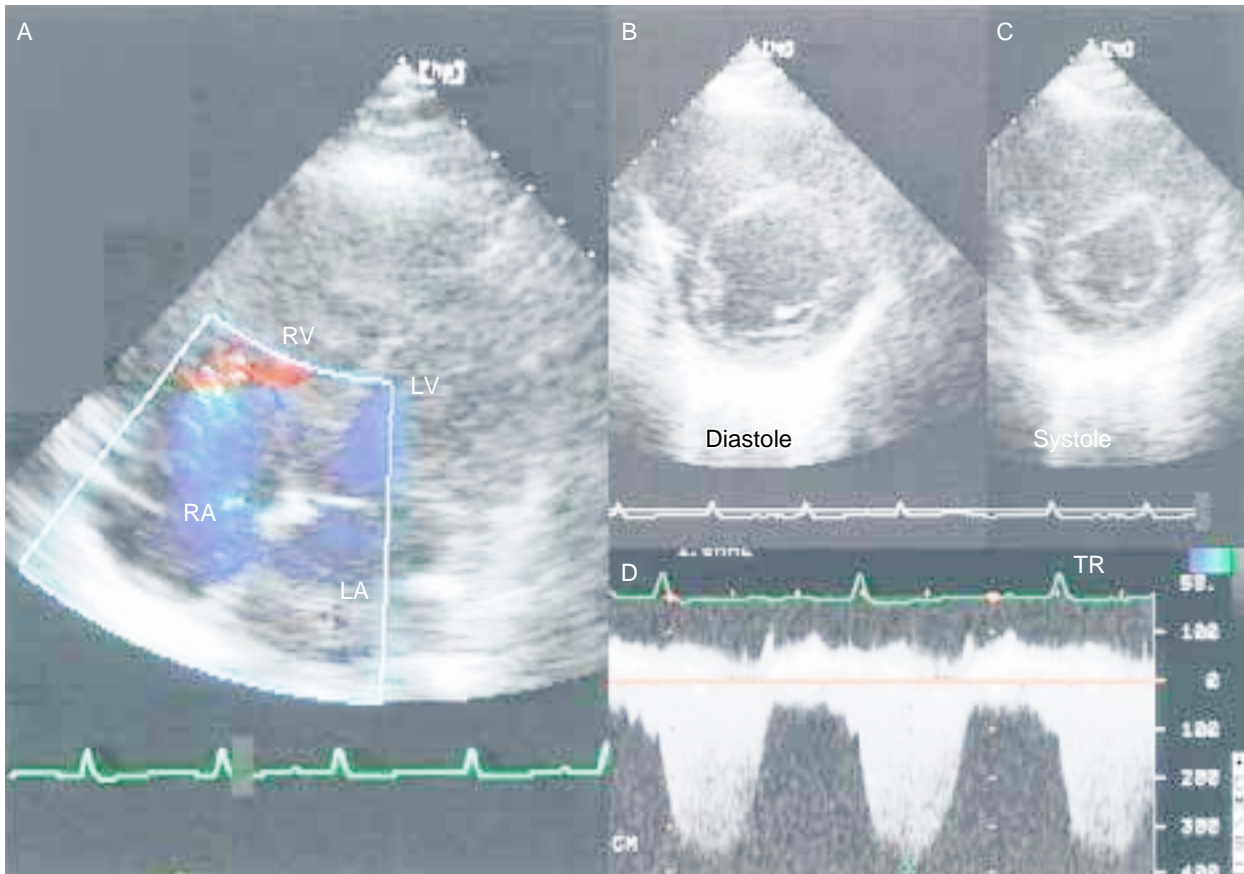


Fig. 3 Echocardiograms

Transthoracic echocardiogram before surgery showing flattening of the interventricular septum, slightly in diastole (B) and mainly in systole (C). We suspected a right side pressure overload. The right ventricular systolic pressure was calculated from the tricuspid regurgitation (about 70 mmHg: A and D).
 RV (A) = right ventricle (atrium); LV (A) = left ventricle (atrium); TR = tricuspid regurgitation.

果，局所の血流の需要を増大させるため体血管抵抗値を低下させ，後負荷が減少する。つぎに亢進した代謝活性により静脈灌流量が増大し，前負荷は増大する。また，甲状腺ホルモン自体が心筋細胞に対して直接刺激作用を持ち，交感神経系に対して緊張と活性の調節を行い，心機能亢進状態をきたすと考えられている⁶⁾。これらが相乗して心拍出量の増大をもたらすと考えられる。

甲状腺機能亢進症例における肺高血圧症合併の報告は少なく，調べた範囲では，過去に8例の報告があるのみであった。Thurnheerら⁴⁾は経胸壁心エコー図法で連続波ドップラー法により求めた収縮期肺動脈圧が，抗甲状腺薬内服後に著明に改善した4例を報告している。また，Okuraら³⁾は右心カテーテル検査により本症例同様，肺動脈圧，ならびに心拍出量の高値が

確認された甲状腺機能亢進症例を報告している。Okuraらの報告では，肺血管抵抗の上昇が軽度であったことより，肺血流の増加そのものが肺高血圧の主たる要因であったとしている。同じく高心拍出性心不全を呈する脚気心においても同様の肺高血圧の合併が報告されている³⁾。

肺高血圧症の発症機序については，肺血流量の増加が関与しているとされる³⁾が，一方で，心房中隔欠損症や肺静脈灌流異常症では，増大した肺血流量による肺動脈内皮細胞の障害が示唆されている⁸⁾。甲状腺機能亢進症や脚気心においても同様に肺血流量の増大に伴う肺動脈内皮の障害により肺高血圧症が起こりうると推測される。本症例では術後に心エコー図法ならびに右心カテーテル検査により肺高血圧症の改善が確認された。本症例では肺血管抵抗と全肺抵抗の高値が認

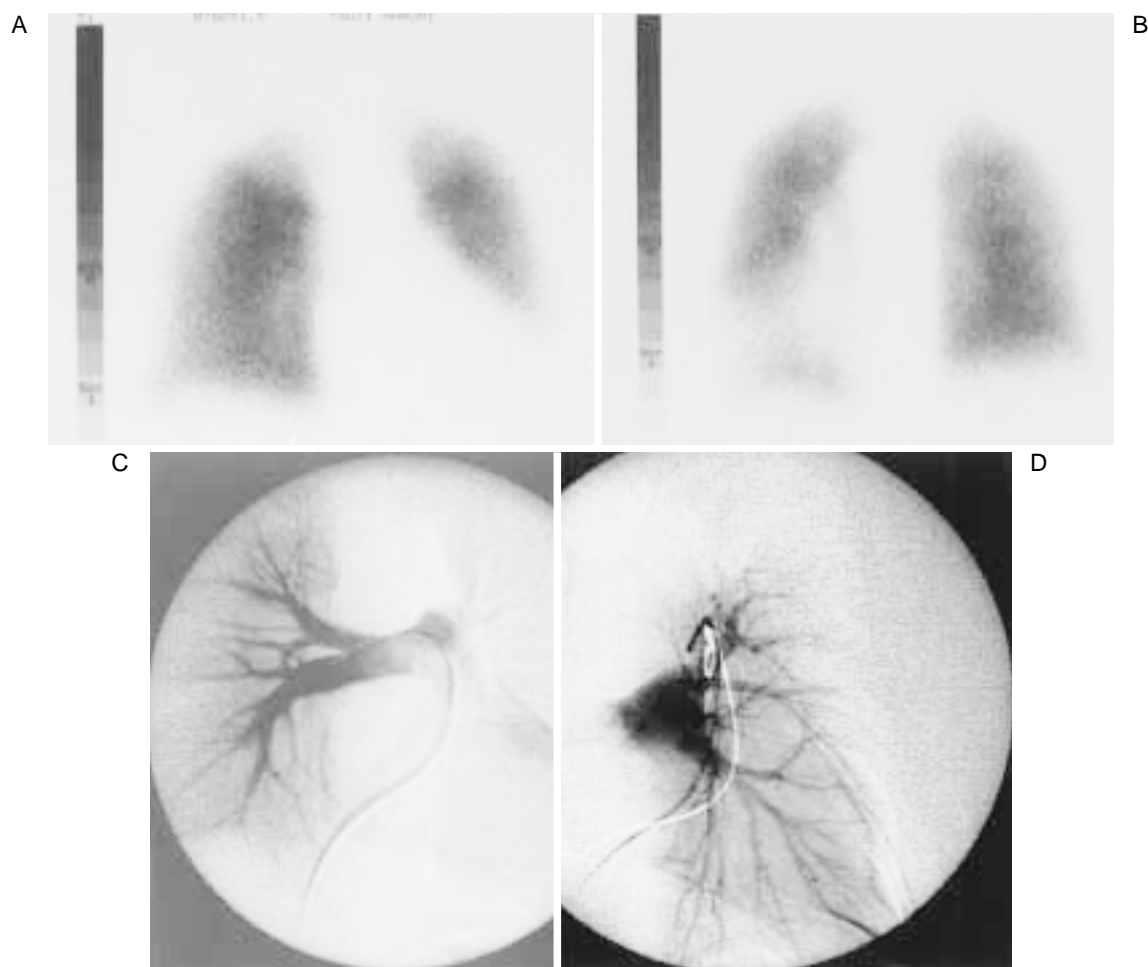


Fig. 4 Pulmonary perfusion scintigrams (A, B) demonstrating no perfusion defects and pulmonary angiograms (C, D) showing normal findings

A: Anterior view. B: Posterior view. C: Right pulmonary angiogram. D: Left pulmonary angiogram.

Table 1 Catheterization results

	Pre (March 17, 2000)	Post (April 4, 2000)	Normal range
Left ventricular end-diastolic pressure(mmHg)	18	-	5 - 12
Pulmonary capillary wedge mean pressure(mmHg)	15	8	4 - 12
Pulmonary artery pressure(mmHg)	57/18	26/10	15 - 30/4 - 12
Right ventricular pressure(mmHg)	62/7	27/10	15 - 30/1 - 7
Right atrial mean pressure(mmHg)	6	3	1 - 5
Cardiac output(thermodilution method; l/min)	9.49	5.12	3.5 - 7
Cardiac index(l/min/m ²)	6.50	3.48	2.5 - 4
Pulmonary vascular resistance(dyn·sec·cm ⁻⁵)	135	114	50 - 80
Total pulmonary resistance(dyn·sec·cm ⁻⁵)	261	239	150 - 230
Systemic vascular resistance(dyn·sec·cm ⁻⁵)	778	1,452	1,000 - 1,300

められ、術後も持続した。しかし、遠隔期にはカテテル検査が施行されていないため、その後の推移は不明である。

また、本症例は発症時の甲状腺ホルモン値が高値で、多量の甲状腺薬の内服が必要な重症例であり、過剰な甲状腺ホルモンが肺高血圧合併の一因となった可能性がある。

そのほか、ヨード治療の前後に右心カテテル検査を施行した報告は今まで1例のみであり、ヨード治療後7ヵ月経って甲状腺機能が完全に正常化した時期に、右心カテテル検査が施行されている。それによると肺高血圧、心拍出量増大、肺血管抵抗ともに改善している⁹⁾。本症例において術後、高心拍出状態が是正され、肺高血圧症が改善した後も肺血管抵抗の高値が持続した原因として以下のようなことが推察された。左室拡張末期圧や肺動脈楔入圧が著明な高値を示さなかったことは、左室機能が良好に保たれていたことが示唆される。肺動脈圧は収縮期にのみ高値であり、これらの所見は長期にわたる高心拍出状態の影響と考えられた。したがって、甲状腺摘出後、圧は速やかに正常化した。術後12日目と比較的早期に右心カテテル検査を施行したため、長期の高拍出状態によって比較的高値を持続し、肺血管抵抗値がまだ正常化していなかった可能性がある。

また、O Donovanら¹⁰⁾はBasedow病の母親から生まれた新生児で出産後5日目に肺高血圧のために心不全をきたした症例を報告している。彼らは母親の胎盤から甲状腺刺激抗体が移行したことを推察している。

嶋崎ら¹¹⁾は甲状腺機能亢進症を伴った肺高血圧症の剖検例について報告しており、肺外の肺動脈より太い肺動脈枝に至る血管壁では、その内膜に脂肪染色陽性

の泡沫細胞が多数存在して著しく肥厚しているplexiform lesionの所見が認められたとしている。この病変は肺高血圧による二次的な変化であると説明されている。すなわち、高い内圧のために血管壁に機械的障害作用が働き、その結果、壁の変性、とくにフィブリノイド変性などが起こり、弱くなった壁は動脈瘤用に拡張する。また、内膜への障害に対してはその修復機転として内皮細胞の増生が促され、この両者の重なったものとしてplexiform lesionが形成されると報告している。

また、本症例では若年者であったため、先天性心疾患合併による肺高血圧との鑑別を要した。

一般に若年者において右室負荷所見があるが、心房中隔二次口に欠損孔が認められない場合、静脈洞型心房中隔欠損、部分肺静脈灌流異常症、左室右房交通症、冠静脈洞左房交通症などの先天性心疾患を考慮する必要がある。本症例では心雑音はなく、心エコー図上に冠静脈洞の拡大もなく、肺動脈造影は正常で右心カテテル上に酸素飽和度の増大を認めなかったため、これらの心疾患は除外された。

結 論

甲状腺機能亢進症で肺高血圧症を合併する症例はまれである。本症例はとくに若年者であり、先天性心疾患、肺塞栓などの合併を除外する必要があった。甲状腺機能亢進症に併発した肺高血圧症の報告は過去に数例あるが、いずれも高心拍出性心不全を呈し、術後に肺高血圧は著明に改善していた。本症例も甲状腺摘出術後に肺高血圧が改善したが、肺血管抵抗は高値を持続しており、経過観察を要すると思われた。

要 約

症例は25歳、女性。頸部腫脹を指摘され当院を受診し、甲状腺機能亢進症と診断された。心エコー図検査により過駆動心と右心負荷所見が認められた。ドップラー検査では軽度から中等度三尖弁逆流と肺高血圧を示唆する右室収縮気圧の上昇が指摘され、心疾患精査目的で当院に入院となった。入院時現症では甲状腺腫大が認められ、聴診上pの亢進と音が聴取された。胸部X線により軽度心陰影の拡大、心電図により洞性頻脈、発作性心房細動が認められた。右心カテテル検査を施行したところ、高心拍出量(9.49l/min)ならびに肺高血圧(57mmHg)が確認された。左右短絡は認められなかった。肺血管抵抗と全肺抵抗は高値であった。抗甲状腺薬治療を開始したが、治療抵抗性でかつ増量に伴って副作用が出現したため内服困難となり、甲状腺亜全摘術を施行した。心拍出量ならびに肺高血圧は術後改善したが、肺血管抵抗と全肺抵抗は改善しなかった。

本症例の肺高血圧は甲状腺機能亢進症によるものと考えますが、その機序として肺血流量の増加とそれに伴う肺血管抵抗の上昇の相乗効果が関連していると考えられた。

J Cardiol 2001; 37(5): 277 - 283

文 献

- 1) Channick BJ, Adlin EV, Marks AD, Denenberg BS, McDonough MT, Chakko CS, Spann JF: Hyperthyroidism and mitral-valve prolapse. *N Engl J Med* 1981; **305**: 497 - 500
- 2) Watanabe E, Ohsawa H, Noike H, Okamoto K, Tokuyama A, Kanai M, Mineoka K, Miyashita Y, Kantoh S, Hiruta N, Kaneda N, Tomioka H, Irie M: Dilated cardiomyopathy associated with hyperthyroidism. *Intern Med* 1995; **34**: 762 - 767
- 3) Okura H, Takatsu Y: High-output heart failure as a cause of pulmonary hypertension. *Intern Med* 1994; **33**: 363 - 365
- 4) Thurnheer R, Jenni R, Russi EW, Greminger P, Speich R: Hyperthyroidism and pulmonary hypertension. *J Intern Med* 1997; **242**: 185 - 188
- 5) Agner T, Almdal T, Thorsteinsson B, Agner E: A reevaluation of atrial fibrillation in thyrotoxicosis. *Dan Med Bull* 1984; **31**: 157 - 159
- 6) Hurst JW, Alpert JS: Chronic hyperthyroidism-thyrotoxicosis. *in* Diagnostic Atlas of the Heart. Raven Press, New York, 1994; pp 52 - 53
- 7) Sandler G, Wilson GM: The nature and prognosis of heart disease in thyrotoxicosis. *QJM* 1959; **28**: 347 - 369
- 8) Braunwald E: Primary Pulmonary Hypertension. *in* A Textbook of Cardiovascular Medicine (ed by Braunwald E), 5th Ed. WB Saunders, Philadelphia, 1997; pp 786
- 9) Nakchbandi IA, Wirth JA, Inzucchi SE: Pulmonary hypertension caused by Graves' thyrotoxicosis: Normal pulmonary hemodynamics restored by (131 I) treatment. *Chest* 1999; **116**: 1483 - 1485
- 10) O Donovan D, McMahon C, Costigan C, Oslizlok P, Duff D: Reversible pulmonary hypertension in neonatal graves disease. *Ir Med J* 1997; **90**: 147 - 148
- 11) 嶋崎昌義, 三橋武弘, 長谷川 清: 甲状腺機能亢進症を伴った特発性肺高血圧症の一部検例. *日臨* 1980; **38**: 1783 - 1786