

側副血行路からの血流により冠動脈解離様所見を呈した1例

Collateral Blood Flow Showing Dissection-Like Filling Defect on Coronary Arteriography: A Case Report

福岡 嘉弘
藺田 正浩^{*1}
寺師 利彦
川畑 和代
山王 和寿
上ノ町 仁^{*2}
田中 康博
有馬 暉勝

Yoshihiro FUKUOKA, MD
Masahiro SONODA, MD^{*1}
Toshihiko TERASHI, MD
Kazuyo KAWABATA, MD
Kazutoshi SANNOU, MD
Hitoshi UENOMACHI, MD^{*2}
Yasuhiro TANAKA, MD
Terukatsu ARIMA, MD

Abstract

A 51-year-old man presented under a diagnosis of angina pectoris manifesting as exertional chest pain. First coronary angiography showed severe stenosis with ulceration and spontaneous dissection at the proximal right coronary artery and linear dissection-like filling defects extending to the distal right coronary artery. After about 3 months, repeat coronary angiography showed the previously observed stenosis with unclear dissection, and better developed collaterals from the left coronary artery to the right coronary artery showing the linear dissection-like filling defects. The bilateral coronary angiography did not clearly show filling defects. This phenomenon suggested that the collateral flows were related to filling of the defects. Intravascular ultrasonic imaging demonstrated severe atherosclerotic lesions at the proximal right coronary artery, but no dissection in the distal right coronary artery. Percutaneous transluminal coronary angioplasty for the stenosis was performed successfully with a stent. Coronary angiography after the angioplasty showed no collaterals, and the right ventricular branch appeared, suggesting that the linear dissection-like filling defects extending to the distal right coronary artery were due to the collateral flows. Filling defects extending distal to a severe stenosis must be distinguished carefully from coronary dissection.

J Cardiol 2001 Nov; 38(5): 281 - 287

Key Words

Coronary artery disease(dissection)
Intravascular ultrasound

Collateral circulation

Angioplasty

はじめに

冠動脈解離は経皮的冠動脈形成術(percutaneous transluminal coronary angioplasty: PTCA)の合併症とし

て経験することはあるが、自然発生的に冠動脈解離が生じることはまれである。今回、プラークの破綻によると思われる潰瘍と解離を伴った高度冠動脈狭窄病変の末梢に側副血行路からの血流により冠動脈解離様の

鹿児島大学医学部 第二内科: 〒890 - 8520 鹿児島県鹿児島市桜ヶ丘8 - 35 - 1; ^{*1}国立病院九州循環器病センター 循環器内科, 鹿児島; ^{*2}鹿児島厚生連病院 循環器内科, 鹿児島

The Second Department of Internal Medicine, Faculty of Medicine, University of Kagoshima, Kagoshima; ^{*1}Division of Cardiology, National Hospital Kyushu Cardiovascular Center, Kagoshima; ^{*2}Division of Cardiology, Kouseiren Hospital, Kagoshima

Address for correspondence: FUKUOKA Y, MD, The Second Department of Internal Medicine, Faculty of Medicine, University of Kagoshima, Sakuragaoka 8 - 35 - 1, Kagoshima, Kagoshima 890 - 8520

Manuscript received April 4, 2001; revised June 1 and July 16, 2001; accepted July 16, 2001

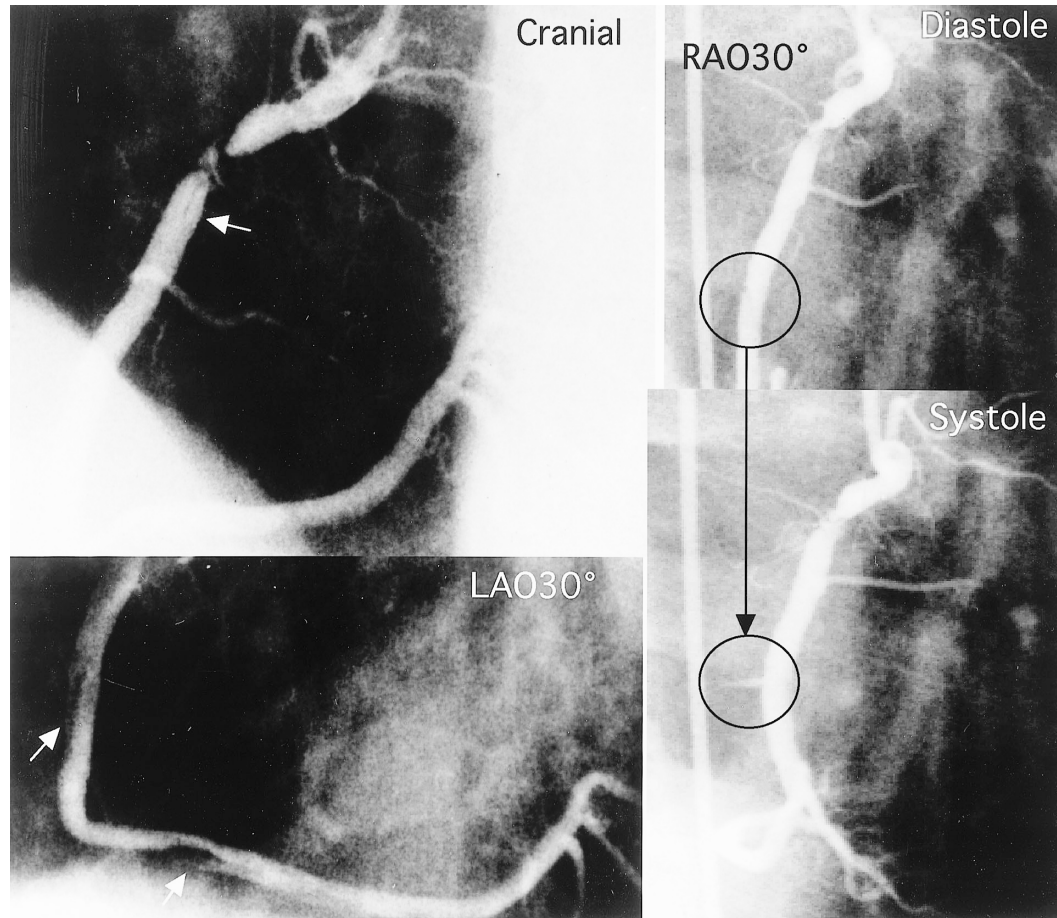


Fig. 1 First angiography of the right coronary artery

First coronary angiography showed severe stenosis with ulceration and spontaneous dissection at the proximal right coronary artery, and linear dissection-like filling defects (arrows) extending to the distal right coronary artery (left column). The form was changed with the cardiac cycle (right column). LAO = left anterior oblique; RAO = right anterior oblique.

所見を呈し、プラーク破綻による解離との鑑別に苦慮した労作性狭心症の1例を経験したので報告する。

症 例

症 例 51歳, 男性

主 訴: 労作時の胸痛

既往歴: 48歳時より高脂血症, 49歳時より高血圧

生活歴: 喫煙40本, 20年間

家族歴: 特記事項なし

現病歴: 1998年8月より労作時の胸痛を自覚するようになった。同年11月13日, 冠動脈造影により右冠動脈近位部(分節1)に潰瘍と解離を伴った高度狭窄と, 末梢(分節2-3)にかけて線状の大きな解離様所見が認められた。末梢の解離様所見は心時相による形態変化

を呈し, 拡張早期に陰影欠損は明瞭化, 収縮早期に不明瞭化し, 本幹解離様部位からは分枝の出現が認められた(Fig. 1)。また, 左冠動脈より右室枝, 4冠動脈後下行枝を介して右冠動脈への側副血行路が認められた(Fig. 2-左)。1999年2月26日, 再造影では右冠動脈分節1の狭窄所見は不変であったが, 分節1の潰瘍と解離様所見は改善傾向で, 側副血行路は前回より良好に発達(Fig. 2-右)し, 造影遅延はあるが右室枝および4冠動脈後下行枝を介し本幹にまで到達して, 陰影欠損部に一致する部位へ流入するのが確認できた。以上より, 右冠動脈末梢(分節2-3)の線状の大きな解離様所見は側副血行路からの血流と思われた。同年3月11日, 解離の否定およびPTCA目的で当科紹介入院となった。

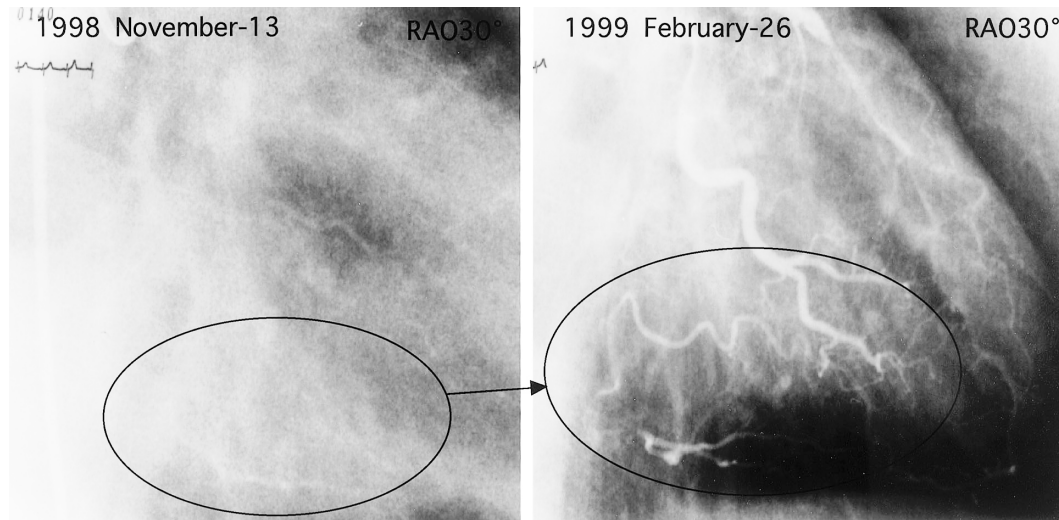


Fig. 2 First and second angiography of the left coronary artery

The second coronary angiography (*right*) showed that collateral arteries from the left anterior descending artery and left circumflex coronary artery to the right coronary artery were better developed than at the first angiography (*left*). The collateral arteries flowed into the linear dissection-like filling defects. Abbreviation as in Fig. 1.

入院時現症：身長171 cm，体重70 kg，血圧130/90 mmHg，脈拍58/min，整，心雑音，ラ音，四肢浮腫などは認められなかった。

臨床検査所見：総コレステロール159 mg/dl，中性脂肪80 mg/dl，高比重リポ蛋白コレステロール38 mg/dl，空腹時血糖111 mg/dl，クレアチンキナーゼ84 IU/l，血液学的検査，血清生化学的検査では異常は認められなかった。

胸部X線所見：心胸郭比は44%で，肺うっ血はなかった。

心電図所見 (Fig. 3)：洞調律，心拍数54/min，異常Q波はなし。マスターダブル運動負荷により，a_Lで0.2 mVのST低下，a_Rで0.2 mVのST上昇が認められた。

経胸壁心エコー図：左室駆出率は74%と良好であり，左室壁運動異常は認められなかった。

²⁰¹Tl心筋シンチグラム所見：負荷直後像により後中隔・後壁・後側壁に軽度・中等度の集積低下が認められたが，4時間後像では，心基部を除いてほぼ完全再分布が認められた。

冠動脈造影所見：1999年3月18日の左右冠動脈同時造影 (Fig. 4)では，陰影欠損は不明瞭となったが，解離を十分否定しえなかったため，血管内エコー法を施

行した (Fig. 5)。分節1の狭窄部位の最小血管径は1.3 × 1.2 mmと著明な狭窄，プラーク内5-7時方向にプラーク破綻を示唆する所見 (Fig. 5-A)，狭窄直後7-8時方向に小さなフラップ様所見 (Fig. 5-B)が認められたが，分節2の右室枝分岐直後末梢 (Fig. 5-C)，分節3 (Fig. 5-D)にかけて内径は保たれており，解離は認められなかった。

以上より，分節1の狭窄直後の陰影欠損はプラーク破綻によるものと思われたが，末梢の分節2の右室枝分岐直後から分節3の広範な解離様所見は，解離ではなく良好な側副血行路血流による陰影欠損であったと判断し，右冠動脈分節1にPTCAを施行し，ACS Multi-Linkステント4.0 × 15 mmを留置した。血管内エコー法上，PTCA部位の最小血管径は3.2 mm，圧センサー付ガイドワイヤーを用いて測定した心筋部分血流予備量は術前の0.36から術後の1.0と良好な拡張が得られた。さらに，PTCA後の右冠動脈造影では右冠動脈の順行性の分枝が認められ，末梢側の解離様所見は消失 (Fig. 6)し，左冠動脈造影により側副血行路の消失が確認できた。

考 察

冠動脈解離は一次的に冠動脈自体より起こる場合

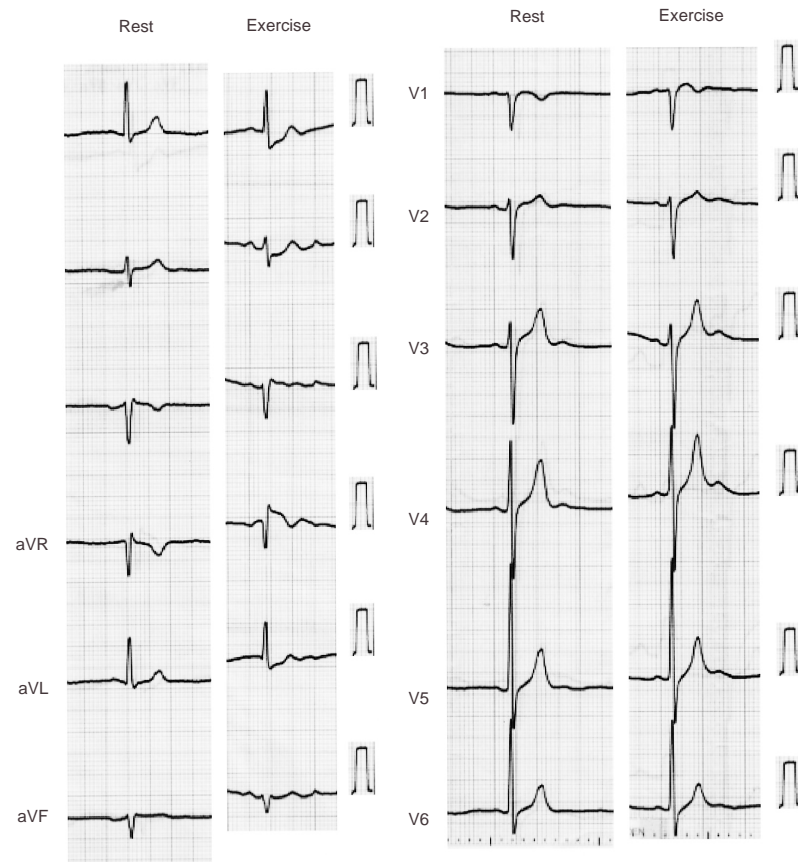


Fig. 3 Twelve-lead electrocardiogram and Master double exercise testing showing ST segment depression in leads a_{VL} and V_1 – V_4 .

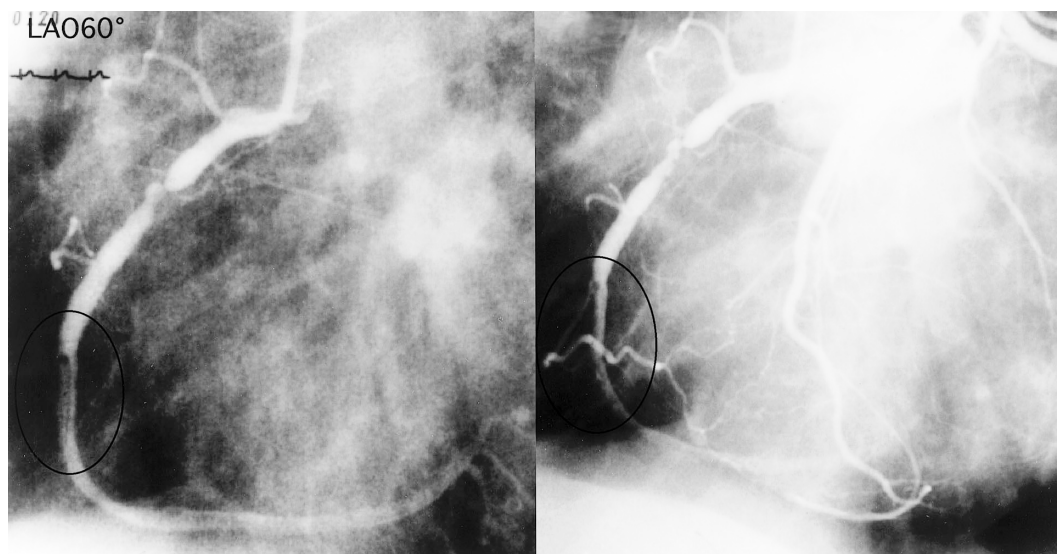


Fig. 4 Third angiography of the bilateral coronary arteries on the present admission. Simultaneous bilateral coronary angiography did not clearly show the filling defects. *Left*: Right coronary angiogram. *Right*: Bilateral coronary angiogram. Abbreviation as in Fig. 1.

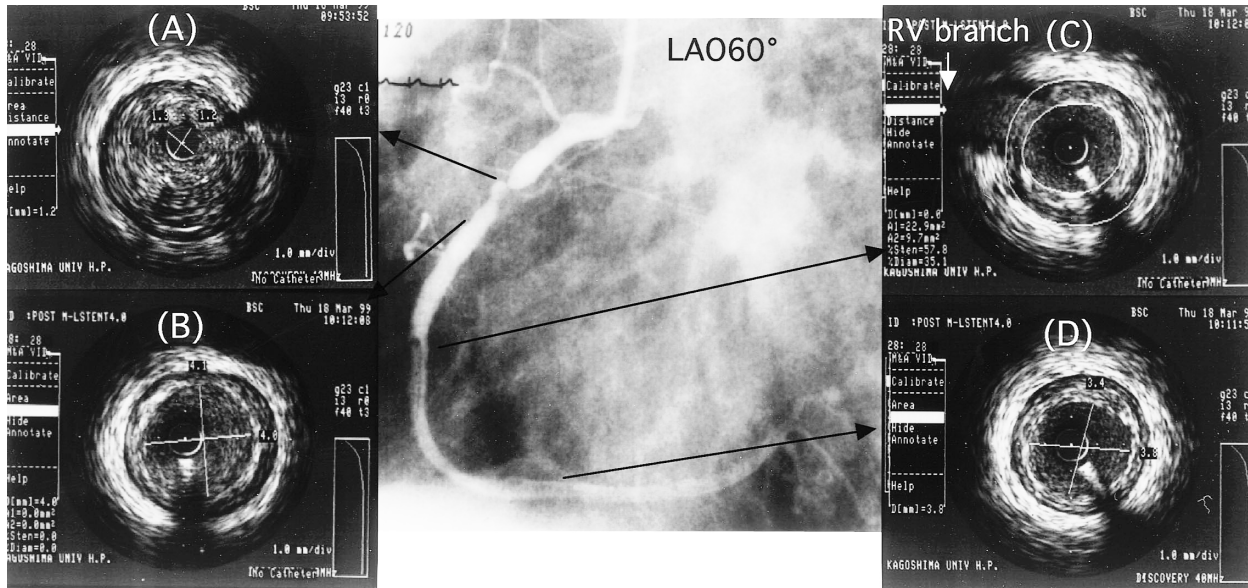


Fig. 5 Intracoronary ultrasonic images
 Severe atherosclerotic stenosis is seen with a flap at the proximal right coronary artery, which had a minimal luminal diameter from 1.2 to 1.3 mm (A). No dissection was detected in the distal right coronary artery (B-D).
 RV = right ventricular. Other abbreviation as in Fig. 1.

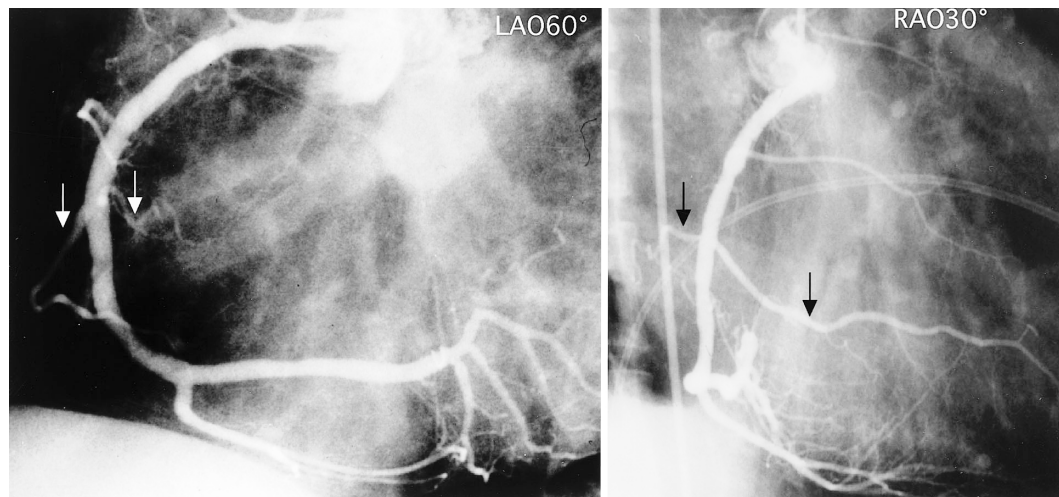


Fig. 6 Angiograms of the right coronary artery after percutaneous transluminal coronary angioplasty for the stenosis with a stent
 Angiograms after stent implantation detected no collateral arteries and the right atrial and ventricular branch (arrows) appeared. Coronary angiography after the angioplasty showed no collaterals, and the right ventricular branch appeared.
 Abbreviations as in Fig. 1.

と、他の部位より二次的に波及して起こる場合に分けられる。二次的原因では、大動脈解離からの冠動脈への解離の波及が挙げられ、一次的には冠動脈造影、PTCA、心臓外科手術といった医原的のもの、プラーク破綻(狭心症、心筋梗塞)、胸部外傷によるものが挙

げられるが、自然発生的に冠動脈解離が生じることもまれにみられる¹⁾。プラーク破綻によるものは、その成分により破綻の危険性が異なる。プラークは粥腫を多量に含むものや、平滑筋細胞とコラーゲンなどの細胞外マトリックスが主体のものなど、その組織像は多

彩で、その成分の多寡によって、コラーゲンに富む線維性プラークと脂質に富むプラークに大別され、後者は破綻しやすく、不安定プラークとも呼ばれている²⁾。

本例においても分節1の狭窄直後の陰影欠損はプラーク破綻によると思われる、約3ヵ月の経過で不明瞭となった。自然発生的な冠動脈解離は、女性、とくに産後に多く、好酸球との関係がいわれている。DeMaioら³⁾によると、94例中69例(73%)が女性に起こり、21例(31%)が出産後に起きたとしている。部位別には左前下行枝の頻度が多いという報告がある^{4,5)}。そのほかにはピルの常用者⁶⁾、喫煙者、コカイン常習者、アルコール常習者⁷⁾に見受けられたとの報告があり、その原因としては血管壁の脆弱化、血管内皮機能障害に関与した冠動脈栄養血管、冠動脈の攣縮の関与が挙げられる。高血圧症は冠動脈解離の重要な危険因子とは考えられていないようである。全身疾患ではEhlers-Danlos症候群、川崎病などがある^{1,8)}。

冠動脈解離の予後については、DeMaioら³⁾は1.5-145ヵ月(平均38ヵ月)の経過観察期間により82%の生存率であると報告している。冠動脈解離の進展により不安定狭心症や心筋梗塞に至り、死の転帰を迎えることもあるが、その治療方針についてははっきりした指針はなく、血行再建術、血栓溶解療法、保存的治療など治療戦略はさまざまである⁹⁻¹³⁾。

PTCAの合併症として起こった冠動脈解離は、以前はバルーンによる低圧拡張やパーフュージョンバルーンで長時間加圧することにより対処するが、再狭窄をきたし、冠動脈バイパス術となる症例もある。最近ではステントを挿入することにより良好な結果が得られるようになった。また、冠動脈造影で冠動脈解離様所見を呈するものには、冠動脈内血栓、栄養血管橋渡し側副路、きわめてまれな先天性形態異常であるwoven冠動脈疾患^{14,15)}などが挙げられる。

本症例の分節2の右室枝分岐直後から分節3にかけての陰影欠損は、側副血行路からの血流によるものであり、その鑑別にあたっては、心時相における冠動脈の造影形態変化が重要であった。一般に健常人の左前下行枝血流速波形は二峰性のピークを有し、拡張期優

位の波形であるのに対して、右冠動脈血流速波形は収縮期と拡張期にほぼ同等のピークを有する二峰性であることが報告されている¹⁶⁾。収縮期に右房枝が出現し、拡張期に左冠動脈からの側副血行路からの血流による造影欠損がより明瞭化したのも、このような左右冠動脈灌流の特性によるものと思われた。また、冠動脈同時造影により分節2の右室枝分岐直後から分節3にかけての陰影欠損は不明瞭となったことも、これらの事象を示唆する一助となった。

小さな冠動脈解離の判断には造影所見のみでは限界があり、血管内エコー法の有用性が認められている。本症例においても血管内エコー法が分節1の狭窄部位のプラーク破綻によると思われる解離様陰影欠損の病態把握に有用であった。このように高度狭窄部末梢側の冠動脈解離の診断にあたっては、血管内エコー法によるプラーク性状の把握はもとより、冠動脈造影による順行性の血流の程度、狭窄部末梢血管と側副血行路血流との競合所見、および心時相における造影形態変化への注意が必要であり、側副血行路の関与を否定することが重要であった。

本症例は冠動脈高度狭窄部のプラーク破綻による冠動脈解離所見の末梢部に広範囲の解離様所見を呈したが、いずれも側副血行路による流入血流に伴う陰影欠損であったため、PTCAは分節1にのみ施行し、不必要なPTCA、ステント挿入を回避できた。

結 語

- 1) 冠動脈解離と鑑別を要する側副血行路血流による陰影欠損例を経験した。
- 2) 冠動脈造影の解離様陰影欠損の心時による形態変化、分枝の出没、さらに左右冠動脈同時造影による陰影欠損の消失は側副血行路の関与を示唆した。
- 3) 冠動脈解離の鑑別に血管内エコー法が有用であった。
- 4) 血管径が大きい高度狭窄を有する冠動脈病変では、狭窄部以下に流入する側副血行路により冠動脈解離様の陰影欠損をきたすことがあり、冠動脈解離の診断にあたっては注意を要する。

要 約

51歳の男性。労作性狭心症の診断を受け、冠動脈造影により右冠動脈近位部にプラークの破綻によると思われる潰瘍と解離を伴った高度狭窄が観察され、末梢部にも線状の解離様陰影欠損が認められた。約3ヵ月後の検査では、近位狭窄部の潰瘍、解離所見は改善傾向にあり、側副血行路は左前下行枝、回旋枝から右冠動脈本幹へ良好に発達していた。右冠動脈本幹末梢部に明瞭に解離様陰影欠損が認められたが、左右冠動脈の同時造影により陰影欠損は不明瞭となり、側副血行路血流と陰影欠損との関与が示唆された。

血管内エコー法では右冠動脈近位部に高度なプラーク病変が認められ、その破綻によると思われるフラップが認められたが、末梢には明らかな解離は認められず、近位部に対して経皮的冠動脈形成術、ステント留置を行った。術後の冠動脈造影では側副血行路、解離様陰影欠損は消失し、右室枝が描出された。本例のように血管径が大きく、高度狭窄を伴う冠動脈病変では、その末梢に側副血行路血流からの流入血流により解離様の陰影欠損像をきたす可能性があり、冠動脈解離の診断において考慮する必要があると思われた。

J Cardiol 2001 Nov; 38(5): 281 - 287

文 献

- 1) Schlant RC, Bruce FW, Alexander RW: Nonatherosclerotic coronary heart disease. *in* Hurst & The Heart (ed by Fuster V, Alexander RW, Alexander F, Wellens HJ) 8th Ed. McGraw-Hill, New York, 1997; pp 1249 - 1250
- 2) Burke AP, Farb A, Malcom GT, Liang YH, Smialek J, Virmani R: Coronary risk factors and plaque morphology in men with coronary disease who died suddenly. *N Engl J Med* 1997; **336**: 1276 - 1282
- 3) DeMaio SJ Jr, Kinsella SH, Silverman ME: Clinical course and long-term prognosis of spontaneous coronary artery dissection. *Am J Cardiol* 1989; **64**: 471 - 474
- 4) Kearney P, Singh H, Hutter J, Khan S, Lee G, Lucey J: Spontaneous coronary artery dissection: A report of three cases and review of the literature. *Postgrad Med J* 1993; **69**: 940 - 945
- 5) Vara Manso J, Barriales Alvarez V, Moris de la Tassa C: Spontaneous coronary artery dissection. *Int J Cardiol* 1998; **67**: 263 - 264
- 6) Azam MN, Roberts DH, Logan WF: Spontaneous coronary artery dissection associated with oral contraceptive use. *Int J Cardiol* 1995; **48**: 195 - 198
- 7) Williams MJ, Restieaux NJ, Low CJ: Myocardial infarction in young people with normal coronary arteries. *Heart* 1998; **79**: 191 - 194
- 8) Corrado D, Thiene G, Cocco P, Frescura C: Non-atherosclerotic coronary artery disease and sudden death in the young. *Br Heart J* 1992; **68**: 601 - 607
- 9) Klutstein MW, Tzivoni D, Bitran D, Mendzelevski B, Ilan M, Almagor Y: Treatment of spontaneous coronary artery dissection: Report of three cases. *Cathet Cardiovasc Diagn* 1997; **40**: 372 - 376
- 10) Himbert D, Makowski S, Laperche T, Steg PG, Juliard JM, Gourgon R: Left main coronary spontaneous dissection: Progressive angiographic healing without coronary surgery. *Am Heart J* 1991; **122**: 1757 - 1759
- 11) Hanratty CG, McKeown PP, O'Keefe DB: Coronary stenting in the setting of spontaneous coronary artery dissection. *Int J Cardiol* 1998; **67**: 197 - 199
- 12) Shioi K, Nagata Y, Saigusa H, Kato S, Asai T, Tsuchioka H: Spontaneous coronary artery dissection with left ventricular aneurysm: A case report of successful surgical repair. *Kyobu Geka* 1989; **37**: 1614 - 1619 (in Jpn with Eng abstr)
- 13) Takatsu F, Kinoshita A: Case of spontaneous healing of occlusive dissection on percutaneous transluminal coronary angioplasty. *Cathet Cardiovasc Diagn* 1989; **18**: 249 - 254
- 14) Gregorini L, Perondi R, Pomidossi G, Saino A, Bossi IM, Zanchetti A: Woven left coronary artery disease. *Am J Cardiol* 1995; **75**: 311 - 312
- 15) Sonoda M, Miyahara K: A case of woven coronary artery after myocardial infarction. *Junkankika* 1995; **38**: 207 - 208 (in Jpn with Eng abstr)
- 16) Sibley DH, Millar HD, Hartly CJ, Whitlow PL: Subselective measurement of coronary blood flow velocity using a steerable Doppler catheter. *J Am Coll Cardiol* 1986; **8**: 1332 - 1340