

右冠動脈から血液供給を受けた偽性肺分画症の1例

Pulmonary Pseudosequestration Receiving Arterial Supply From the Right Coronary Artery: A Case Report

森井 健
香山 大輔
清水 陽一
塩月 雄士
松尾 晴海
吉田 成彦*

Ken MORII, MD
Daisuke KAYAMA, MD
Yoichi SHIMIZU, MD, FJCC
Yuji SHIOTSUKI, MD
Harumi MATSUO, MD
Shigehiko YOSHIDA, MD*

Abstract

A 66-year-old female had been treated by hemodialysis since 1996. She was admitted to our hospital with acute pneumonia in January 2001. During admission, ischemic heart disease was identified. Her condition deteriorated and organic pneumonia of the right middle lobe progressed. She recovered after 6 months and coronary arteriography was performed. A 90% stenosis was detected at the ostium of the right coronary artery. An aberrant tortuous artery arose from the distal sinus node artery, and drained into the lung network, but also partially drained to the right segmental pulmonary artery branch. The diagnosis was significant stenosis of the right coronary artery, and pulmonary pseudosequestration or pulmonary sequestration receiving arterial supply from the sinus node artery. Surgical revascularization, ligation of the aberrant artery, and partial resection of the right middle lobe were performed. However, intraoperative findings did not identify the pulmonary sequestration. This rare case of pulmonary pseudosequestration received the arterial supply from the sinus node artery, originating from the right coronary artery with a significant stenotic lesion, and developed without recurrent pneumonia.

J Cardiol 2002 May; 39(5): 271 - 276

Key Words

- Pulmonary circulation (pseudosequestration)
- Infectious disease (organic pneumonia)
- Coronary vessels (right coronary artery)

はじめに

偽性肺分画症はまれな後天性異常で、肺組織の慢性炎症で生じ、肺動脈、気管支動脈、そして体循環からの血管新生から血液の供給を受ける¹⁻³⁾。この異常な血管新生は肋間または縦隔動脈から生ずることが最も多いが、胸部大動脈、腹部大動脈やその他から生ずることもある⁴⁾。この血管新生が冠動脈から生ずることはまれである。また偽性肺分画症と肺分画症の鑑別は

しばしば困難である³⁾。今回我々は、肺分画症との鑑別に苦慮した右冠動脈分枝の洞結節動脈から血液供給を受けた偽性肺分画症を経験したので報告する。

症 例

症 例 66歳、女性
主 訴: 心電図異常
既往歴: 慢性腎不全(糸球体腎炎)のため、1996年より週3回の維持透析を受けており、また発作性心房細

新葛飾病院 循環器内科, * 心臓血管外科: 〒124-0006 東京都葛飾区堀切3-26-5

Divisions of Cardiology and * Cardiovascular Surgery, Shin-Katsushika Hospital, Tokyo

Address for correspondence: MORII K, MD, Division of Cardiology, Shin-Katsushika Hospital, Horikiri 3-26-5, Katsushika-ku, Tokyo 124-0006

Manuscript received December 25, 2001; revised February 26, 2002; accepted February 26, 2002

動があった。

現病歴: 2001年1月5日-3月3日の間, 急性肺炎で入院した。入院中, 重症な肺炎による低酸素血症をきたしたためもあり, 透析のたびに頻脈性発作性心房細動を起こした。心電図モニターによる観察では有意なST低下が認められ, 12誘導心電図においても同様の所見が認められた。胸痛などの虚血症候性はなかったが, 高齢な透析患者でもあり, 虚血性心疾患が疑われ精査を勧められた。退院時, 自覚症状はなく, 炎症反応や白血球数も正常となったが, 画像上肺炎の回復は完全ではなく, 器質化肺炎と診断され, 外来での経過観察を必要とした。発症後6カ月の同年6月に右中葉の陰影を残し, 画像上ほぼ固定した状態となった。6月15日, 心カテーテル検査を目的に入院となった。

入院時現症: 血圧150/86mmHg, 脈拍74/min, 整。心音は第3肋間胸骨左縁に収縮期駆出性雑音および拡張期灌水様雑音を聴取した。呼吸音は右肺野下部に捻髪音を聴取した。その他には特記する所見はなかった。

検査所見(6月11日): 白血球数 $6,200/\mu\text{l}$, 赤血球数 $291 \times 10^4/\mu\text{l}$, 血中ヘモグロビン濃度 8.6g/dl , 血小板数 $20.1 \times 10^4/\mu\text{l}$, 血液尿素窒素 79.2mg/dl , Cr 9.8mg/dl , Na 143mEq/l , K 4.7mEq/l , Cl 108mEq/l 。胸部X線写真では右中葉に楔状の不透明像が認められた(Fig. 1)。胸部コンピューター断層撮影(6月18日)では右中葉に器質化肺炎が認められた(Fig. 2)。心電図(6月11日)は洞調律 $67/\text{min}$, $\text{I, aVL, V}_4\text{-}_6$ にわずかなST低下, I で二相性Pが認められた(Fig. 3-A)。肺炎で入院中の心電図(1月30日)では, $\text{I, aVF, V}_3\text{-}_6$ で陰性T波が認められ, $\text{V}_4\text{-}_6$ でST低下が認められた(Fig. 3-B)。心エコー図法では大動脈弁の肥厚と中等度の大動脈弁閉鎖不全が認められた。心室中隔, 後壁はともに 14mm と肥大していた。心房, 心室の拡大はなく, 局所壁運動の異常もなかった。

入院後経過: 6月16日, 冠動脈造影検査を施行した。左冠動脈に異常なく, 右冠動脈は低形成であったが, 入口部に90%狭窄が認められた(Fig. 4)。また右冠動脈より分岐した洞結節動脈末梢は肺組織へ分布し(Fig. 5-上), 一部は網状血管影になり, また一部は肺動脈末梢へ交通していると考えられた(Figs. 5-中, 下)。大動脈造影では 度の大動脈弁逆流が認められ

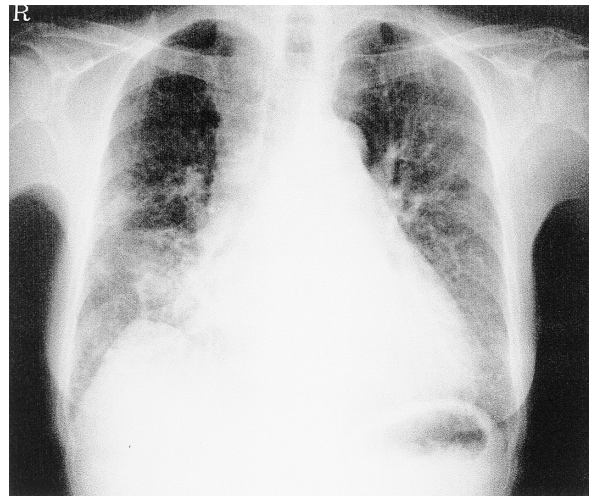


Fig. 1 Chest radiograph showing the infiltrate in the right lung

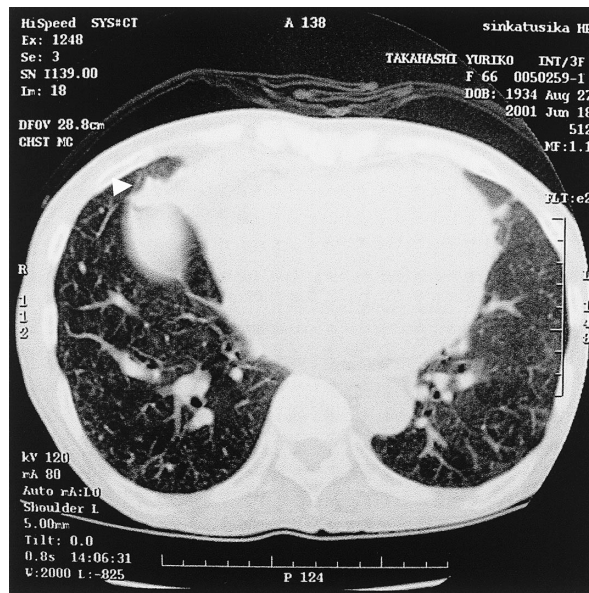


Fig. 2 Computed tomogram of the chest showing consolidation in the right middle lobe(arrowhead)

た。胸部大動脈からは肺組織を濃染させるような流入血管は認められなかった。以上より洞結節動脈から血液供給を受けた肺分画症あるいは偽性肺分画症と考えられた。

右冠動脈入口部の高度の狭窄と肺組織への盗血現象は, 無症候性心筋虚血や発作性心房細動の原因となる可能性があること, 高齢な透析患者であり常に透析による血行動態破綻の危険と直面していること, また肺

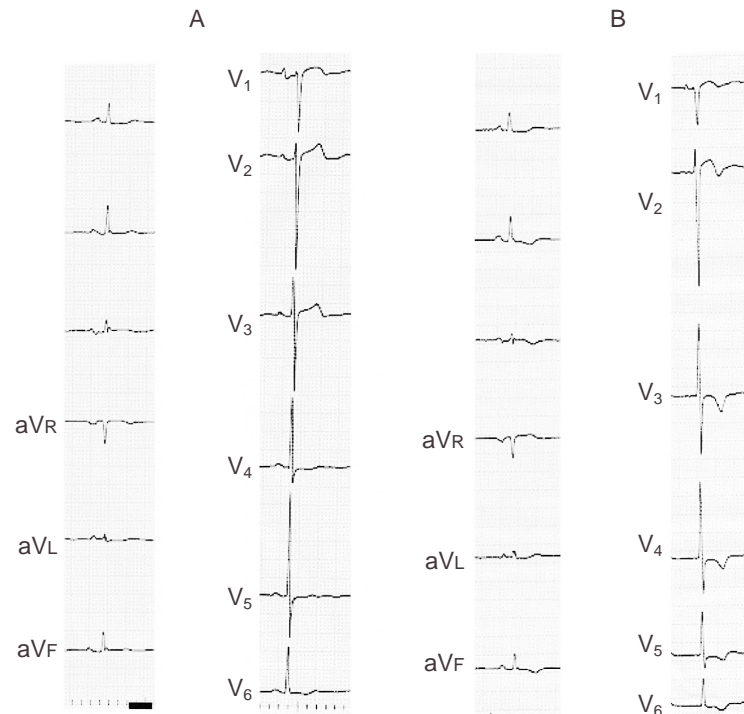


Fig. 3 Electrocardiograms on admission (A; June 11, 2001) and 6 months before (B; January 30, 2001) showing ST segment depressions in leads V_4 to V_6 (A, B) and negative T in leads V_3 , V_6 , aVF , V_3 to V_6 (B)

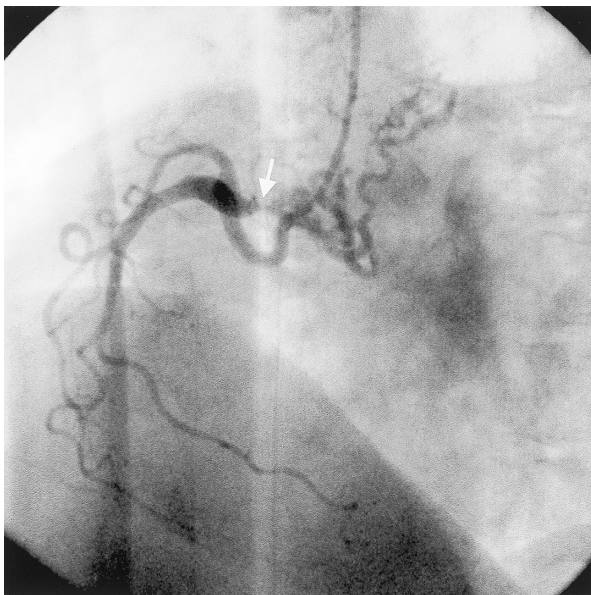
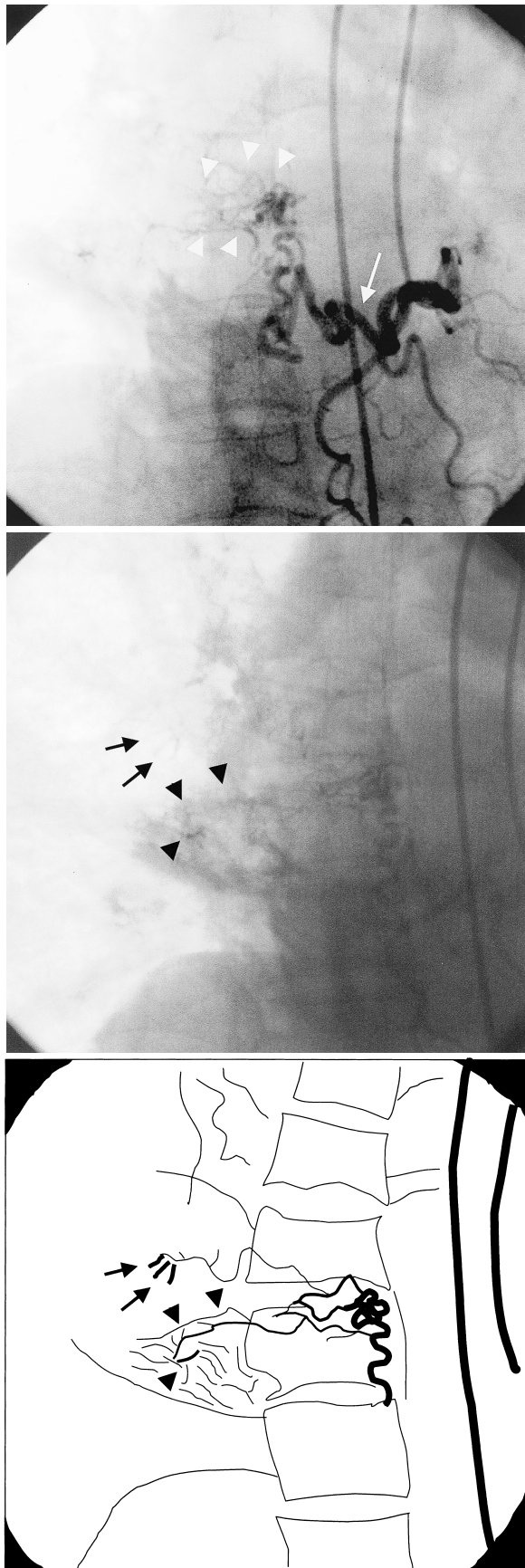


Fig. 4 Coronary arteriogram showing a 90% stenosis at the ostium of the right coronary artery (left anterior oblique view, arrow)

病変が今後の肺炎再発や喀血の可能性があることから、右冠動脈狭窄に対する経皮的冠動脈形成術の後、洞結節動脈から続く異常血管への塞栓術の適応と判断した。しかし、右冠動脈への冠動脈形成術は病変が硬く不成功に終わった。この冠動脈形成術の際、右冠動脈入口部でのバルーン拡大中、心電図上 V_4 、 V_5 、 aVF のST上昇、 V_3 、 V_6 のST低下が出現した。患者の希望もあり、冠動脈バイパス術を含めた根治手術を行うこととなった。

7月12日、手術を行った。洞結節動脈は洞結節へ向かう枝と肺組織へ向かう枝に分岐していたため、肺へ向かう枝を結紮した。つぎに右肺中葉の一部には洞結節動脈から分岐してきた異常血管が分布していた。肉眼的には通常の肺組織と考えられ、肺分画症を示唆する明らかな所見はなかった。また大動脈からの流入血管も認められなかった。同部位を楔状切除し、右冠動脈には右内胸動脈によるバイパス術を行った。

病理学的には肺内、周辺組織を含めて内膜の肥厚を伴う筋性動脈が目立っており、肺は正常の肺胞構造も部分的に認められるが、慢性の炎症を示し、多くは軽



度の小円形細胞浸潤を伴った線維症に置き換わっていた。一部多発小腫瘍も認められた。

組織学的には肺分画症と診断して矛盾しなかったが、術中所見、血管造影所見、先行した肺炎という臨床経過から偽性肺分画症と最終的に診断した。

考 察

肺分画症はまれな先天性の肺異常であり、正常の肺動脈や気管支との交通がなく、体循環系から直接血液供給を受ける非機能的肺実質と定義されている⁵⁾。肺分画症は肺葉外と肺葉内のものがあり、肺葉外については先天性異常で異論はないが、肺葉内については後天的に生ずるとの意見もあり⁶⁾、現在のところ見解が一致していない。一方、偽性肺分画症は後天的に生ずる肺の慢性の炎症組織で、肺動脈や気管支動脈、体循環系からの血管新生より血液の供給を受ける^{1,2)}。血管造影所見は肺分画症に似るが、手術所見で明らかな分画症が認められない場合も含まれている³⁾。

術前、肺分画症と偽性肺分画症の鑑別に苦慮したが、これらの臨床症状や放射線学的所見は類似しており、鑑別はしばしば困難とされている^{2,3)}。術前に肺分画症と診断したが、術後に偽性肺分画症と訂正されることもあり³⁾、肺分画症の診断は厳密には手術所見が必要であると考えられる。また、肺分画症と診断するには常に偽性肺分画症の可能性は考えておかなければいけないといわれている³⁾。議論の多いところであるが、偽性肺分画症と考えられる例を肺分画症として報告している場合もあるようである^{7,8)}。

本例は手術所見で明らかな分画症がないことから偽性肺分画症と確定診断した。術前の所見を検討すると、肺分画症はほとんどが下葉に生じ、本例のように右中葉という報告はほとんどなく、考えにくい⁹⁾。また、冠動脈造影検査で分画症への血液供給動脈があまり大きくなく、一部は肺動脈と交通していることは、偽性

Fig. 5 Right coronary arteriograms(right anterior oblique view)

Upper: An aberrant tortuous artery(arrowheads)arises from the sinus node artery(arrow).

Middle: The tortuous vessel drains into the lung network(arrowheads)and partially drains to the branch of the right segmental pulmonary artery(arrows).

Lower: Schema of Fig. 5-Middle.

肺分画症に合致し³⁾、肺の炎症で生じた冠動脈と肺動脈の交通¹⁰⁾を示唆している。本例は組織学的に肺分画症として矛盾はなかったが、偽性肺分画症との鑑別に組織学的所見は重要でない¹⁾とされており、今回の偽性肺分画症の診断に影響するものではない。

肺分画症、偽性肺分画症とも冠動脈から血液供給を受けるのはまれである。冠動脈から血液供給を受けた肺分画症の報告は散見され、その冠動脈は右冠動脈や左回旋枝である^{7,11,13)}。しかし、偽性肺分画症についての報告は少なく、本例は珍しい例と考えられる。しかも偽性肺分画症は通常、繰り返す肺の慢性炎症で起こるとされており、本例のように初回と考えられる難治性の肺炎で生じたことは興味深い。冠動脈より血液供給を受けた肺分画症を診断する際、大動脈炎、肺塞栓症、気管支拡張症などで冠動脈が気管支動脈を経て肺動脈へ容易に交通することが知られており¹⁰⁾、血管造影所見が肺分画症と良く似ていることに注意しなければいけない。本例のような偽性肺分画症の報告が少ないのは、肺分画症の中でもとくに肺葉内の発症機転が、現在のところはっきりしていないこともあり、偽性肺分画症が肺分画症として報告されていることも推測される。

最後に肺分画症の治療であるが、外科的切除が基本とされている。栄養血管の結紮や塞栓術のみでは感染の再発が問題となる。本例の場合、偽性肺分画症とその栄養血管が狭窄病変を持った右冠動脈であるという2つの問題があり、両方の問題を解決する必要があった。比較的小さな肺病変で、しかも病変のある右冠動脈が低形成で無症候性心筋虚血ということで保存的治療も考えられた。しかし、高齢な透析患者という特殊な状況にあり、危険性も高いと考えられた。つぎにカテーテルによる治療は、右冠動脈入口部の狭窄が経皮的冠動脈形成術により拡大されれば、さらに異常血管の塞栓術が可能と考えられた。しかし、これらの開胸手術より侵襲の少ない方法では、たとえ心筋虚血の問題が解決しても感染の再発に対しては無効である。カテーテル治療が不成功に終わったこともあり、開胸手術の危険性についても検討したうえ、患者の希望もあり根治手術となった。

結 語

難治性肺炎後に狭窄病変を有する右冠動脈より血液供給を受けた偽性肺分画症と診断された例はまれと考え報告した。

要 約

症例は66歳、女性。慢性腎不全のため1996年より維持透析中であった。2001年1月、急性肺炎のため入院した際、虚血性心疾患を指摘された。肺炎は右中葉を中心とした器質化肺炎の経過をとり、治癒に6ヵ月以上を要した。肺炎改善後、冠動脈造影検査を施行した。右冠動脈はやや低形成で、入口部に90%狭窄が認められた。また、洞結節動脈の末梢は右肺組織に分布し、一部は右肺動脈の分枝と交通していた。以上より、右冠動脈入口部狭窄と右冠動脈より血液供給を受けた偽性肺分画症あるいは肺分画症と考えた。根治手術として右冠動脈へのバイパス手術と洞結節動脈の一部結紮および右中葉部分切除を行った。術中所見では肺分画症の所見は認められなかった。繰り返してはでない難治性肺炎後に診断され、有意狭窄病変を有する右冠動脈から血液供給を受けた偽性肺分画症はまれであると考え報告する。

J Cardiol 2002 May; 39(5): 271 - 276

文 献

- 1) Scully RE, Mark EJ, McNeely BU: Case records of the Massachusetts General Hospital: Case 48 - 1983. *N Engl J Med* 1983; **309**: 1374 - 1381
- 2) Hung KC, Hsieh IC, Chern MS, Lin FC, Wu D: Pulmonary pseudosequestration receiving arterial supply from a coronary artery fistula: A case report. *Angiology* 1996; **47**: 925 - 928
- 3) Livingston DR, Mehta AC, O Donovan PB, Cordasco EM: An angiographic dilemma: Bronchopulmonary sequestration versus pseudosequestration: Case reports. *Angiology* 1986; **37**: 896 - 904
- 4) Webb WR, Jacobs RP: Transpleural abdominal systemic artery-pulmonary artery anastomosis in patients with chronic pulmonary infection. *Am J Roentgenol* 1977; **129**:

J Cardiol 2002 May; 39(5): 271-276

- 233 - 236
- 5) Stocker JT: Sequestrations of the lung. *Semin Diagn Pathol* 1986; **3**: 106 - 121
 - 6) Stocker JT, Malczak HT: A study of pulmonary ligament arteries: Relationship to intralobar pulmonary sequestration. *Chest* 1984; **86**: 611 - 615
 - 7) Silverman ME, White CS, Ziskind AA: Pulmonary sequestration receiving arterial supply from the left circumflex coronary artery. *Chest* 1994; **106**: 948 - 949
 - 8) Hayashi K: Is a pulmonary sequestration supplied by the coronary artery? *Chest* 1994; **106**: 1772
 - 9) Savic B, Birtel FJ, Tholen W, Funke HD, Knoche R: Lung sequestration: Report of seven cases and review of 540 published cases. *Thorax* 1979; **34**: 96 - 101
 - 10) Matsunaga N, Hayashi K, Sakamoto I, Ogawa Y, Matsuoka Y, Imamura T, Kuriya T: Coronary-to-pulmonary artery shunts via the bronchial artery: Analysis of cineangiographic studies. *Radiology* 1993; **186**: 877 - 882
 - 11) Matsunaka T, Hara Y, Okayama H, Kodama K, Shigematsu Y, Kohara K, Hamada M, Hiwada K: Pulmonary sequestration receiving arterial supply from the right coronary artery: A case report. *Angiology* 1997; **48**: 827 - 831
 - 12) Temes RT, Talbot WA, Carrillo YM, Keck GM, Wernly JA: Sequestration of the lung arising from the circumflex coronary artery. *Ann Thorac Surg* 1998; **65**: 257 - 259
 - 13) Langenhove GV, Convens C, Seynaeve P, Heuvel PV, Branden FV, Stockman D, Vermeersch P: Intralobar pulmonary sequestration supplied by the right coronary artery. *Cathet Cardiovasc Intervent* 1999; **47**: 218 - 220