

Cardiovascular Imaging In-a-Month

急性心筋梗塞後に前収縮期雑音と全収縮期雑音を認めた64歳男性

A 64-Year-Old Man With Pre- and Pan-Systolic Murmurs After Acute Myocardial Infarction

紺田 利子
田辺 一明
八木登志員
川井 順一
盛岡 茂文

Toshiko KONDA, RMS
Kazuaki TANABE, MD
Toshikazu YAGI, RMS
Junichi KAWAI, RMS
Shigefumi MORIOKA, MD, FJCC

症 例 64歳, 男性

現病歴: 2002年1月22日午後6時30分頃, 安静時に突然胸痛を生じ, 嘔吐もあり, 翌23日午前1時, 救急外来を受診した. クレアチンキナーゼが1,617IUまで上昇し, 心電図, 経胸壁心エコー図検査などより急性前壁梗塞と診断され, そのまま緊急カテーテルを施行したが, 梗塞部責任病変の再開通は得られず, 集中治療室にて, 2月5日まで大動脈内バルーンパンピング法により管理を行った. 2月6日に聴診上, Levine / 度の全収縮期雑音とLevine / 度の前収縮期雑音を聴取した. そのときの心音図がFig. 1である.

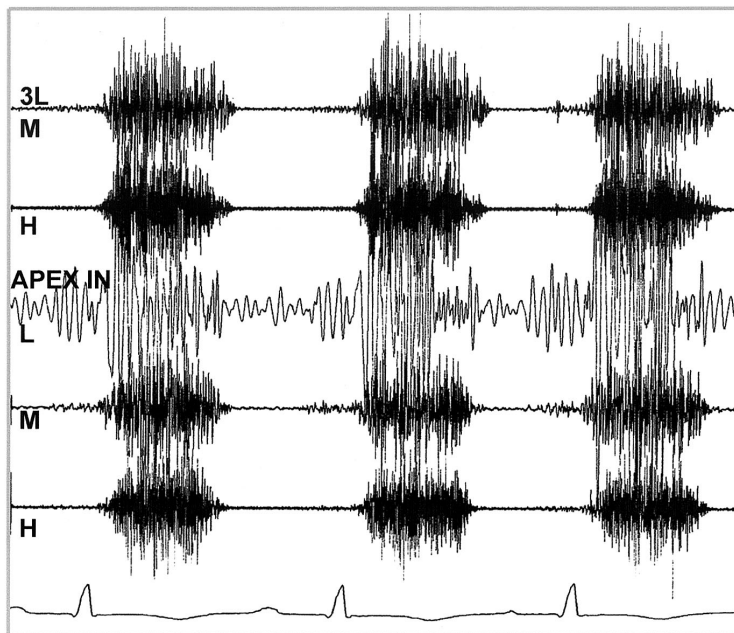


Fig. 1

神戸市立中央市民病院循環器センター 内科: 〒650-0046 神戸市中央区港島中町4-6

Division of Cardiology, Kobe General Hospital, Kobe

Address for correspondence: TANABE K, MD, Division of Cardiology, Kobe General Hospital, Minatojima-nakamachi 4-6, Chuo-ku, Kobe 650-0046

Manuscript received August 26, 2002; revised October 10, 2002; accepted October 16, 2002

RMS = registered medical sonographer

診断のポイント

2002年2月6日, 経胸壁断層心エコー図法では, 心尖部左室長軸像で右室に突出した瘤状エコーを認め (Fig. 2 - 左), カラー Doppler 法では, 瘤状エコー内に加速血流を有する右室への短絡血流が認められた (Fig. 2 - 右). 連続波 Doppler 法では, 短絡血流において拡張中期から末期に約 2 m/sec の血流速波形と, 収縮期から等容拡張期に 4.4 m/sec の右室へ向かう血流速波形が捉えられた (Fig. 3).

急性心筋梗塞症例において, 著明な全収縮期雑音を聴取した場合, 心室中隔穿孔, 急性僧帽弁閉鎖不全 (乳頭筋断裂や乳頭筋機能不全) の鑑別を要する. 心室中隔穿孔における全収縮期雑音の出現は, 左室の収縮に伴う左室から右室への短絡血流による. また, 全例ではないが, 心室中隔穿孔に特異的とされる漸増性の前収縮期雑音の出現のメカニズムは, 左室拡張末期圧上昇による左室 - 右室間圧較差増加に伴う左室から右室への短絡血流によるものと考えられる¹⁾.

術中経食道断層心エコー図法では, 心室中隔の断裂エコーが描出され (Fig. 4 - 左), また, カラー Doppler 法では, 断裂部を通過する短絡血流が多方向性に数本描出された (Fig. 4 - 右).

断層心エコー図法による診断では, 穿孔部は早期であるほど裂け目状か網目状, あるいは屈曲した短絡路となるために破裂部を直接観察するのは困難なことが多い²⁾. 断面にこだわらず左室内を隈なく検索することが望ましい. 本例ではカラー Doppler 法により短絡血流を認めたが, 描出できない場合は, パルス・Doppler 法を用いて菲薄化した左室壁付近を検索する必要がある.

手術所見では, 前壁中隔は広範に菲薄化しており, 中隔ほぼ中央上部に穿孔が認められ, infarct exclusion 法, David の変法の術式によるパッチ閉鎖術が行われた. 手術所見は心エコー図所見と一致していた. 本例はリハビリも終え, 現在は外来通院となっている.

Diagnosis: Postinfarction ventricular septal rupture

Key Words: Myocardial infarction (acute); Phonocardiography

文献

- 1) 上田英雄, 海渡五郎, 坂本二哉: 臨床心音図学. メディカルエレクトロタイムス社, 東京, 1963; pp 608 - 609
- 2) Kawai J, Yoshikawa J, Yoshida K, Hozumi T, Akasaka T, Syakudo M, Takagi T, Tanaka N, Yagi T: Pseudoaneurysm and ventricular septal rupture complicated with inferior

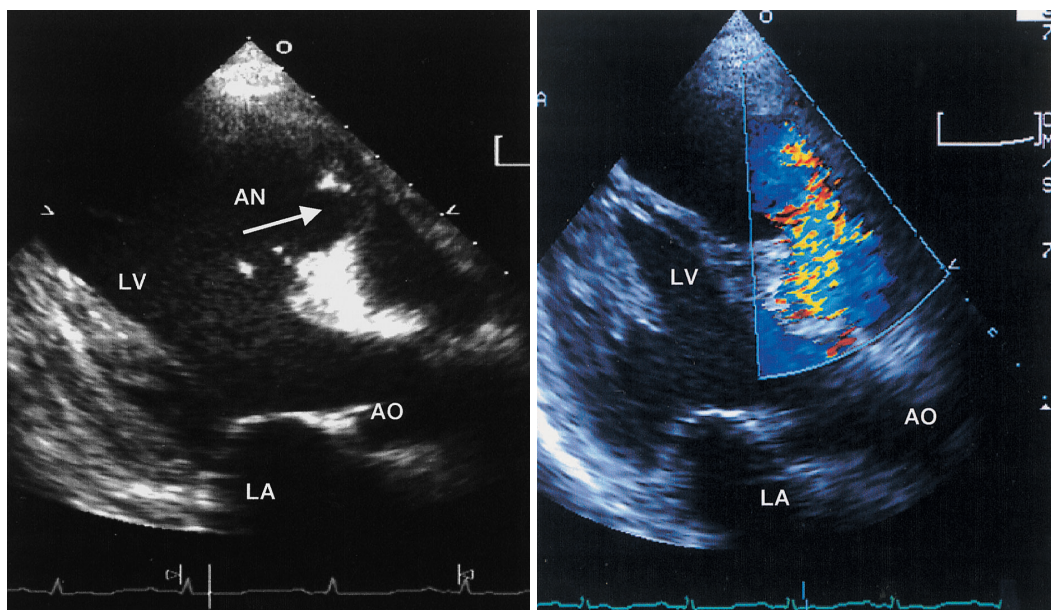


Fig. 2

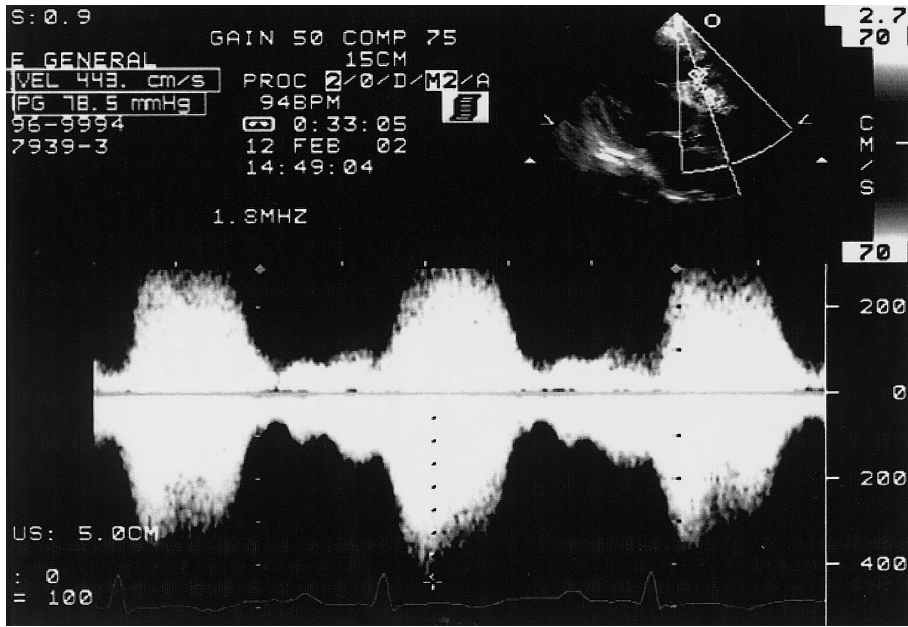


Fig. 3

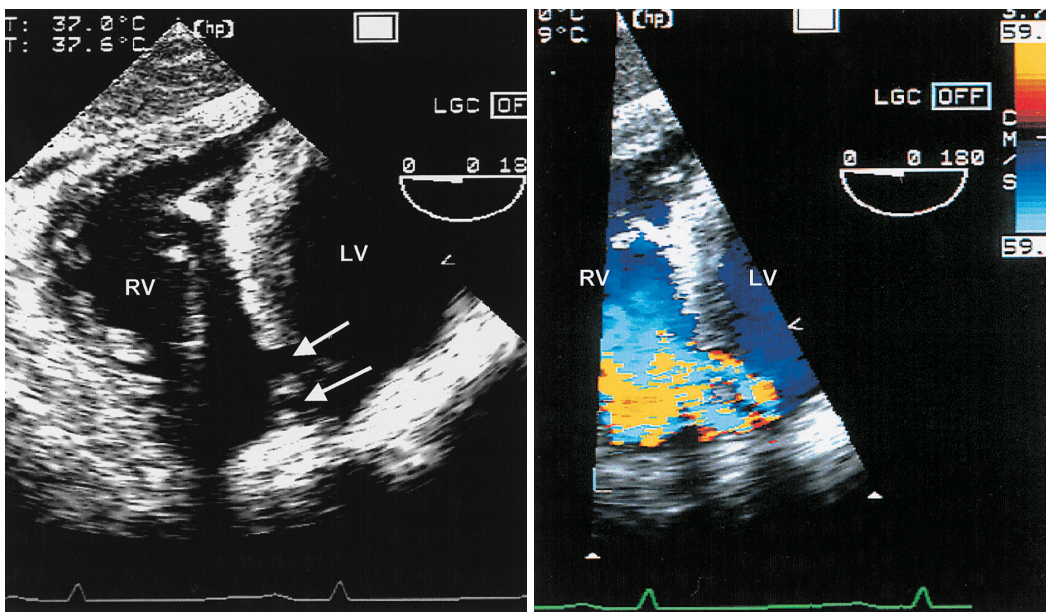


Fig. 4

myocardial infarction diagnosed by two-dimensional and Doppler echocardiography: A case report. *J Cardiol* 1996;

27: 77 - 88

Fig. 1 Phonocardiogram showing pre- and pan-systolic murmurs

3L = third intercostal space of the left sternal border; M = medium frequency phonocardiogram; H = high frequency phonocardiogram; L = low frequency phonocardiogram.

quency phonocardiogram.

Fig. 2 Transthoracic echocardiograms in the apical long-axis view

Left: Left ventricular septal aneurysm (arrow) is visualized.

Right: Color Doppler image demonstrates the associated ventricular septal defect flow.

LV = left ventricle; AN = aneurysm; LA = left atrium; AO = aorta.

Fig. 3 Continuous-wave Doppler recording of the shunt flow with a peak systolic velocity of 4.4 m/sec

Note the presence of the high-velocity (approximately 2 m/sec) found at enddiastole, consistent with the timing of the pre-systolic murmur.

Fig. 4 Intraoperative transesophageal echocardiograms in the modified transgastric short-axis views, showing ventricular septal rupture

Left: Two ventricular septal defects are visualized (arrows).

Right: Color Doppler imaging shows left-to-right shunting across the two defects.

RV = right ventricle. Other abbreviation as in Fig. 2.