

# 急性冠症候群症例における経胸壁 ドップラー心エコー図法を用いた 冠血流速計測の有用性

# Usefulness of Coronary Flow Velocity Measurement by Transtho- racic Doppler Echocardiography in Patients With Acute Coronary Syndrome

武井 康悦  
田中 信大  
高沢 謙二  
山科 章

Yasuyoshi TAKEI, MD  
Nobuhiro TANAKA, MD  
Kenji TAKAZAWA, MD, FJCC  
Akira YAMASHINA, MD,

### Abstract

**Objectives.** To evaluate the usefulness of left anterior descending coronary artery( LAD )flow measured by transthoracic Doppler echocardiography( TTDE )in patients with acute coronary syndrome.

**Methods.** Thirty consecutive patients with acute coronary syndrome in the LAD territory and unstable angina or non-ST-segment elevation myocardial infarction required decisions on the need for emergency coronary angiography. The diastolic peak flow velocity was measured in the distal segment of the LAD under guidance of color Doppler echocardiography in the emergency room. If LAD flow was not detected within 10 min, the coronary flow was judged as under the detection limit. The results of TTDE were compared with the Thrombolysis in Myocardial Infarction( TIMI )grade of LAD determined by coronary angiography, which was performed within 1 week( mean 2.5 ± 1.5 days )in all patients.

**Results.** Coronary flow was not detected by TTDE in six patients who had TIMI grade 1 or 0. The diastolic peak flow velocity in 19 patients with TIMI 3 was higher than that in 5 patients with TIMI 2( 20.1 ± 4.1 vs 10.9 ± 2.3 cm/sec, *p* = 0.0001 ). A diastolic peak flow velocity of 14cm/sec was the optimal cut-off value for the prediction of TIMI 3, with a sensitivity of 95% and a specificity of 100%.

**Conclusions.** Coronary flow velocity measured by TTDE closely reflected the TIMI grade. Coronary flow measurement by TTDE is useful to decide the treatment strategy for patients with acute coronary syndrome in the emergency room.

J Cardiol 2003 Feb; 41(2): 63 - 71

### Key Words

- Coronary artery disease      ■Doppler ultrasound      ■Emergency care
- Coronary microcirculation (coronary flow velocity)      ■Echocardiography, transthoracic

### はじめに

急性冠症候群は冠動脈の粥腫の破綻や粥腫の表面に  
びらんを生じ、それに引き続いて形成される血栓によ  
り冠動脈内腔が閉塞あるいは亜閉塞し、冠血流が低下、  
遮断されることにより引き起こされる。しかも、その  
病態は複雑で虚血の発生部位や範囲、程度、時期など  
によりさまざまな臨床像や心電図所見が出現し、その

診断、治療方針の判断が容易でないことも多い。

近年、高周波探触子を用いて経胸壁ドップラー心エ  
コー図法による冠血流速計測および冠血流予備能計測  
が可能となった。本法を用いた冠血流予備能の計測は、  
ドップラーガイドワイヤーを用いた侵襲的評価法と良  
好な相関が示されており<sup>1)</sup>、また、心筋シンチグラ  
フィーと同様の評価が可能と報告されている<sup>2)</sup>。しか  
し、これまで急性冠症候群症例において冠動脈造影

東京医科大学 第二内科: 〒160-0023 東京都新宿区西新宿6-7-1

The Second Department of Internal Medicine, Tokyo Medical University, Tokyo

Address for correspondence: TAKEI Y, MD, The Second Department of Internal Medicine, Tokyo Medical University, Nishishinjuku 6-7-1, Shinjuku-ku, Tokyo 160-0023

Manuscript received August 7, 2002; revised November 8 and 29, 2002; accepted November 29, 2002

行前に冠血流速を評価した報告はない。

そこで今回我々は、救急初療室において経胸壁ドップラー心エコー図法により計測した冠血流速と、冠動脈造影上のThrombolysis in Myocardial Infarction (TIMI) gradeとの関係性を評価し、急性冠症候群の急性期の治療方針決定におけるその有用性を検討した。

## 対象と方法

### 1. 対象

対象は胸痛を主訴に来院し、心電図上前胸部誘導にST低下、陰性T波あるいは陰性U波が認められ、左冠動脈前下行枝を責任病変とする急性冠症候群が疑われた連続30例(男性24例、女性6例、平均年齢 $64 \pm 10$ 歳)である。来院時にも胸痛が持続し、かつ心電図で持続的ST上昇が認められ、明らかに緊急インターベンションの適応と考えられる症例(急性心筋梗塞症例)、および心房細動症例は対象から除外した。緊急冠動脈造影施行の適否判断が必要となった不安定狭心症19例と、ST非上昇型心筋梗塞症例9例を対象とした。また来院時STの上昇と心筋逸脱酵素の上昇を認めたものの、その後ただちにSTが改善した症例2例についても検討の対象とした。

### 2. 方法

超音波診断装置はSIEMENS製Sequoia 512、探触子は3.5-7.0MHz広帯域のものを使用した。対象症例の来院後に急性冠症候群が疑われた場合、心電図検査に引き続いて経胸壁心エコー図法を施行した。左室壁運動を観察したのち、左第4-5肋間に探触子を固定して心尖部アプローチからカラードップラーガイド下に左冠動脈前下行枝遠位部の血流を検出した。カラードップラーの速度範囲を6.9-32cm/sec内に設定し、冠血流シグナルを確認したのち、パルスドップラー法により冠血流速の測定を行い、拡張期最大冠血流速を求めた。サンプルボリュームの幅は2mmとし、ドップラーアングルは $30^\circ$ 以内で角度補正を行った(平均 $21 \pm 6^\circ$ )。測定された冠血流速波形より拡張期最大冠血流速を計測した。冠血流速の測定開始より10分以内に冠血流検出が困難な場合は、測定感度以下であるものと判断して検査を終了し、拡張期最大冠血流速は0cm/secとした。

冠動脈造影は全例において入院から1週間以内(1-

**Table 1 Electrocardiographic abnormalities in the emergency room**

ST elevation( $V_1-V_4$ )	2 cases (7%)
ST depression( $V_1-V_6$ )	13 cases (43%)
Biphasic T wave( $V_1-V_6$ )	4 cases (13%)
Inverted T wave( $V_1-V_6$ )	5 cases (17%)
Inverted T wave( $V_5-V_6$ )	4 cases (13%)
Negative U wave	2 cases (7%)

7日、平均 $2.5 \pm 1.5$ 日)に施行した。冠動脈造影上の狭窄率はAmerican Heart Association(AHA)分類<sup>3</sup>に、冠血流の状態はTIMI分類に従った。初回造影時のTIMI分類をTIMI grade 0または1度群、2度群、3度群<sup>4,5</sup>に分け、拡張期最大冠血流速との関係について比較検討した。

検査に関しては、検査の主旨を被検者全員に説明し、承諾を得た。

計測値はすべて平均 $\pm$ 標準偏差で表示し、多群間比較には分散分析法検定を用い、 $p < 0.05$ を有意差の判定とした。

## 結 果

### 1. 来院時心電図所見 (Table 1)

来院時の心電図でST上昇を認めた2例は、来院時胸部症状が消失していた症例と、来院時ST上昇が認められたが薬剤の投与によりSTの改善と胸部症状の改善を認めた症例であった。陰性U波を認めた2例は、左前下行枝近位部に狭窄病変を有した症例と遠位部に完全閉塞を認めた急性心筋梗塞症例であった。

### 2. 患者背景

TIMI gradeごとの血圧、心拍数、各心エコー図指標に有意差は認められなかった(Table 2)。左冠動脈前下行枝領域の壁運動は、TIMI 0または1度では正常収縮例が2例、低収縮例が2例、無収縮例が2例であった。正常収縮例2例では右冠動脈よりTIMI 2度の側副血行が認められた。TIMI 2度では5例すべて低収縮であった。TIMI 3度では正常収縮例が11例、低収縮例が8例であったが、無収縮例は認めなかった。

### 3. 拡張期最大冠血流速とTIMI Grade (Figs. 1, 2)

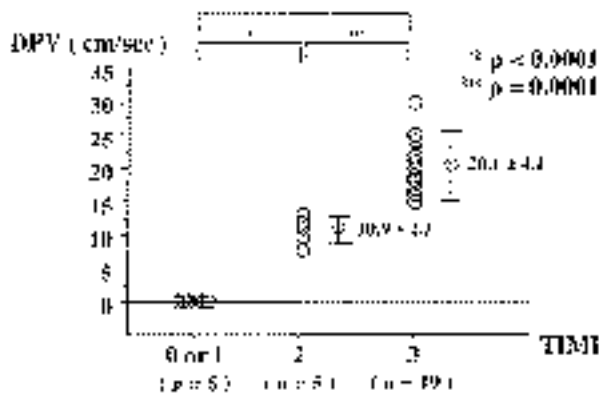
TIMI 2度症例(5例)の拡張期最大冠血流速、拡張期

**Table 2 Patient characteristics**

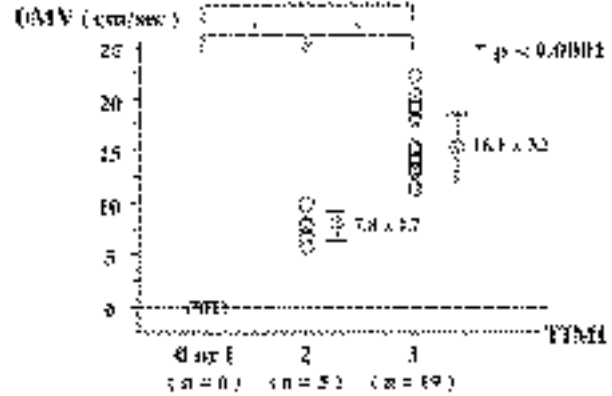
	TIMI 0 or 1 (n=6)	TIMI 2 (n=5)	TIMI 3 (n=19)	p value
Age (yr)	65±12	63±19	64±8	NS
Systolic blood pressure(mmHg)	130±11	133±17	134±14	NS
Diastolic blood pressure(mmHg)	80±3	79±8	74±9	NS
Heart rate (beats/min)	76±11	75±10	73±8	NS
LVDd(mm)	51±4	50±6	49±3	NS
Ejection fraction(%)	60±7	61±6	65±6	NS
E/A ratio	0.68±0.18	0.70±0.21	0.77±0.16	NS
Deceleration time(sec)	212±32	197±46	229±41	NS

Value are mean±SD.

TIMI=Thrombolysis in Myocardial Infarction; LVDd=left ventricular end-diastolic dimension; E/A ratio=peak E velocity to peak A velocity ratio.



**Fig. 1 Relationship between diastolic peak flow velocity and TIMI flow grade by coronary angiography**  
The diastolic peak flow velocity of the left anterior descending coronary artery increased with higher TIMI flow grade.  
DPV = diastolic peak flow velocity. Other abbreviation as in Table 2.



**Fig. 2 Relationship between diastolic mean flow velocity and TIMI flow grade by coronary angiography**  
The diastolic mean flow velocity of the left anterior descending coronary artery increased with higher TIMI flow grade.  
DMV = diastolic mean flow velocity. Other abbreviation as in Table 2.

平均冠血流速は、TIMI 3度症例(19例)に比べて有意に低値であった(10.9 ± 2.3 vs 20.1 ± 4.1 cm/sec,  $p = 0.0001$ ; 7.8 ± 1.7 vs 16.1 ± 3.2 cm/sec,  $p < 0.0001$ )。開心領域カーブより求めた拡張期最大冠血流速度を用いたTIMI 3度とTIMI 2度以下を検出するカットオフ値を14 cm/secとすると、検出された拡張期最大冠血流速度が14 cm/sec以上であることがTIMI 3度の血流の存在を予測する感度は95%、特異度は100%であった(Fig. 3)。経胸壁心エコー図法により冠血流が測定感度以下と判断された6例における冠動脈造影は、TIMI 0度(5例)またはTIMI 1度(1例)であった。

**4. 冠動脈造影施行時期に与えた影響 (Fig. 4)**

来院時の冠血流速度計測の結果が急性期の冠動脈造影を施行する時期に与えた影響について検討した。今回、経胸壁心エコー図法で冠血流が検出できなかった症例については、完全閉塞の可能性ありと判断し、緊急冠動脈造影施行の方針とした。また検出できた症例については、本研究開始以前の症例の計測結果をもとに、最大冠血流速度が12 cm/sec未満の場合を緊急とし、12 cm/sec以上認められた場合を準緊急として造影検査を施行することとした。その結果、30例中12例(40%)については冠動脈造影を施行する時期に変化

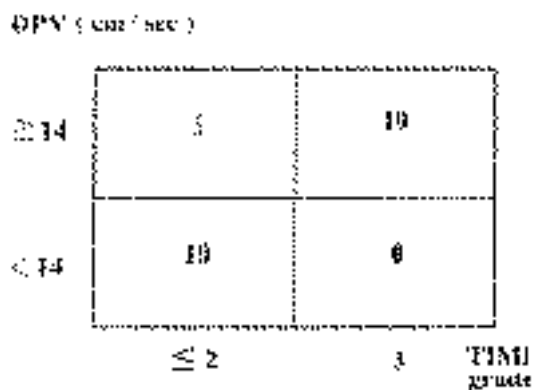


Fig. 3 Comparison of diastolic peak flow velocity values and TIMI flow grades

Diastolic peak flow velocity of 14 cm/sec was the optimal cut-off value for the prediction of TIMI grade 3 flow, with a sensitivity of 95% and a specificity of 100%.

Abbreviations as in Table 2, Fig. 1.

をもたらした。冠血流速度計測値により緊急から準緊急になった症例は5例存在し、いずれも冠動脈造影上はTIMI 3度であった。また準緊急から緊急になった症例は7例で、冠動脈造影上TIMI 0度が4例、TIMI 2度が3例であった(Figs. 5 - 8)。

### 考 察

今回我々は、急性冠症候群患者に対し救急初療室にて冠動脈造影検査施行前に経胸壁ドップラー心エコー図法より冠血流速度を計測し、冠動脈造影の結果と比較検討した。その結果、経胸壁ドップラー心エコー図法で計測した拡張期最大冠血流速度は、冠動脈造影施行時点でのTIMI gradeを反映しており、さまざまな臨床像が存在する急性冠症候群における評価法の一つとなる可能性が示された。

#### 1. 冠血流速とTIMI Grade

梗塞責任血管の血流についてはTIMI 3度は、TIMI 2度以下に比べて予後が良いとされ<sup>6-9)</sup>、TIMI 3度とTIMI 2度以下とを判別することは临床上極めて重要である。今回我々の検討では、経胸壁心エコー図法を用いてTIMI 3度の血流を感度95%、特異度100%で予測することが可能であった。本法により救急初療室にて急性冠症候群症例の冠血流の状況を早期に、そして非侵襲的に判別することが可能となり、临床上有用と考えられた。今回計測された冠血流速は、急性心筋梗

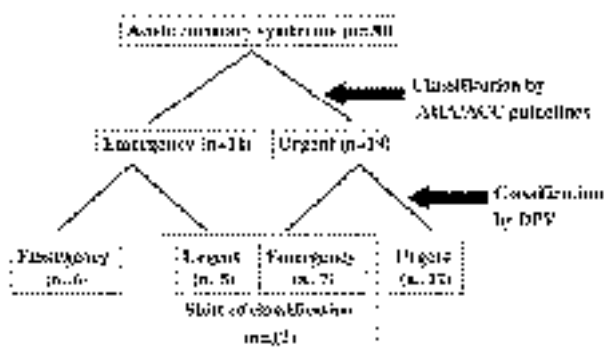

Fig. 4 Strategy for investigating patients with acute coronary syndrome based on the AHA/ACC guidelines or on the diastolic peak flow velocity value

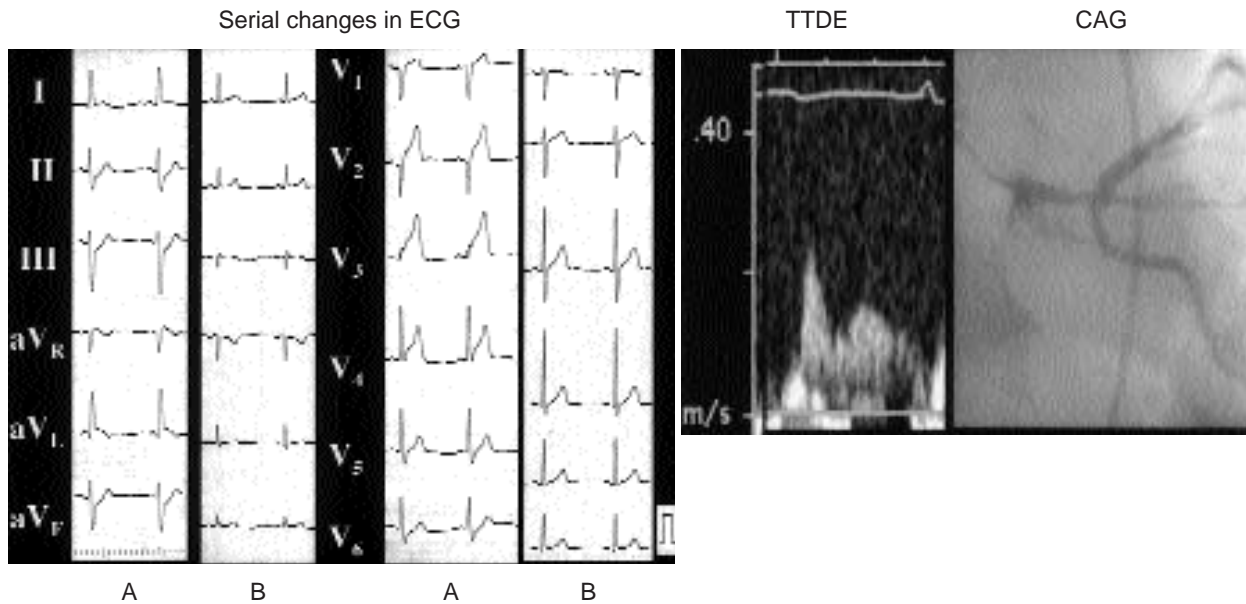
The strategies of 12 patients with acute coronary syndrome were affected by measurement of diastolic peak flow velocity.

AHA/ACC = American Heart Association/American College of Cardiology. Other abbreviation as in Fig. 1.

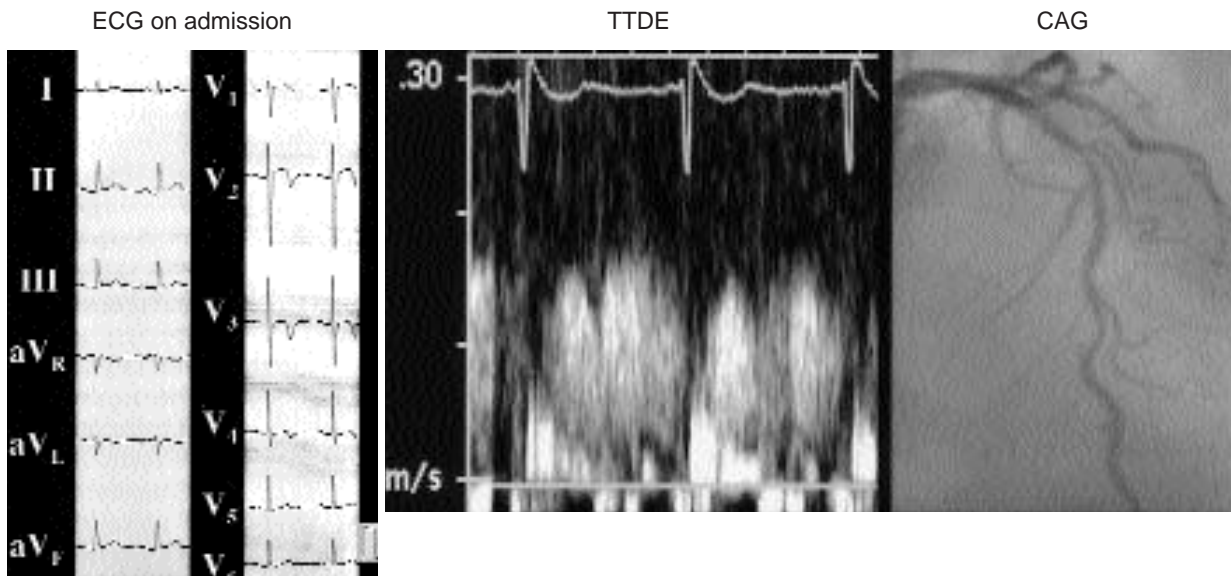
塞の再灌流療法後の評価<sup>6,7)</sup>としてすでに報告されたものと比べやや低値であった。これらの報告でもTIMI 3度と比較してTIMI 2度以下では冠血流速度が有意に低値であったが、その計測値は一樣ではない。これは冠血流速度が心拍数や体血圧、左室拡張末期圧、左室肥大の程度、冠微小循環の状態などの影響を受けるため、その計測された状況により値が異なってくるものと考えられる。今回の計測は狭心発作直後のものであり、体血圧や左室拡張末期圧の影響が大きかった可能性が考えられた。

#### 2. 完全閉塞の診断

現在では左冠動脈前下行枝遠位部における拡張期冠血流の描出率は90 - 95%と高く<sup>10,11)</sup>、またこの方法による冠血流速度および冠血流予備能は、冠動脈造影所見や冠動脈内ドップラーガイドワイヤーを用いた侵襲的方法と良好に相関していることが確認されている<sup>1,10)</sup>。このような背景を踏まえ今回我々は、順行性の冠血流が検出不可能な場合を測定感度以下で完全閉塞の可能性ありと判断した。今回冠血流が検出不可能であったのは20%存在し、通常の描出率が90 - 95%であることを考慮すると、10 - 15%の症例が完全閉塞であったと考えられる。実際今回、順行性冠血流の検出不可能であった症例は全例TIMI 0または1度であった。

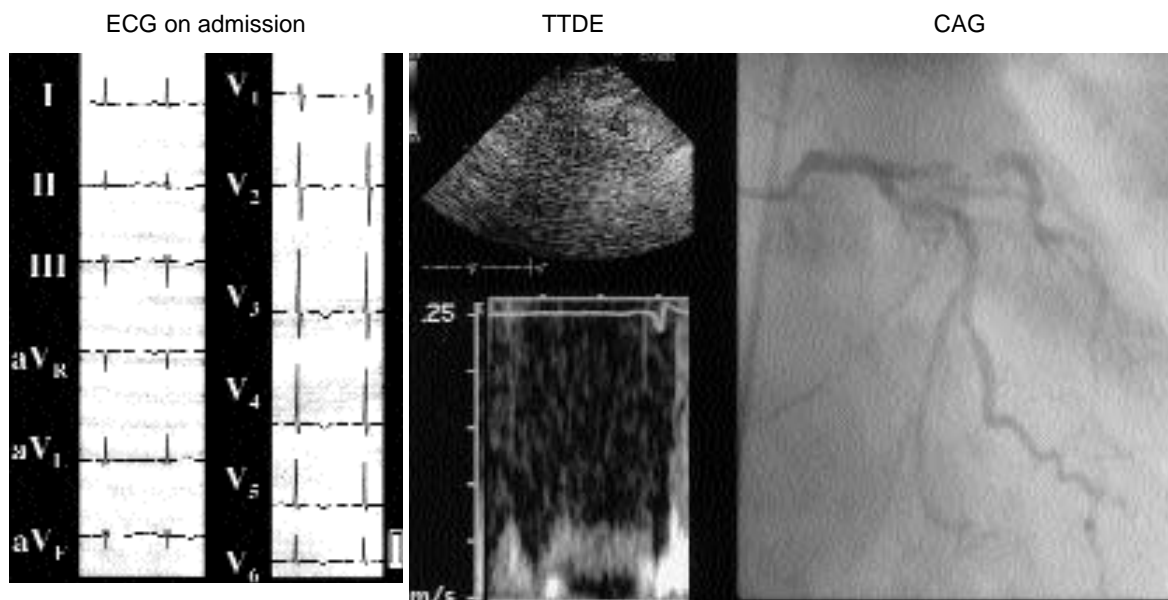


**Fig. 5 Case 1. A 58-year-old male was admitted to our hospital with severe chest pain**  
 Electrocardiogram on admission showed ST elevation in leads I, aVL, and V1 through V4 (A). After intravenous injection of heparin, ST elevation improved (B) and severe chest pain disappeared immediately. Diastolic peak flow velocity in the left anterior descending coronary artery measured by transthoracic Doppler echocardiography was preserved (15 cm/sec), and urgent coronary angiography showed TIMI 3 flow with 75% stenosis in the left main trunk (segment 5).  
 ECG = electrocardiogram; TTDE = transthoracic Doppler echocardiography; CAG = coronary angiography. Other abbreviation as in Table 2.



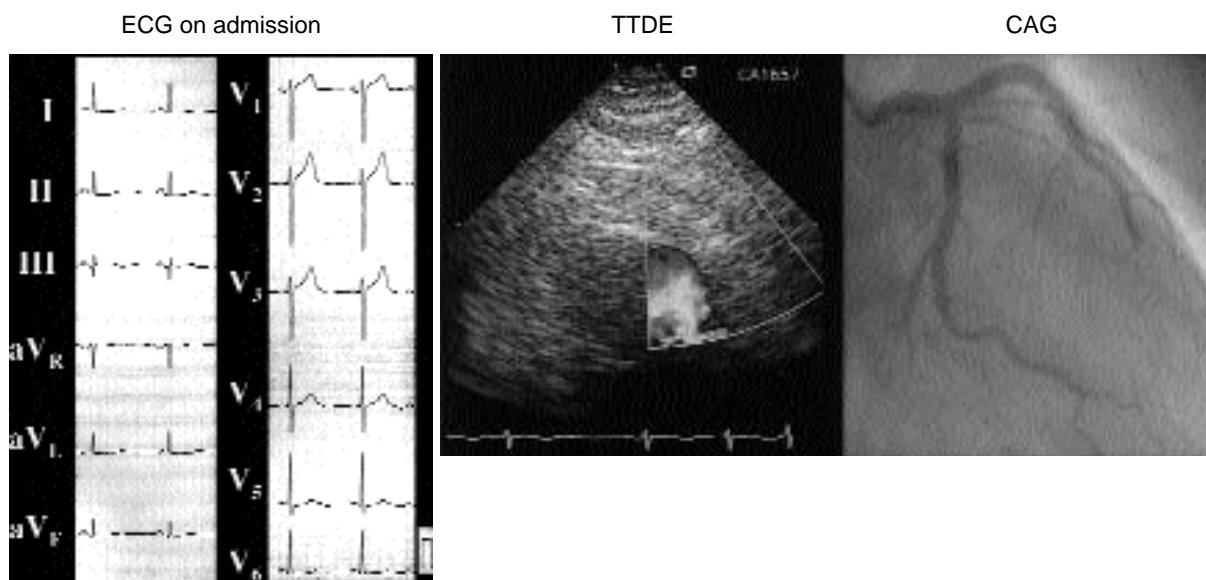
**Fig. 6 Case 2. A 65-year-old male was admitted to our hospital because of inverted T wave in leads V2 through V4 on electrocardiography**  
 Diastolic peak flow velocity measured on arrival was preserved (17 cm/sec), but the diastolic-systolic velocity ratio was low (1.1). Urgent coronary angiography showed TIMI 3 flow with 90% stenosis in the left anterior descending coronary artery (segment 7).  
 Abbreviations as in Table 2, Fig. 5.





**Fig. 7 Case 3.** A 71-year-old female was admitted to our hospital because of inverted T wave in leads <sub>2</sub> through <sub>6</sub> on electrocardiography

The color flow velocity range was set in the low range of 6.9cm/sec to visualize the coronary flow signal. Diastolic peak flow velocity was significantly low( 7.9cm/sec ). Emergency coronary angiography showed TIMI 2 flow with 99% stenosis in the left anterior descending coronary artery( segment 6 ). Abbreviations as in Table 2, Fig. 5.



**Fig. 8 Case 4.** A 51-year-old male was admitted to our hospital

Electrocardiogram on admission showed negative U wave in leads <sub>4</sub> and <sub>5</sub>. Conventional echocardiography showed left ventricular wall motion abnormality in a small area at the apex, and no diastolic flow was detected in the left anterior descending coronary artery. Emergency coronary angiography confirmed total occlusion( TIMI 0 )in the distal left anterior descending coronary artery( segment 7 ). Abbreviations as in Table 2, Fig. 5.

### 3. 急性冠症候群症例における冠血流速計測の臨床的有用性

従来の急性冠症候群症例における経胸壁心エコー図法の役割は、壁運動異常の有無による急性期診断、左室収縮機能、左室拡張機能、合併症の評価などであったが、今回、我々が梗塞責任血管の冠血流状態を直接観察し、その情報をもとに初期判断をする試みはこれまで報告がない。急性冠症候群はさまざまな臨床像を呈し、胸部症状が持続し、かつ心電図上明らかなST上昇を呈している症例以外は冠血流の状態を予測することは難しい。心筋に虚血が生じる過程として冠血流の低下は、心筋代謝障害、拡張機能異常、収縮機能異常、心電図異常、症状に先行する。従来、急性期治療方針の決定には、胸部症状、心電図所見、心筋逸脱酵素の変化などを用いたりリスクの階層化が利用されてきたが<sup>12,13)</sup>、本法は冠血流の状態を直接評価しているため、より正確なリスク評価が可能と考えられる。これまで急性冠症候群における冠動脈造影の適応と施行時期については、早期侵襲的手法と早期保存的手法の2つの考え方があったが、TIMI B<sup>14)</sup>、VANQWISH<sup>15)</sup>、FRISC<sup>16,17)</sup>、MITI trial<sup>18)</sup>などの比較試験の結果や、最近のインターベンションのデバイスの安全性が確立したことにより早期侵襲的手法による診断に偏る傾向にある。またこれら比較試験の結果を踏まえ不安定狭心症と心電図上持続的なSTの上昇を示さない心筋梗塞を対象として、近年 American College of Cardiology (ACC)/AHA および European Society of Cardiology (ESC)の急性冠症候群の診断・治療戦略の指針に関するガイドラインが発表されている<sup>19,20)</sup>。しかし一方で、急性冠症候群の急性期において、抗血小板薬、スタチン製剤などにより不安定プラークを安定化させる薬剤による治療戦略のメリットがあることもまた事実であり、これら治療戦略はまだ議論されている。今回の検討により、非侵襲的な経胸壁心エコー図法により冠動脈造影施行以前に冠血流の状況を予測することが可能であり、より適切な冠動脈造影施行時期の選択が可能

になるものと考えられた。

### 4. 本研究の限界

本研究にはいくつかの限界がある。第1に、経胸壁心エコー図法を用いて感度よく冠血流を評価できるのが左冠動脈前下行枝のみであること、また冠血流を検出できる確率が90-95%であり、症例によっては描出が困難な場合もあることである。これらについては、経静脈性コントラスト剤の使用により検出感度が上昇する可能性があるが<sup>21)</sup>、急性心筋梗塞症例ではその使用に制限があり、今後解決すべき問題も多い。第2に、冠血流速計測は検者の技量に依存する<sup>13)</sup>。したがって、検出できなかった症例を完全閉塞と判断するには十分な経験を積んだ術者による判断が必要である。とくに今回の研究では10分以内に冠血流が検出できなかった場合を0cm/secと表示し、TIMI 0または1度を予測した。しかしKernら<sup>6)</sup>の報告ではTIMI 1度の症例でもドップラーガイドワイヤーを用いて計測すれば血流速度が低いながらも検出されることがあり、TIMI 0または1度の症例は必ずしも0cm/secとは限らない。今回TIMI 1度症例では血流が低流速であったため検出しえなかったと考えられる。第3に、待機的な治療法を選択した症例においては冠血流速の計測時期と冠動脈造影の施行に平均2.5日の時間的な差が存在し、冠動脈造影施行までに血行動態、とくに冠循環が変化している可能性が否定できない。また急性冠症候群では、短時間のうちに冠動脈病変の形態が変化する可能性もあり、これらの影響も考慮する必要がある。

今後、本法は急性冠症候群の早期診断手法の一つになる可能性があり、多施設間においても症例の集積を行う必要があるものと考えられる。

## 結 論

急性冠症候群では経胸壁ドップラー心エコー図法を用いた冠血流速計測の有用性が示唆された。

## 要 約

目的: 急性冠症候群症例に対し経胸壁ドップラー心エコー図法を用いて非侵襲的に冠血流速の計測を行い, その有用性を検討した.

方法: 対象は, 左冠動脈前下行枝が責任病変と考えられた急性冠症候群の30症例である. 緊急冠動脈造影施行の適否判断が必要となった不安定狭心症とST非上昇型心筋梗塞症例を対象とした. 方法は, カラードップラーガイド下に左冠動脈前下行枝遠位部の血流を確認後, パルスドップラー法により拡張期最大冠血流速を計測した. 10分以内に検出が困難な症例は測定感度以下と判断した. 全例1週間以内(平均 $2.5 \pm 1.5$ 日)に冠動脈造影を施行し, Thrombolysis in Myocardial Infarction(TIMI) gradeと拡張期最大冠血流速とを比較検討した.

結果: 30例中6例(20%)で冠血流の検出は不可能であったが, いずれも冠動脈造影上はTIMI 1または0度であった. 冠血流が検出された24例は冠動脈造影上TIMI 2または3度であり, TIMI 3度の19例の拡張期最大冠血流速はTIMI 2度の5例よりも有意に高値であった( $20.1 \pm 4.1$  vs  $10.9 \pm 2.3$  cm/sec,  $p = 0.0001$ ). 拡張期最大冠血流速14 cm/sec以上がTIMI 3度を予測する感度は95%, 特異度は100%であった.

結論: 急性冠症候群症例において経胸壁ドップラー心エコー図法を用いて非侵襲的に左冠動脈前下行枝の冠血流の状態を予測することが可能であった. これらは急性期治療方針の決定に重要な意味を持つものと考えられた.

*J Cardiol 2003 Feb; 41(2): 63 - 71*

## 文 献

- 1) Hozumi T, Yoshida K, Akasaka T, Asami Y, Ogata Y, Takagi T, Kaji S, Kawamoto T, Ueda Y, Morioka S: Noninvasive assessment of coronary flow velocity and coronary flow velocity reserve in the left anterior descending coronary artery by Doppler echocardiography: Comparison with invasive technique. *J Am Coll Cardiol* 1998; **32**: 1251 - 1259
- 2) Daimon M, Watanabe H, Yamagishi H, Muro T, Akioka K, Hirata K, Takeuchi K, Yoshikawa J: Physiologic assessment of coronary artery stenosis by coronary flow reserve measurements with transthoracic Doppler echocardiography: Comparison with exercise thallium-201 single-photon emission computed tomography. *J Am Coll Cardiol* 2001; **37**: 1310 - 1315
- 3) Austen WG, Edwards JE, Frye RL, Gensini GG, Gott VL, Griffith LS, McGoon DC, Murphy ML, Roe BB: A reporting system on patients evaluated for coronary artery disease: Report of the Ad Hoc Committee for Grading of Coronary Artery Disease, Council on Cardiovascular Surgery, American Heart Association. *Circulation* 1975; **51**: 5 - 40
- 4) The TIMI Study Group: The thrombolysis in myocardial infarction(TIMI) trial: Phase I findings. *N Engl J Med* 1985; **312**: 932 - 936
- 5) The TIMI Study Group: Comparison of invasive and conservative strategies after treatment with intravenous tissue plasminogen activator in acute myocardial infarction: Results of the thrombolysis in myocardial infarction(TIMI) phase trial. *N Engl J Med* 1989; **320**: 618 - 627
- 6) Kern MJ, Moore JA, Aguirre FV, Bach RG, Caracciolo EA, Wolford T, Khoury AF, Mechem C, Donohue TJ: Determination of angiographic(TIMI grade) blood flow by intracoronary Doppler flow velocity during acute myocardial infarction. *Circulation* 1996; **94**: 1545 - 1452
- 7) Akasaka T, Yoshida K, Kawamoto T, Kaji S, Ueda Y, Yamamuro A, Takagi T, Hozumi T: Relation of phasic coronary flow velocity characteristics with TIMI perfusion grade and myocardial recovery after primary percutaneous transluminal coronary angioplasty and rescue stenting. *Circulation* 2000; **101**: 2361 - 2367
- 8) Karagounis L, Sorensen SG, Menlove RL, Moreno F, Anderson JL, for the TEAM-2 Investigators: Does thrombolysis in myocardial infarction(TIMI) perfusion grade 2 represent a mostly patent artery or a mostly occluded artery?: Enzymatic and electrocardiographic evidence from the TEAM-2 study. *J Am Coll Cardiol* 1992; **19**: 1 - 10
- 9) Anderson JL, Karagounis LA, Becker LC, Sorensen SG, Menlove RL: TIMI perfusion grade 3 but grade 2 results in improved outcome after thrombolysis for myocardial infarction: Ventriculographic, enzymatic, and electrocardiographic evidence from the TEAM-3 study. *Circulation* 1993; **87**: 1829 - 1839
- 10) Hozumi T, Yoshida K, Ogata Y, Akasaka T, Asami Y, Takagi T, Morioka S: Noninvasive assessment of significant left anterior descending coronary artery stenosis by coronary flow velocity reserve with transthoracic color Doppler echocardiography. *Circulation* 1998; **97**: 1557 - 1562
- 11) Watanabe N, Akasaka T, Yamaura Y, Akiyama M, Koyama Y, Kamiyama N, Neishi Y, Kaji S, Saito Y, Yoshida K: Noninvasive detection of total occlusion of the left anterior descending coronary artery with transthoracic Doppler echocardiography. *J Am Coll Cardiol* 2001; **38**: 1328 - 1332



- 12) Braunwald E : Unstable angina : A classification. Circulation 1989; **80**: 410 - 414
- 13) Hamm CW, Braunwald E: A classification of unstable angina revisited. Circulation 2000; **102**: 118 - 122
- 14) Anderson HV, Cannon CP, Stone PH, Williams DO, McCabe CH, Knatterud GL, Thompson B, Willerson JT, Braunwald E, for the TIMI B Investigators: One-year results of the Thrombolysis in Myocardial Infarction (TIMI) B clinical trial: A randomized comparison of tissue-type plasminogen activator versus placebo and early invasive versus early conservative strategies in unstable angina and non-Q wave myocardial infarction. J Am Coll Cardiol 1995; **26**: 1643 - 1650
- 15) Boden WE, O'Rourke RA, Crawford MH, Blaustein AS, Deedwania PC, Zoble RG, Wexler LF, Kleiger RE, Pepine CJ, Ferry DR, Chow BK, Laveri PW, for the Veterans Affairs Non-Q Wave Infarction Strategies in Hospital (VANQWISH) Trial Investigators: Outcomes in patients with acute non-Q-wave myocardial infarction randomly assigned to an invasive as compared with a conservative management strategy. N Engl J Med 1998; **338**: 1785 - 1792
- 16) FRagmin and Fast Revascularization during InStability in Coronary artery disease (FRISC) Investigators: Invasive compared with non-invasive treatment in unstable coronary-artery disease: FRISC prospective randomized multicenter study. Lancet 1999; **354**: 708 - 715
- 17) Wallentin L, Lagerqvist B, Husted S, Kontny F, Stahle E, Swahn E, for the FRISC Investigators: Outcomes at 1 year after an invasive compared with a non-invasive strategy in unstable coronary disease: The FRISC invasive randomized trial. Lancet 2000; **356**: 9 - 16
- 18) Scull GS, Martin JS, Weaver WD, Every NR, for the Myocardial Infarction Triage and Intervention (MITI) Investigators: Early angiography versus conservative treatment in patients with non-ST elevation acute myocardial infarction. J Am Coll Cardiol 2000; **35**: 895 - 902
- 19) Committee on the management of patients with unstable angina: ACC/AHA guideline for the management of patients with unstable angina and non-ST-segment elevation myocardial infarction: Executive summary and recommendations: A report of the American College of Cardiology/American Heart Association task force on practice guidelines. Circulation 2000; **102**: 1193 - 1209
- 20) Bertrand ME, Simoons ML, Fox KAA, Wallentin LC, Hamm CW, McFadden E, de Feyter PJ, Specchia G, Ruzyllo W: Management of acute coronary syndromes: Acute coronary syndromes without persistent ST segment elevation: Recommendations of the Task Force of the European Society of Cardiology. Eur Heart J 2000; **21**: 1406 - 1432
- 21) Caiati C, Montaldo C, Zedda N, Bina A, Iliceto S: New noninvasive method for coronary flow reserve assessment: Contrast-enhanced transthoracic second harmonic echo Doppler. Circulation 1999; **99**: 771 - 778