

携帯型心エコー図装置 OptiGo™ の 診断精度の検討

Assessment of the Clinical Feasibility of OptiGo™ for Hand- Held Echocardiography

川井 順一
田辺 一明*
八木登志員
藤井 洋子
紺田 利子
角田 敏明
岡田 翠
山口 一人
谷 知子*
山邊 健司*
盛岡 茂文*

Junichi KAWAI, RDCS
Kazuaki TANABE, MD*
Toshikazu YAGI, RDCS
Yoko FUJII, RDCS
Toshiko KONDA, RDCS
Toshiaki SUMIDA, RDCS
Midori OKADA, RDCS
Kazuto YAMAGUCHI, RDCS
Tomoko TANI, MD*
Kenji YAMABE, MD*
Shigefumi MORIOKA, MD, FJCC*

Abstract

Objectives. Hand-held ultrasound devices are becoming available for clinical examination, but the accuracy and precision of such devices are unclear. This study compared the accuracy of a hand-held echo device to a standard echo system.

Methods. Twenty-two patients were examined with the OptiGo™ (Phillips Medial Systems) hand-held ultrasound system with a 2.5 MHz transducer and SONOS 5500 (Phillips Medial Systems) standard ultrasound system with a 2 to 4 MHz wideband transducer. Patients with cardiac arrhythmia and tachycardia were excluded. Image quality, chamber size (left ventricle, left atrium), global and regional left ventricular function, valve morphology and severity of valve regurgitation were assessed.

Results. There was good agreement between the two imaging devices for image quality (77.3%), left ventricular ejection fraction (90.5%), regional wall motion score (> 90%), valve morphology (> 90%), severity of valve regurgitation (> 81.0%) and there was good correlation and agreement for left ventricular and left atrial size.

Conclusions. Although the OptiGo™ has limitations, the hand-held examination appropriately estimates global and regional left ventricular function, valve morphology, valve regurgitation and chamber size.

J Cardiol 2003 Feb; 41(2): 81 - 89

Key Words

■Diagnostic techniques ■Doppler ultrasound ■Echocardiography, transthoracic

はじめに

近年，技術開発により超音波診断装置の小型化が進み，片手だけで持つことが可能な携帯型心エコー図装置が登場した．この携帯型心エコー図装置により，

ベッドサイドや外来，さらに救急時に理学所見の延長として，より迅速に心機能，解剖，病態を評価できることが期待されている．しかし，得られた画像からの計測や診断の精度についての報告は少ない．今回我々は，携帯型心エコー図装置と従来の心エコー図装置を

神戸市立中央市民病院 臨床検査技術部，*循環器センター内科: 〒650 - 0046 神戸市中央区港島中町4 - 6
Divisions of Clinical Laboratory and * Cardiology, Kobe General Hospital, Kobe

Address for correspondence: KAWAI J, RDCS, Division of Clinical Laboratory, Kobe General Hospital, Minatojima Nakamachi 4 - 6, Chuo-ku, Kobe 650 - 0046

Manuscript received August 21, 2002; revised November 7, 2002; accepted November 7, 2002

RDCS = registered diagnostic cardiac sonographer

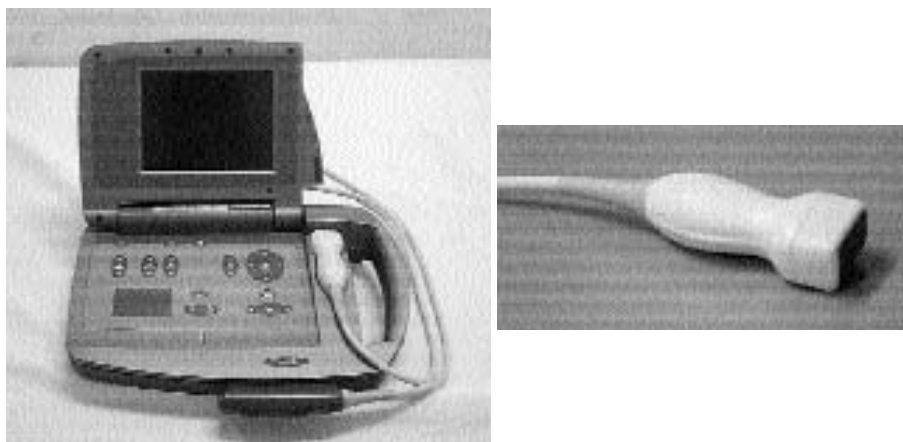


Fig. 1 Photograph of OptiGo™ device (left) and the transducer (right) used in this study

用いて同一症例を観察し、携帯型心エコー図装置の精度を比較検討したので報告する。

対象と方法

1. 対象

検査の同意が得られた連続22症例(年齢範囲29 - 82歳, 平均年齢 63 ± 13 歳)であり, 内訳は正常6例, 陳旧性心筋梗塞7例, 肥大型心筋症1例, 拡張型心筋症1例, 僧帽弁逸脱症4例, 人工弁置換術後3例であった。僧帽弁逆流を認めたのは22例中17例(度以上は7例), 大動脈弁逆流を認めたのは22例中5例(度以上は1例)であった。また, 心拍数 72 ± 10 beats/minであり, 心房細動例は除外した。

2. 使用装置

携帯型心エコー図装置は, OptiGo™ (Phillips Medical Systems 製; Fig. 1 - 左)で2.5MHz電子セクタ方式の探触子 (Fig. 1 - 右)を用いた。この装置の特徴としては, サイズは幅33.0cm, 奥行き22.9cm, 高さ8.9cm, 重量は約3.36kgと軽量であり, 本体側に探触子フォルダがあるため持ち運びに便利である。使用可能なモードは, Bモード法, カラー Doppler法である。従来の心エコー図装置は, SONOS5500 (Phillips Medical Systems 製)でS4経胸壁用探触子(発振周波数2 - 4MHz)を用いた。

3. 方法

熟練者のソノグラファー(500例以上の経験者)が,

Table 1 Accuracy of image quality assessment by four-chamber view in 22 patients

Standard echo	Hand-held echo		
	Poor	Acceptable	Good
Poor	9	0	0
Acceptable	1	5	0
Good	0	4	3

Concordance = 77.3%.

携帯型心エコー図装置を用いて以下の項目を検査したのち, 従来の心エコー図装置を用いてBモード法(ティッシュ・ハーモニック法を併用)およびカラー Doppler法により同様の項目を検査した。携帯型心エコー図装置を用いた検討項目としては, Bモード法からは, 1) 画質の評価: 心尖部四腔断面の動画像を用いて各検者がpoor, acceptable, goodの3段階で判定して評価, 2) 胸骨左縁左室長軸断面から計測した左室拡張末期径および収縮末期径を計測, 3) 胸骨左縁左室長軸断面から計測した最大左房径を計測, 4) 心尖部四腔断面から計測した水平方向の最大左房径および垂直方向の最大左房径を計測, 5) 目視法による左室駆出率: 心尖部四腔断面の動画像を観察して, < 25%, 25 - 40%, 41 - 55%, > 55%の4段階に分けて評価(ただし, 従来の心エコー図装置ではmodified Simpson法によって計測した), 6) 左室局所壁運動評価: アメリカ心エコー図学会が推奨する16分画に基づいて, 胸骨左縁左室長軸断面, 胸骨左縁左室短軸断面, 心尖部二腔断面, 心尖部四腔断面を描出して, 正

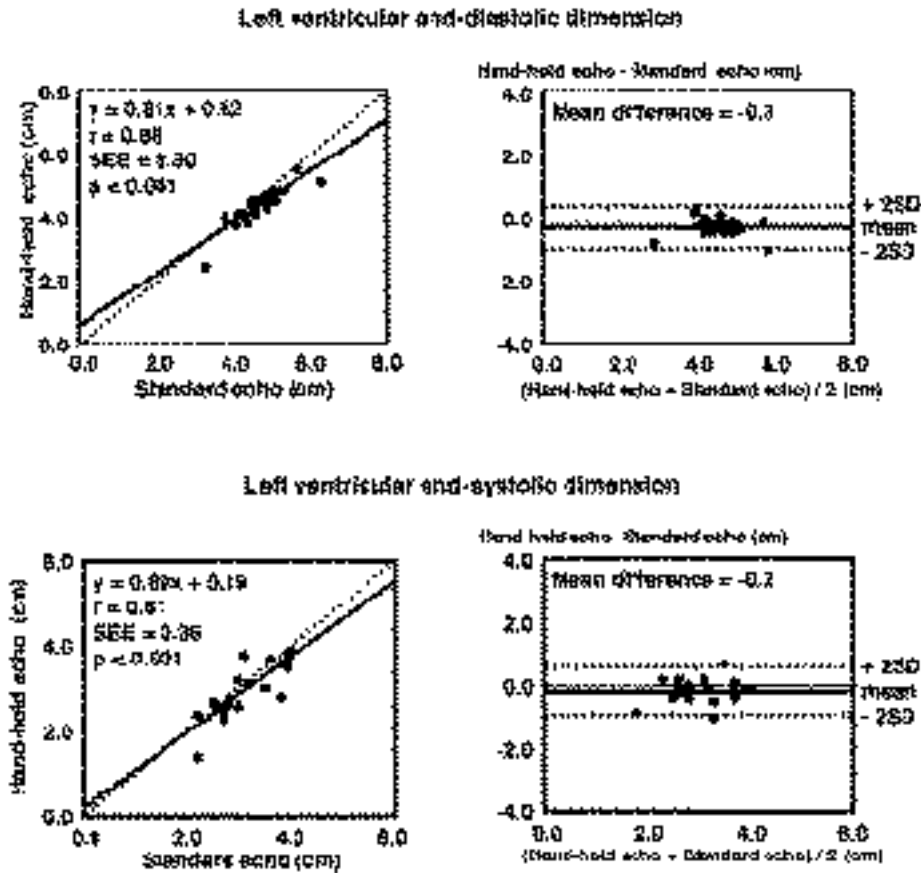


Fig. 2 Left ventricular end-diastolic and end-systolic dimensions

Upper-left: Correlation between end-diastolic volumes measured by hand-held echo and standard echo.
 Upper-right: Agreement plot for end-diastolic volumes measured by hand-held echo and standard echo.
 Lower-left: Correlation between end-systolic volumes measured by hand-held echo and standard echo.
 Lower-right: Agreement plot for end-systolic volumes measured by hand-held echo and standard echo.

常，壁運動低下，壁運動消失，奇異性壁運動，瘤形成の5段階に分けて評価，7) 僧帽弁の性状：正常，逸脱，石灰化，肥厚の項目を観察，大動脈弁の性状：正常，石灰化，肥厚を評価の項目を観察，またカラードプラー法からは，8) 弁(僧帽弁，大動脈弁)逆流の到達度による重症度評価(0- 度)，以上の8項目であった。

4. 統計処理

計測値は，平均±標準偏差で示した．相関関係は単回帰解析を，一致度はBland-Altman解析を用いて $p < 0.05$ を有意差の判定とした．また，おのおのの計測値の比較においては，Student *t* 検定を用いて評価した．

結 果

1. 画質の評価

全例を対象に画質を評価した結果，22例中17例(77.3%)が一致した．一致しなかった5例(22.7%)は，従来の心エコー図装置に比べて携帯型心エコー図装置の画質が劣っていた(Table 1)．

2. 左室拡張末期径および収縮末期径の計測

全例を対象に左室拡張末期径，左室収縮末期径を計測した結果，左室拡張末期径は $y = 0.81x + 0.62$ ， $r = 0.88$ ，平均差 = - 0.3 cm，左室収縮末期径は $y = 0.89x + 0.19$ ， $r = 0.81$ ，平均差 = - 0.2 cmであった(Fig. 2, Table 2)．

Table 2 Echocardiographic measurement

	Hand-held echo	Standard echo
Left ventricular end-diastolic dimension(cm)	4.4±0.6	4.6±0.7
Left ventricular end-systolic dimension(cm)	2.9±0.6*	3.1±0.6
Left atrium by long-axis view	3.5±0.9	3.7±1.0
Left atrium by four-chamber view(vertical) (cm)	5.6±1.1	5.9±1.3
Left atrium by four-chamber view(horizontal) (cm)	3.9±0.9	4.2±1.1

Values are mean±SD. * $p < 0.05$ (hand-held echo vs standard echo).

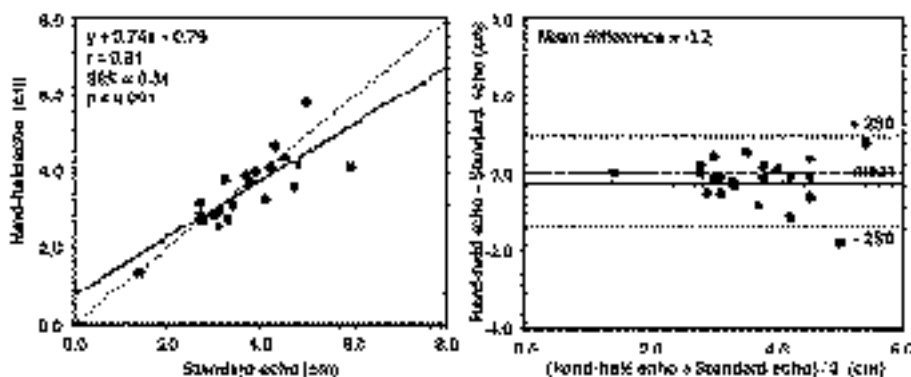


Fig. 3 Left atrial dimensions

Left: Correlation between left atrial dimensions (parasternal long-axis view) measured by hand-held echo and standard echo.

Right: Agreement plot for left atrial dimensions (parasternal long-axis view) measured by hand-held echo and standard echo.

3. 胸骨左縁左室長軸断面から計測した最大左房径の計測

全例を対象に最大左房径を計測した結果、最大左房径は $y = 0.74x + 0.79$, $r = 0.81$, 平均差 = -0.2 cm であった (Fig. 3, Table 2).

4. 心尖部四腔断面から計測した最大左房径の計測

22例中16例を対象に水平方向の最大左房径および垂直方向の最大左房径を計測した結果、水平方向の最大左房径は $y = 0.80x + 0.92$, $r = 0.88$, 平均差 = -0.3 cm, 垂直方向の最大左房径は $y = 0.77x + 0.72$, $r = 0.87$, 平均差 = -0.3 cm であった (Fig. 4, Table 2).

5. 左室駆出率の評価

画質不良のため評価困難であった1例を除いた21例を対象に左室駆出率を評価した結果、一致率は90.5%であった (Table 3).

6. 左室局所壁運動の評価

左室局所壁運動を評価した結果、各断面での一致率は胸骨左縁左室長軸断面が92.5% (80分画中74分画)、胸骨左縁左室短軸断面が95.8% (120分画中115分画)、心尖部二腔断面が93.0% (114分画中106分画)、心尖部四腔断面が92.5% (120分画中111分画) であった (Table 4). 分画別では、心尖部二腔断面では下壁領域の中部から心尖部側、心尖部四腔断面では側壁領域の心尖部側が80-90%の一致率であったが、その他の分画については90%以上の一致率であった.

7. 弁性状の評価

僧帽弁の性状については、携帯型心エコー図装置では観察困難であった例と弁の石灰化が観察できなかった例をおのおの1例ずつ認めたが、これらについては従来の心エコー図装置では観察が可能であった。それらを除く22例中20例では、両装置での観察はほぼ一致した。2症例の大動脈弁の性状については、いずれ

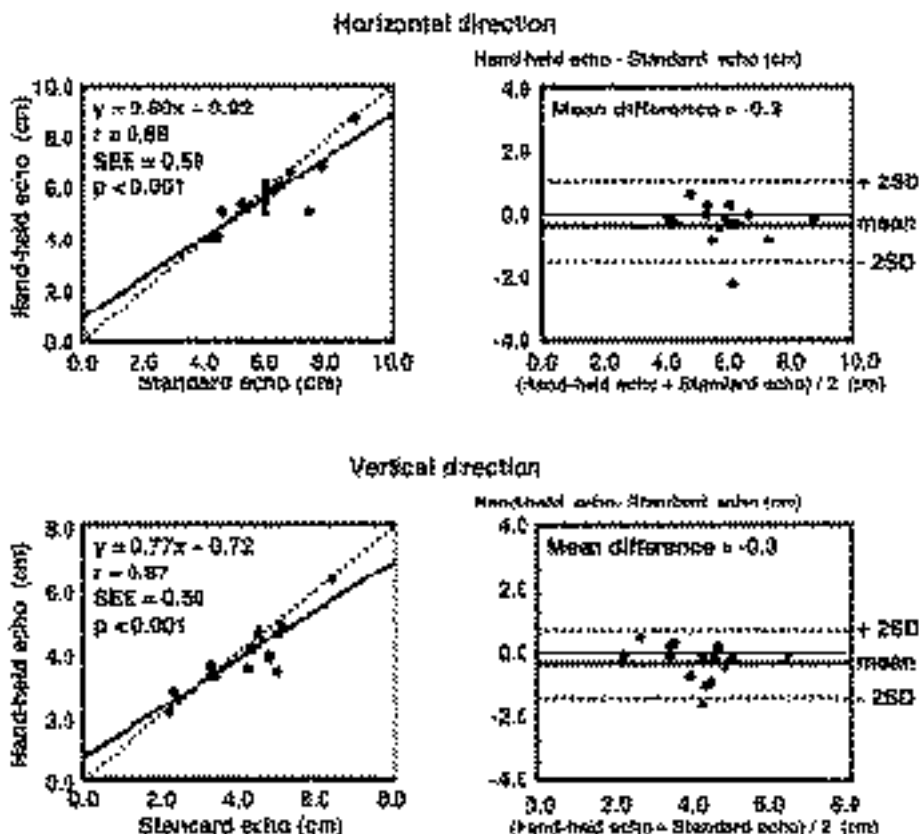


Fig. 4 Left atrial dimensions by four-chamber view

Upper-left: Correlation between left atrial dimensions(apical four-chamber view, horizontal directions) measured by hand-held echo and standard echo.
 Upper-right: Agreement plot for left atrial dimensions(apical four-chamber view, horizontal direction) measured by hand-held echo and standard echo.
 Lower-left: Correlation between left atrial dimensions(apical four-chamber view, vertical directions) measured by hand-held echo and standard echo.
 Lower-right: Agreement plot for left atrial dimensions(apical four-chamber view, vertical direction) measured by hand-held echo and standard echo.

Table 3 Accuracy of left ventricular ejection fraction assessment by four-chamber view in 21 patients

Standard echo	Hand-held echo			
	<25%	25-40%	41-55%	>55%
<25%	0	0	0	0
25-40%	0	2	0	0
41-55%	0	0	4	2
>55%	0	0	0	13

Concordance =90.5%.

の装置でも観察困難であった．それらを除く22例中20例では，両装置での観察は一致した．

8. 弁逆流の重症度評価

逆流を認めない例も併せて逆流の重症度を評価した結果，僧帽弁逆流は21例中19例で90.5%(Table 5)，大動脈弁逆流は21例中17例で81.0%(Table 6)の一致率であった．

考 察

近年，超音波診断装置の小型化が進み，設置場所をとらず持ち運びが可能な携帯型心エコー図装置が開発されている．携帯型心エコー図装置の長所としては，

Table 4 Accuracy of left ventricular wall motion score assessment by each cross-sectional dimension

	Agreement (segments)	Disagreement (segments)	Excluded (segments)	Percentage agreement
Long-axis view	74	5	1	92.5%
Short-axis view	115	5	0	95.8%
Two-chamber view	106	8	0	93.0%
Four-chamber view	111	9	0	92.5%

Table 5 Accuracy of severity of mitral regurgitation assessment in 21 patients

Standard echo	Hand-held echo			
	0	I	II	III
0	3	0	0	0
I	1	10	0	0
II	0	1	4	0
III	0	0	0	2

Concordance =90.5%.

Table 6 Accuracy of severity of aortic regurgitation assessment in 21 patients

Standard echo	Hand-held echo			
	0	I	II	III
0	11	0	0	0
I	2	4	1	0
II	0	1	1	0
III	0	0	0	1

Concordance =81.0%.

1) 軽量である, 2) 起動時間が早い, 3) バッテリー駆動である, 4) 比較的安価で購入できるなどがある。しかし, これまでに携帯型心エコー図装置の画像による計測や診断の精度, その限界についての報告は少ない。今回我々は, 携帯型心エコー図装置である OptiGo (Phillips Medical Systems 製)⁵⁾ を使用し, 従来の心エコー図装置による評価と比較検討を行った。

1. 画質の評価

従来の心エコー図装置に比べて携帯型心エコー図装置では, 22.7% で画質が劣っていた。また, 従来の心エコー図装置では acceptable と判定されたが, 携帯型心エコー図装置では poor と判定された 1 例を認めた。

その原因としては, 携帯型心エコー図装置ではゲインの細かい調整ができない, 装置の設定条件(ダイナミックレンジやフィルターなど)が調整できない, ティッシュ・ハーモニック法が搭載されていないといったことが考えられた。ゲイン調整については, 全体と探触子近傍の調整が可能であるが, 深さに応じた細かいゲイン調整ができないため深部では輝度が高くなり観察が困難な例が認められた (Fig. 5)。

2. 左室拡張末期径および収縮末期径, 最大左房径の計測

左室拡張末期径および収縮末期径, 最大左房径の計測において, 両者間に良好な相関, 一致度が認められたことから従来の心エコー図装置と比べてほぼ同等な計測が可能であると考えられた。また, 心尖部四腔断面からの最大左房径の計測においても, 両者間に良好な相関, 一致度が認められたことから, 深部の計測でも従来の心エコー図装置と比べてほぼ同等な計測が可能であると考えられた。ただし, 心電図が同時に記録できないため時相の決定にバラツキが出る可能性があり⁶⁾, 今後は心電図も同時に記録できることが期待される。

3. 左室駆出率, 左室局所壁運動の評価

左室駆出率, 左室局所壁運動の評価とも両者間で 90% 以上が一致していたことから, 正確な左室収縮能の評価が可能であると考えられた。しかし, 左室局所壁運動評価では心尖部側の分画に最大で 20.0% の不一致率であったことから, ティッシュ・ハーモニック法の搭載が望まれる。

4. 弁性状の評価

僧帽弁, 大動脈弁の性状についてはともに両者間で 90% 以上が一致していた。しかし, 僧帽弁の石灰化が従来の心エコー図装置では観察できたが携帯型心エコー図装置では観察できなかった 1 例を認めた。その原因としては, 携帯型心エコー図装置ではゲインの細かい調整ができず, 装置の設定条件が調整できないといったことが考えられた。このような場合, 他の部位は犠牲になるが, 弁を中心としたゲイン設定をして注意深く観察する必要がある。今回の検討では, 重度の弁疾患を有する症例が少なかったため, 今後は重度弁

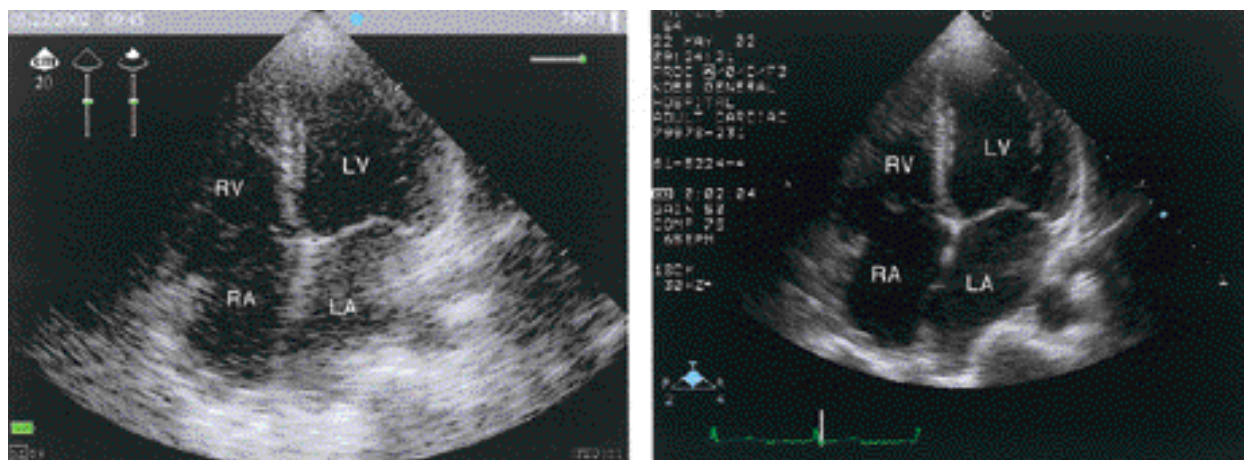


Fig. 5 Apical four-chamber views obtained by hand-held echo (left) and standard echo (right)
 LV = left ventricle; LA = left atrium; RV = right ventricle; RA = right atrium.

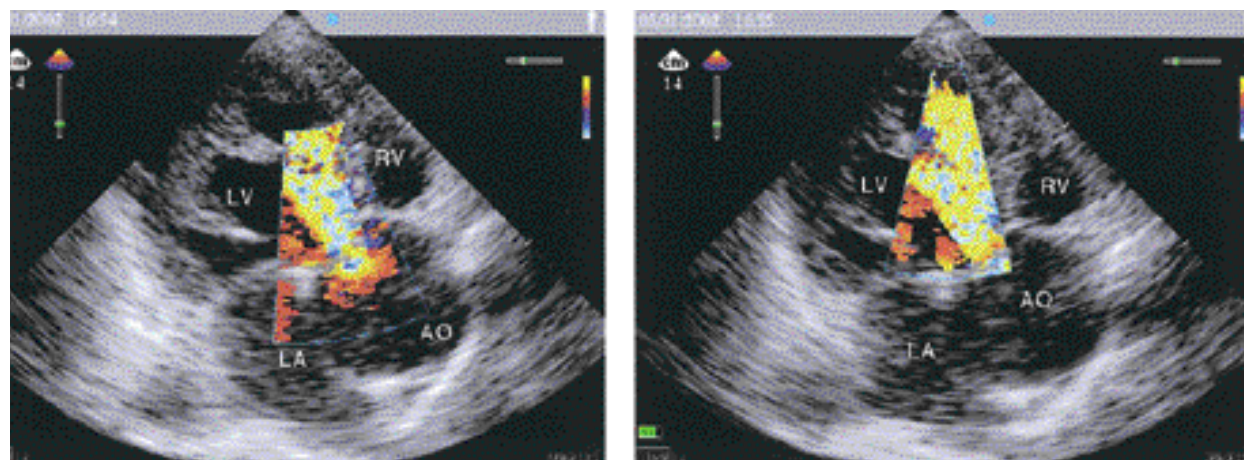


Fig. 6 Aortic regurgitation obtained in the apical long-axis view by hand-held echo
 Left: Region-of-interest position at aortic valve.
 Right: Region-of-interest position at apex.
 AO = aorta. Other abbreviations as in Fig. 5.

膜症例に限定して検討する必要がある。

5. 弁逆流の重症度評価

カラードプラー法を用いた到達度による弁逆流の重症度評価の検討では、僧帽弁逆流が90.5%、大動脈弁逆流が80.1%の一致率であったが、一部の症例では携帯型心エコー図装置のほうが過小評価する結果が得られた。この原因としては、OptiGoで従来の心エコー図装置と同様のカラードプラー法が採用されているにもかかわらず、カラーマップがあらかじめ固定されているため、いつものモザイク血流が表示できな

い⁷⁻¹¹⁾ことや、カラー表示できる関心領域のサイズが固定されているため、逆流の広がりを観察するには移動させねばならない (Fig. 6) ことが、重度の逆流では逆流の全体像を把握しにくい理由と考えられた。

本検討の問題点としては、対象が22例と少なかったため、今後は症例数を増やして検討する必要がある。また、心腔内構造物 (血栓など) や弁に付着した疣贅などの観察や検出率についても検討しなければならない。装置については、2点間の計測に際してはトラックボールではなくタッチパッドであるため慣れるまで計測しにくい、1度に2カ所しか計測できない、と

いった問題点があった。また、他社製の携帯型心エコー図装置では、Mモード法やパルスドップラー法を搭載しているものがあるが、現時点では本装置には搭載されていない。Mモード法があれば、時間分解能が優れているため壁や弁の動きの時相分析が可能となろう。また、パルスドップラー法については、血流速度の計測や左室拡張能が評価できるため本装置への搭載が望まれる。診断精度については、他施設の報告では、初心者は診断精度が劣っておりトレーニングすることによって診断精度が向上するという報告^{1,2,5,12)}があり、熟練者と初心者の診断精度の差について検討する必要がある。アメリカ心エコー図学会の最近の報

告では、機能の限られた携帯型心エコー図装置を用いた診断には少なくともレベルⅠ(独自で150例以上の心エコー図検査を行い、300例以上の心エコー図診断を行っているレベル)以上を推奨している¹³⁾。

結 語

携帯型心エコー図装置は、左室機能、心腔サイズ、弁の性状に関しては従来の心エコー図装置と比べてほぼ同様の計測、評価が可能であったことから、臨床上有用な装置である。しかし、画質描出の不良やカラードップラー法の表示法など、さらなる装置の向上が望まれる。

要 約

目 的: 近年、技術開発により携帯型心エコー図装置が登場したが、得られた画像からの計測や診断の精度についての報告は少ない。今回、我々は携帯型心エコー図装置と従来の心エコー図装置を用いて同一症例を観察し、携帯型心エコー図装置の精度を比較検討したので報告する。

方 法: 使用装置は、携帯型心エコー図装置としてOptiGo™(Phillips Medical Systems製)、従来の心エコー図装置としてSONOS5500(Phillips Medical Systems製)を用いた。対象は、検査の同意が得られた連続22症例であり、頻脈や心房細動例は除外した。方法は、同一の熟練者のソノグラフィャーによって、画質、心腔径、左室駆出率、局所壁運動異常、弁の性状、逆流の重症度を両装置を用いて計測・評価し比較検討した。

結 果: 画質の検討では、両者間で77.3%が一致した。一致しなかった22.7%は、携帯型心エコー図装置のほうが劣っていた。左室拡張末期径および収縮末期径、左房径については両者とも良好な相関、一致度であった。左室駆出率は90.5%が一致した。局所壁運動異常の検討では、各断面の一致率は90%以上であった。僧帽弁、大動脈弁の性状評価については、両者ともほぼ一致した。逆流の重症度評価では、僧帽弁逆流は90.5%、大動脈弁逆流は81.0%の一致率であった。

結 語: 携帯型心エコー図装置は、左室機能、心腔サイズ、弁の性状に関しては従来の心エコー図装置と比べてほぼ同様の計測、評価が可能であったことから、臨床上有用な装置である。しかし、画質描出の不良やカラードップラー法の表示法など、さらなる装置の向上が望まれる。

J Cardiol 2003 Feb; 41(2): 81 - 89

文 献

- 1) Alexander JH, Peterson ED, Chen AY, Harding TM, Adams D, Kisslo JA: Feasibility of point-of-care echo by non-cardiologist physicians to assess left ventricular function, pericardial effusion, mitral regurgitation, and aortic valvular thickening. *Circulation* 2001; **104**(Suppl): -334(abstr)
- 2) DeCara JM, Lang RM, Koch R, Bala R, Penzotti J, Spencer KT: The use of small personal ultrasound device by internists without training in echocardiography. *J Am Soc Echocardiogr* 2001; **14**: 470(abstr)
- 3) Bruce CJ, Prince DJ, Zummach PL, Montgomery SC,

Seward JB: Handheld ultrasound imager: Utility in the cardiology inpatient setting. *J Am Soc Echocardiogr* 2001; **14**: 470(abstr)

- 4) Rahko PS, Douglas PS, Tiwari A, Gangnon RE: Can a brief handheld echo exam detect RV and LV dysfunction? *Circulation* 2001; **104**(Suppl): -334(abstr)
- 5) Galasko G, Lahiri A, Senior R: Portable echocardiography: An innovative tool for community based heart failure screening programmes. *Circulation* 2001; **104**(Suppl): -334(abstr)
- 6) Lemola K, Yamada E, Jagasia DH, Kerber RE: A hand-carried personal ultrasound device for rapid evaluation of left ventricular function: Use after limited echo training.

- Circulation 2001; **104**(Suppl): -496(abstr)
- 7) Rugolotto M, Hu BS, Liang DH, Popp RL, Schnittger I: Validation of new small portable ultrasound device(spud): a comparison study with standard echocardiography. Circulation 2000; **102**(Suppl): -364(abstr)
- 8) Masuyama T, Yamamoto K, Nishikawa N, Sakata Y, Kondo H: Accuracy of ultraportable hand-carried echocardiography system in assessing ventricular function and valvular regurgitation. Circulation 2000; **102**(Suppl): -364(abstr)
- 9) Vourvouri EC, Poldermans D, De Sutter J, Sozzi FB, Izzo P, Roelandt JRTC: Experience with an ultrasound stethoscope. J Am Soc Echocardiogr 2002; **15**: 80 - 85
- 10) Bruce CJ, Zummach PL, Prince DJ, Nelson SM, Montgomery S, Seward JB: Personal ultrasound imager: Utility in the cardiology outpatient setting. Circulation 2000; **102**(Suppl): -364(abstr)
- 11) Goodkin GM, Spevack DM, Tunick PA, Kronzon I: How useful is hand-carried echo in critical care patients? J Am Soc Echocardiogr 2001; **14**: 470(abstr)
- 12) Kimura BJ, Amundson SA, Willis CL, Gilpin EA, Demaria AN: Briefly-trained physicians can use a handheld ultrasound device to improve detection of LV dysfunction. Circulation 2001; **104**(Suppl): -334(abstr)
- 13) Seward JB, Douglas PS, Erbel R, Kerber RE, Kronzon I, Rakowski H, Sahn LDJ, Sisk EJ, Tajik AJ, Wann S: Hand-carried cardiac ultrasound(HCU)device: Recommendations regarding new technology: A report from the Echocardiography Task Force on New Technology of the Nomenclature and Standards Committee of the American Society of Echocardiography. J Am Soc Echocardiogr 2002; **15**: 369 - 373