

Cardiovascular Imaging In-a-Month

狭心症発作時に広範囲ST低下と
QRS幅の延長を認めた64歳女性

**A 64-Year-Old Woman Showing ST
Depression and Widening QRS
During Anginal Attack**

栗栖 智
井上 一郎
河越 卓司
石原 正治
嶋谷 祐二

Satoshi KURISU, MD
Ichiro INOUE, MD
Takuji KAWAGOE, MD
Masaharu ISHIHARA, MD, FJCC
Yuji SHIMATANI, MD

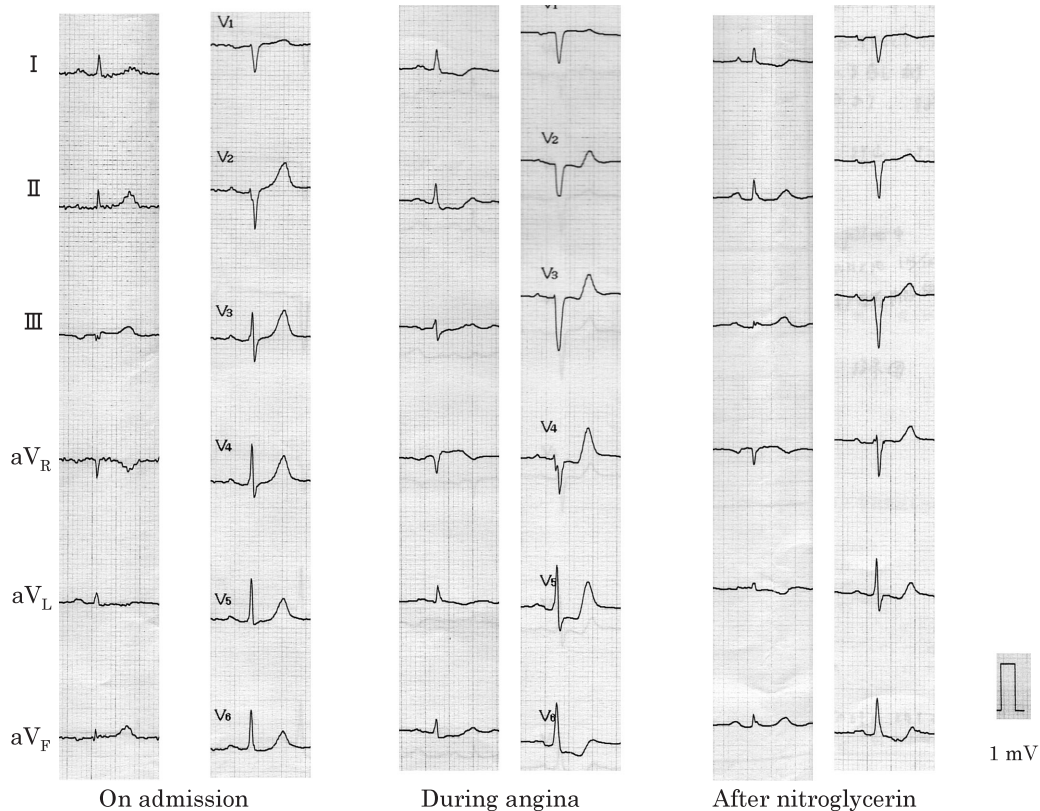

Fig. 1

広島市民病院 循環器科: 〒730-8518 広島市中区基町7-33
Division of Cardiology, Hiroshima City Hospital, Hiroshima

Address for correspondence: KURISU S, MD, Division of Cardiology, Hiroshima City Hospital, Moto-machi 7-33, Naka-ku, Hiroshima 730-8518

Manuscript received October 2, 2002; revised October 16, 2002; accepted October 22, 2002

症 例 64歳，女性

主 訴: 胸部圧迫感．

既往歴: 高脂血症．

現病歴: 2001年11月13日，高脂血症定期受診のため徒歩で当院来院中に胸部圧迫感を自覚した．来院時，脈拍64/min，整．血圧140/74mmHg，自覚症状は消失し，心電図で虚血性変化を認めなかった．しかしその後，再び胸部圧迫感が出現し，その際の心電図では，Ⅰ，Ⅱ，Ⅲ，a F， V_2 - V_6 でST低下とQRS幅の延長を認めた．ニトログリセリン舌下投与により自覚症状および心電図変化は軽快した．心電図の経時的変化をFig. 1に示す．

診断のポイント

受診時の血液生化学検査では，心筋逸脱酵素の上昇を認めなかった．自覚症状および心電図変化から不安定狭心症と考え，緊急入院のうえ，同日，心臓カテーテル検査を実施した．左室造影では前壁の収縮低下および軽度僧帽弁逆流を認めた．右冠動脈造影では狭窄を認めず，左前下行枝への側副血行路を認めた(Fig. 2)．引き続き左冠動脈造影を施行したところ，左主幹部入口部に90%狭窄を認めたが，その末梢に狭窄を認めなかった．左主幹部入口部の狭窄はニトログリセリン0.5mg注入により完全に消失した(Fig. 3)．左冠動脈造影以前に，右冠動脈造影で左前下行枝への側副血行路を確認していることから，左主幹部入口部の狭窄はカテーテル操作による医原性攣縮ではなく，自然発作による攣縮と判断した．そ

の後，Ca拮抗薬および硝酸薬の内服加療を開始し，胸部症状はみられていない．

QRS幅の軽度延長で示される心室内伝導障害は，左冠動脈支配領域の広範な心筋虚血により生じたものと考えられた¹⁾．

Diagnosis: Unstable angina due to left main coronary artery spasm

Key Words: Angina pectoris; Electrocardiography

文 献

- 1) 小菅雅美，木村一雄: 急性心筋梗塞の心電図診断: 梗塞関連部位の診断を中心に．心臓 2002; 34: 13-24

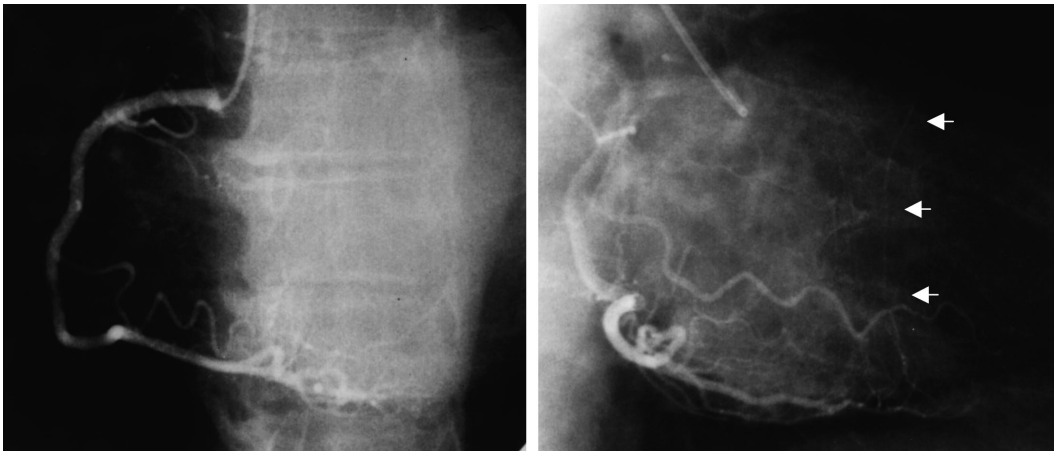
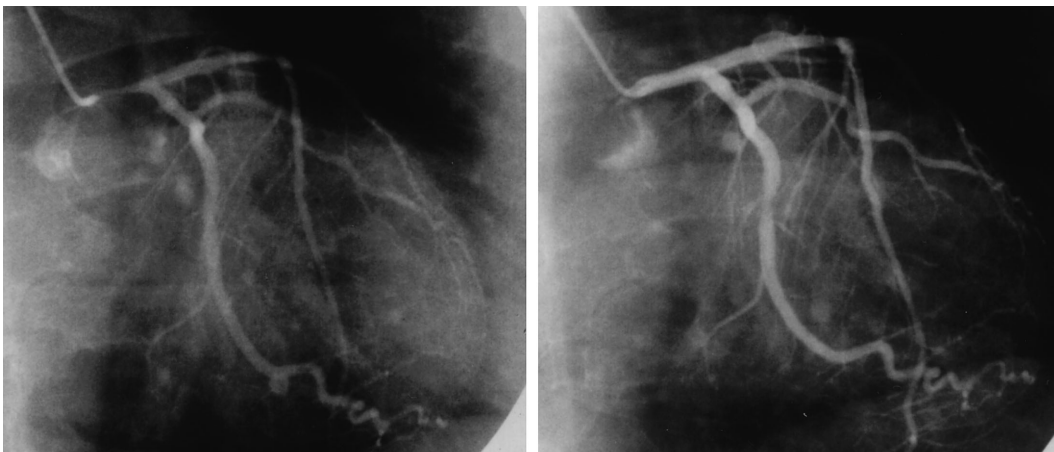


Fig. 2



Control

After nitroglycerin

Fig. 3

Fig. 1 Serial electrocardiograms

Electrocardiogram during angina shows marked ST depression in the I, II, aF, and V₂-V₆ leads and widening QRS.

Fig. 2 Right coronary angiograms

Right coronary angiogram shows collateral circulation to the left anterior descending artery (arrowheads).

Left: Left anterior oblique view.

Right: Right anterior oblique view.

Fig. 3 Left coronary angiograms

Left coronary angiogram shows severe stenosis at the ostium of the left main trunk (left). This stenosis disappeared shortly after intracoronary injection of nitroglycerin (right).