

# 大動脈弁輪部膿瘍を形成した *Streptococcus constellatus* による人工弁性感染性心内膜炎の1例: 経食道心エコー図法による経時的観察

# Prosthetic Valve Endocarditis Caused by *Streptococcus constellatus* Infection Complicated With Perivalvular Abscess : Serial Observation by Transesophageal Echocardiography: A Case Report

江島浩一郎\*  
石塚 尚子  
田中 博之  
谷本 京美  
庄田 守男  
笠 貫 宏

Koichiro EJIMA, MD\*  
Naoko ISHIZUKA, MD, FJCC  
Hiroyuki TANAKA, MD  
Kyomi TANIMOTO, MD  
Morio SHODA, MD  
Hiroshi KASANUKI, MD, FJCC

## Abstract

A 61-year-old man was admitted to an associated hospital because of fever. He had undergone aortic valve and mitral valve replacement 6 years ago, because of rheumatic aortic valve stenosis, and mitral valve stenosis and regurgitation. He had prosthetic valve endocarditis caused by a rare *Streptococcus constellatus* infection complicated by multiple organ failure and systemic embolism. We considered that surgical treatment was difficult, and continued antibiotic treatment. The inflammatory reaction and fever improved. Prosthetic valve endocarditis is often difficult to identify and treat. *Streptococcus constellatus* infection is characterized by destruction and formation of abscess. We followed up the patient by transesophageal echocardiography, and observed the course of change of the paravalvular abscess around the aortic valve from echogenic to echolucent.

J Cardiol 2003 Sep; 42(3): 129 - 133

## Key Words

■Echocardiography, transesophageal

■Endocarditis (infectious)

■Prosthetic valves

## はじめに

*Streptococcus constellatus* は組織破壊性が強く膿瘍を形成しやすい菌といわれており、感染性心内膜炎の起因菌としてはまれである。一般的に人工弁性感染性心内膜炎はその診断や治療に苦慮することが多い。今回 *Streptococcus constellatus* による人工弁性感染性心内膜炎を発症し、大動脈弁輪部膿瘍を合併したが、多臓器不全の合併や広範な病変から外科的治療が困難と判断

し、内科治療を行うことにより軽快した症例を経験した。また、経食道心エコー図検査により大動脈弁輪周囲の膿瘍の形成経過を経時的に経過観察することができたので報告する。

## 症 例

症 例 61歳, 男性

主 訴: 発熱, 倦怠感。

既往歴: 10歳時にリウマチ熱, 49歳時に脳梗塞,

東京女子医科大学日本心臓血管研究所 循環器内科: 〒162 - 8666 東京都新宿区河田町8 - 1; \*(現)聖隷浜松病院 循環器内科: 〒430 - 8558 静岡県浜松市住吉2 - 12 - 12

Department of Cardiology, The Heart Institute of Japan, Tokyo Women's Medical University, Tokyo; \*(present) Division of Cardiology, Seirei Hamamatsu Hospital, Shizuoka

Address for correspondence: EJIMA K, MD, Division of Cardiology, Seirei Hamamatsu Hospital, Sumiyoshi 2 - 12 - 12, Hamamatsu, Shizuoka 430 - 8558

Manuscript received March 6, 2003; revised May 9, 2003; accepted May 12, 2003

50歳時に糖尿病。

家族歴: 特記すべきことなし。

現病歴: 10歳時にリウマチ熱に罹患し、その後、心雑音より弁膜症と診断されたが、症状がなく経過した。46歳時に心電図異常で当科を受診し、大動脈弁狭窄症、僧帽弁狭窄兼閉鎖不全症、心房細動と診断された。1992年頃より労作時息切れが出現してきたため、1993年4月に大動脈と僧帽弁の二弁置換術(SJM23A, SJM27M)が行われた。1999年1月より歯肉炎をきっかけに倦怠感、食欲低下がみられ、同年2月末には一過性の意識障害、発熱が認められたため、3月2日、当科を受診した。白血球数増加とC反応性蛋白の上昇が認められ、感染性心内膜炎が疑われ、当院関連病院(他院)に紹介入院となった。抗生物質(ピペラシリンナトリウム2g/day)による治療が開始されたが、入院時の血液培養からは*Streptococcus constellatus*が検出された。X線撮影上、心胸郭比が増大し、さらに心エコー図上では疣贅は明らかではなかったが、心膜液貯留を軽度にとめた。一時、収縮期血圧が60mmHgに低下することがあり、急激な肝・腎機能障害が出現したため、3月9日、当科へ転院となった。

入院時現症: 身長178cm、体重68kg、体温38.0℃、血圧82/60mmHg、脈拍100/min、不整、発汗著明。両下肺野に軽度の湿性ラ音を聴取。人工弁クリック音は清、心雑音はなし。肝を2横指触知。浮腫はなし。オスラー結節なし。神経学的異常所見なし。

入院時血液生化学検査所見( Table 1): 血算では好中球優位の白血球数上昇と軽度の貧血を認めた。生化学検査では肝胆道系酵素の著明な上昇と腎機能障害を認めた。また血糖値、C反応性蛋白の高値を認めた。

心電図所見( Fig. 1 - 左): 心房細動、脈拍119/min、電気軸は正常。、a F誘導でST上昇を認めた。

胸部X線写真所見( Fig. 1 - 右): 心胸郭比は66%と拡大し、両側に軽度の胸水を認めた。

経胸壁心エコー図所見: 人工弁の動きは正常。明らかな疣贅は認められず、左室収縮は正常。心膜液を軽度にとめた。人工弁の周囲については、アーチファクトのため詳細は不明であった。

経食道心エコー図所見( Fig. 2 - A): 大動脈弁の弁輪部から大動脈にそって内部は不均一で、エコー輝度の低い腔を認めた。人工弁弁輪部には疣贅は観察されなかった。

Table 1 Laboratory data on admission

<b>Complete blood count</b>		ALP	908 IU/l
WBC	26.77 × 10 <sup>3</sup> /μl	-GTP	137 IU/l
Neutrophil	96.3%	CK	109 IU/l
Lymphocyte	2.4%	BUN	37.2 mg/dl
RBC	344 × 10 <sup>4</sup> /ml	Cr	2.78 mg/dl
Hemoglobin	10.7g/dl	UA	10.0 mg/dl
Hematocrit	33.2%	Na	121 mEq/l
Platelets	27.1 × 10 <sup>4</sup> /μl	K	5.2 mEq/l
<b>Immunoserology</b>		Glucose	436 mg/dl
C-reactive protein	18.2 mg/dl	<b>Arterial blood gas</b>	
<b>Blood chemistry</b>		(nasal canula 2L)	
Total protein	5.4 g/dl	pH	7.447
Albumin	2.4 g/dl	PaCO <sub>2</sub>	24.1 Torr
Total bilirubin	1.5 mg/dl	PaO <sub>2</sub>	100.1 Torr
GOT	11,780 IU/l	HCO <sub>3</sub>	- 16.4 mEq/l
GPT	4,080 IU/l	BE	- 6.9 mmol/l
LDH	25,470 IU/l		

胸部コンピューター断層像所見( Fig. 3): 上行大動脈と左房の間には内部が不均一な構造物を認め、一部は房状となっており、膿瘍を疑わせる所見であった( Fig. 3 - 左、矢印)。また、全周性の心膜液貯留を認めた( Fig. 3 - 右、矢印)。

腹部コンピューター断層像所見: 脾梗塞、右腎梗塞を認めた。

頭部コンピューター断層像所見: 陳旧性ラクナ梗塞を認めるのみで、新たな梗塞巣など意識障害をきたす所見はみられなかった。

入院後経過: 入院時は多臓器不全を合併し、敗血症性ショックの状態であり、ドーパミン投与を開始した。*Streptococcus constellatus*を起因菌とする人工弁性感染性心内膜炎と診断し、ペニシリンG 2,400 × 10<sup>4</sup>Uとゲンタマイシン40mgの併用投与を開始し、グロブリン製剤の投与も行った。治療開始第20病日より37日に解熱し、C反応性蛋白や白血球数も徐々に改善傾向を示した。経過中に経食道心エコー図検査を4回繰り返し施行したが( Fig. 2 ), 大動脈弁輪周囲に認められた内部が不均一なエコー輝度の低い腔( Fig. 2 - A )は、経過とともに掘れ込みが拡大し、1ヵ月後には内腔がecholucentな腔に置き換わる状態( Fig. 2 - D )が観察された。左室からこのecholucentな腔に血流が入り込む所見も観察された。最終的には大動脈弁輪の周囲2/3

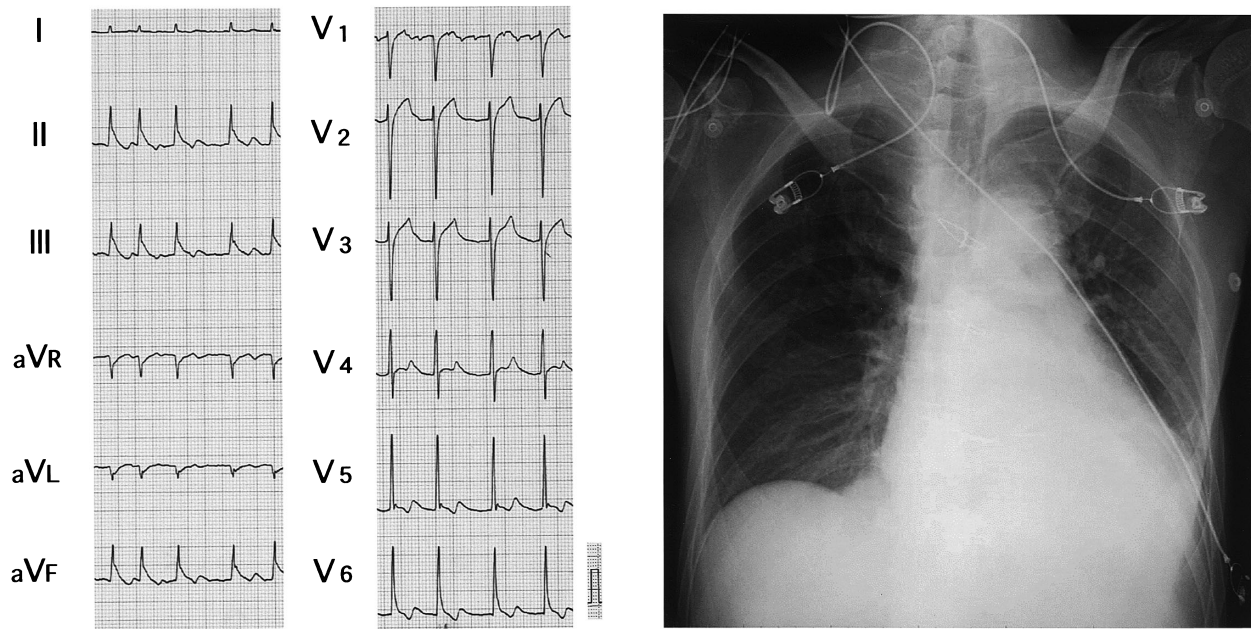
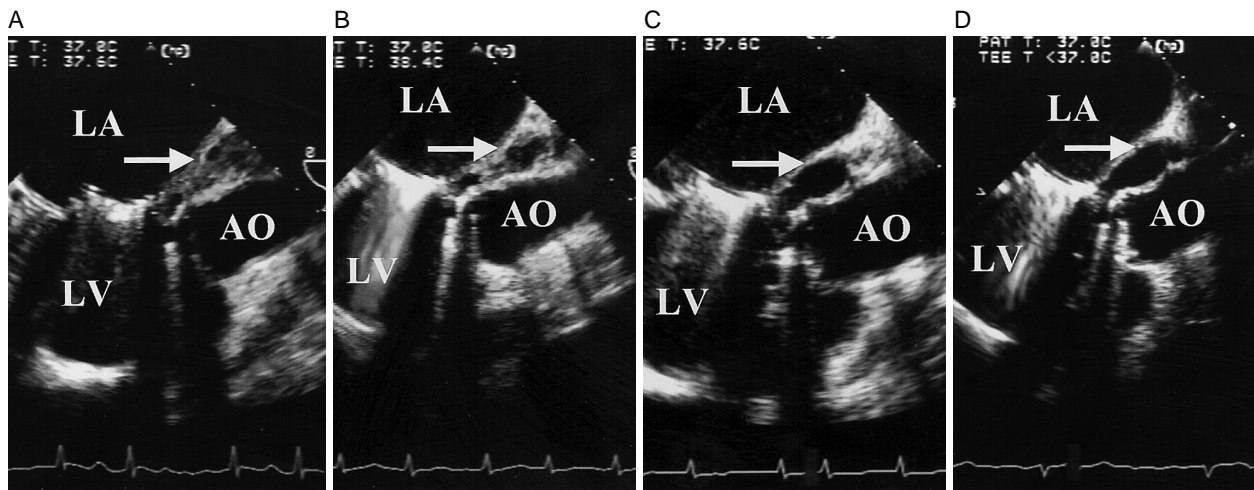


Fig. 1 Electrocardiogram( left )and chest radiograph( right )on admission



CRP	19.9 mg/dl	12.9 mg/dl	1.9 mg/dl	1.6 mg/dl
WBC	23,770/ $\mu$ l	13,160/ $\mu$ l	7,850/ $\mu$ l	7,270/ $\mu$ l
BT	37.2 °C	37.5 °C	37.2 °C	36.8 °C

Fig. 2 Serial transesophageal echocardiograms in the longitudinal view( 135-degree angle )and laboratory data at 4 other clinical days, showing the course of healing change

The arrows show the para-aortic abscess.

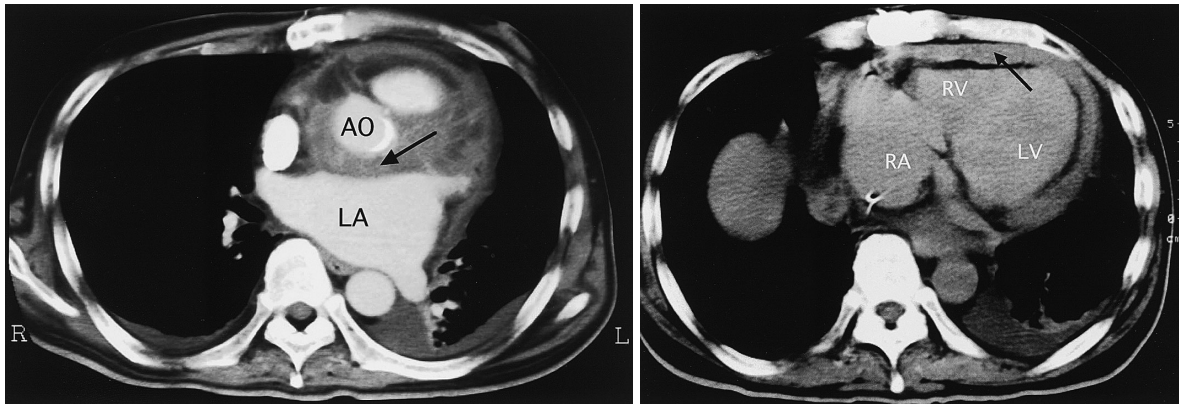
A: Initial echocardiogram( 135-degree angle )demonstrating abnormal echogenic thickening of the aortic root( arrow ). No vegetation is recognized( day 2 )

B: Repeat study showing a small echo-free space around the aortic root( day 11 )

C: Echocardiogram recorded 1 month later showing an echolucent space( arrow ; abscess )( day 34 )

D: Echocardiogram recorded about 2 months later( day 55 )

LA = left atrium; LV = left ventricle; AO = aorta; CRP = C-reactive protein; WBC = white blood cell; BT = body temperature.



**Fig. 3 Chest computed tomograms on admission**

*Left:* An abscess is present around the aortic root and left atrium (arrow).

*Right:* Pericardial effusion is recognized around the heart (arrow).

RA = right atrium; RV = right ventricle. Other abbreviations as in Fig. 1.

以上が echolucent な腔となっており，左冠動脈はその腔の中を浮くように走行していた．経過中，大動脈弁の人工弁周囲逆流は認められなかった．熱や炎症反応のマーカーは徐々に改善し，ペニシリンGとゲンタマイシンは12週間投与を継続し，さらに中止後3週間の観察により再燃がないことを確認し退院となった．

### 考 察

一般的に感染性心内膜炎の起因菌となる viridans *Streptococcus* としては sanguis group によるものが圧倒的に多く<sup>1,2)</sup>，当院の菊池<sup>3)</sup>は感染性心内膜炎79例の検討においてその75%が sanguis group と報告している．*Streptococcus constellatus* は anginosus group に属する口腔内常在菌である．Anginosus group は敗血症を起こしやすいが，心臓弁膜との親和性が低い<sup>4)</sup>ため，感染性心内膜炎の発生頻度は極めて低いとされている<sup>3,5)</sup>．しかしながら，組織破壊性が強い<sup>6)</sup>ため，感染性心内膜炎を起こすと膿瘍を形成しやすいという特徴を有するため注意すべき菌と考えられる．

人工弁性感染性心内膜炎の病変は主として人工弁輪と本来の弁輪部の縫着部位にみられ，弁輪部膿瘍を形成することがある．とりわけ大動脈弁の機械弁ではよくみられ，弁輪周囲逆流や人口弁の支持が失われ心不全を呈することもある<sup>6)</sup>．人工弁性感染性心内膜炎はその死亡率も高く<sup>7-10)</sup>，本例においても活動期ではあったが，手術治療の可能性について検討を行った．しかし，全身の塞栓症や多臓器不全の合併，さらに大

動脈弁輪周囲の炎症波及範囲が広いことなどから，手術治療は困難であると判断した．また経食道心エコー図検査の所見からは大動脈弁輪の周囲2/3以上が echolucent な腔となっており，左冠動脈はその腔の中を浮くように走行しており，外科的治療を検討する際には二弁置換術に加え，大動脈基部の置換術，さらに冠血行再建術も考慮した拡大手術が必要となり，危険性の高い治療となるため内科的治療を継続する方針とした．

本症例ではペニシリンGとゲンタマイシン併用の抗生物質投与により炎症反応，発熱，全身状態の改善が得られたが，炎症が鎮静化しない場合や治療抵抗性の心不全を合併した場合には，内科・外科治療のいずれをとっても予後は極めて不良と考えられた<sup>7-10)</sup>．

本例はその後2年経過しているが，現在のところ炎症反応の再燃や人工弁周囲逆流による心不全の徴候もなく，外来にて嚴重に経過観察中である．

### 結 語

感染性心内膜炎の起因菌としてはまれで，膿瘍形成をきたしやすい *Streptococcus constellatus* による人工弁性感染性心内膜炎の1例を報告した．経食道心エコー図検査により膿瘍治癒過程が観察された．内科的治療が奏功したが，大動脈弁輪周囲には大きな echolucent な腔が残存したままであり，今後も嚴重な経過観察が必要である．

## 要 約

症例は61歳，男性．6年前にリウマチ性の大動脈弁狭窄症，僧帽弁狭窄兼閉鎖不全症に対し大動脈と僧帽弁の二弁置換術を施行されている．今回，感染性心内膜炎の起因菌としてはまれな *Streptococcus constellatus* による人工弁性感染性心内膜炎を起こし，多臓器不全や全身塞栓症も合併したことから，外科的治療が困難と判断し，抗生物質による内科的治療を継続したところ，炎症反応や発熱が軽快した．人工弁性感染性心内膜炎はその診断や治療に苦慮することが多い．また，*Streptococcus constellatus* は組織破壊性が強く膿瘍を形成しやすい菌といわれている．経食道心エコー図検査による経過観察では，大動脈弁輪周囲に弁輪部膿瘍と思われるエコー輝度の低い腔があり，経過とともに echolucent なスペースに置き換わり左室と交通を有する腔が形成される過程が観察され，貴重な症例と考え報告する．

*J Cardiol* 2003 Sep; 42(3): 129 - 133

## 文 献

- 1) Beighton D, Carr D, Oppenheim BA: Identification of viridans streptococci associated with bacteraemia in neutropenic cancer patients. *J Med Microbiol* 1994; **40**: 202 - 204
- 2) Douglas CW, Heath J, Hampton KK, Preston FE: Identity of viridans streptococci isolated from cases of infective endocarditis. *J Med Microbiol* 1993; **39**: 179 - 182
- 3) 菊池 賢: Viridans streptococci 菌血症．化療の領域 1995; **11**: 1597 - 1602
- 4) Grossling J: Occurrence and pathogenicity of the *Streptococcus milleri* group. *Rev Infect Dis* 1988; **10**: 257 - 285
- 5) Willcox MDP: Potential pathogenic properties of members of the " *Streptococcus milleri* " group in relation to the pro-
- duction of endocarditis and abscesses. *J Med Microbiol* 1995; **43**: 405 - 410
- 6) Karchmer AW: Infective endocarditis. *in* Heart Disease: A Textbook of Cardiovascular Medicine (ed by Braunwald E) 6th Ed. WB Saunders, Philadelphia, 2001; pp 1723 - 1748
- 7) 北村信夫: 感染弁(急性期)の外科治療. *in* 最新胸部外科手術(日本胸部外科学会卒後教育委員会編). 日本胸部外科学会, 東京, 1995; pp 135 - 146
- 8) 福永周司, 明石英俊, 田山慶一郎: 活動期感染性心内膜炎に対する外科治療の検討. *胸部外科* 1996; **49**: 661 - 664
- 9) 北村昌也, 青見茂之, 八田光弘: 感染性心内膜炎手術の遠隔成績と問題点. *胸部外科* 1996; **49**: 636 - 639
- 10) 麻田邦夫, 蓑原靖一良, 長谷川滋人: 感染性心内膜炎活動期の外科治療. *胸部外科* 1996; **49**: 669 - 671