

## Cardiovascular Imaging In-a-Month

### 大動脈弁置換術後に新たな拡張期雑音が出現した57歳女性

### A 57-Year-Old Woman With a New Diastolic Murmur After Aortic Valve Replacement

荒木 勉  
上山 克史\*  
上山 圭史\*  
池田 正寿  
名村 正伸

Tsutomu ARAKI, MD  
Katsushi UHEYAMA, MD\*  
Keishi UHEYAMA, MD\*  
Masatoshi IKEDA, MD  
Masanobu NAMURA, MD

症 例 57歳，女性

主 訴: 労作時呼吸困難 .

現病歴: 2002年9月，大動脈弁閉鎖不全症のため大動脈弁置換術(CarboMedics弁，23mm)が施行された患者である．入院中，右内頸動脈の閉塞と左鎖骨下動脈の狭窄も明らかとなり，大動脈炎症候群が疑われたが，大動脈弁の病理組織は高度の粘液様変性を示すのみで，炎症性細胞浸潤は認められなかった．同年11月に退院したのちは症状なく経過していたが，2003年2月，外来受診時に聴診上，胸骨左縁第3肋間にLevine 度の拡張期逆流性雑音が生じたため再入院となった．血圧138/38mmHg，血沈1時間値 58mm，C反応性蛋白0.3mg/dlであった．

2002年11月と2003年2月の胸部X線写真をFig. 1に示す．

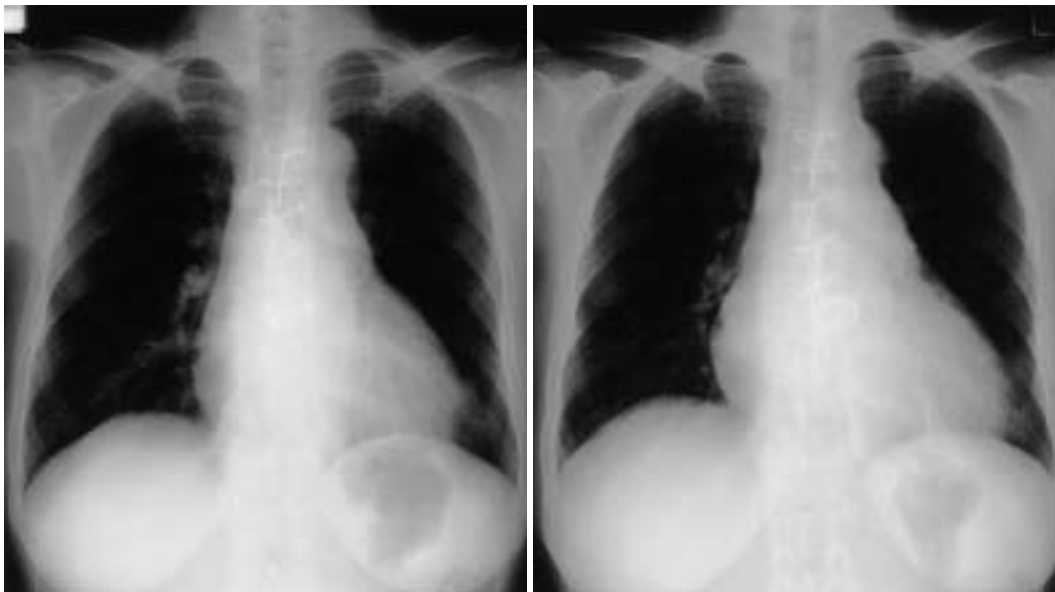


Fig. 1

金沢循環器病院 循環器科，\*心臓血管外科: 〒920-0007 石川県金沢市田中町は16

Departments of Cardiology and \*Cardiovascular Surgery, Kanazawa Cardiovascular Hospital, Ishikawa

Address for correspondence: ARAKI T, MD, Department of Cardiology, Kanazawa Cardiovascular Hospital, Ha 16, Tanaka-machi, Kanazawa, Ishikawa 920-0007

Manuscript received April 11, 2003; revised April 25, 2003; accepted May 6, 2003

## 診断のポイント

入院時、New York Heart Association心機能分類は度の状態で、胸部X線写真でも明らかな肺うっ血は認められなかったが、2002年11月に比べて明らかに人工弁が下方に偏位しており、心胸郭比も55%から60%に増大していた(Fig. 1)。経胸壁および経食道心エコー図法では人工弁の弁輪部約1/3周から度の逆流を認めた。人工弁の開閉に異常はなく、周囲に疣贅や膿瘍は認められなかった。大動脈造影ではFig. 2に示すように、人工弁の一部が左室流出路に落ち込み、その弁輪部から度の逆流を認めた。左室は拡大していたが(拡張末期容積係数 $164\text{ ml/m}^2$ )、壁運動は良好で(駆出率60%)、Swan-Ganzカテーテル検査では肺動脈楔入圧 $10\text{ mmHg}$ 、心係数 $3.6\text{ l/min/m}^2$ であった。

以上より、人工大動脈弁の離脱と診断し、2003年3月、大動脈弁再置換術(St. Jude Medical弁、23mm)を施行した。術中所見では、人工弁の右冠尖側約1/3周が弁輪部からはずれ、左室側に落ち込んでいた。人工弁自体に異常はなく、周囲に疣贅や膿瘍は認められなかった。人工弁の落ち込みに伴い引き伸ばされた弁輪の病理組織は高度の粘液様変性を示し、一部に好中球やリンパ球のわずかな浸潤を認めるのみであった。大動脈炎症候群の診断は確定しなかったが、

他の動脈病変や血沈亢進から何らかの炎症機転が潜在するものと推定し、術後よりステロイド(プレドニン $10\text{ mg/day}$ )を継続投与とした。心エコー図法で人工弁の偏位や逆流がないことを確認したうえで同年4月に退院した。

Andoら<sup>1)</sup>は大動脈炎に伴う大動脈弁閉鎖不全に対して手術が施行された患者90例(男性28例、女性62例、年齢範囲19-70歳、平均年齢48歳)を平均98ヵ月追跡し、高動脈炎患者65例中3例(4.6%)、Behçet病患者10例中4例(40.0%)、病因不明の動脈炎患者15例中5例(33.3%)、合計12例(13.3%)に人工弁の離脱を認め、再手術を要したと報告している。人工弁の離脱は致命的な合併症となる危険性が高いが、本症例では聴診と胸部X線写真だけでも診断が可能であったと思われる。動脈炎に関連した大動脈弁置換術後の患者は注意深くフォローする必要があると思われる。

**Diagnosis:** Prosthetic aortic valve detachment

**Key Words:** Aortic valve( prosthetic ); Aortic regurgitation

## 文献

- 1) Ando M, Kosakai Y, Okita Y, Matsukawa R, Takamoto S: Surgical treatment for aortic regurgitation caused by non-specific aortitis. *Cardiovasc Surg* 1999; 7: 409-413

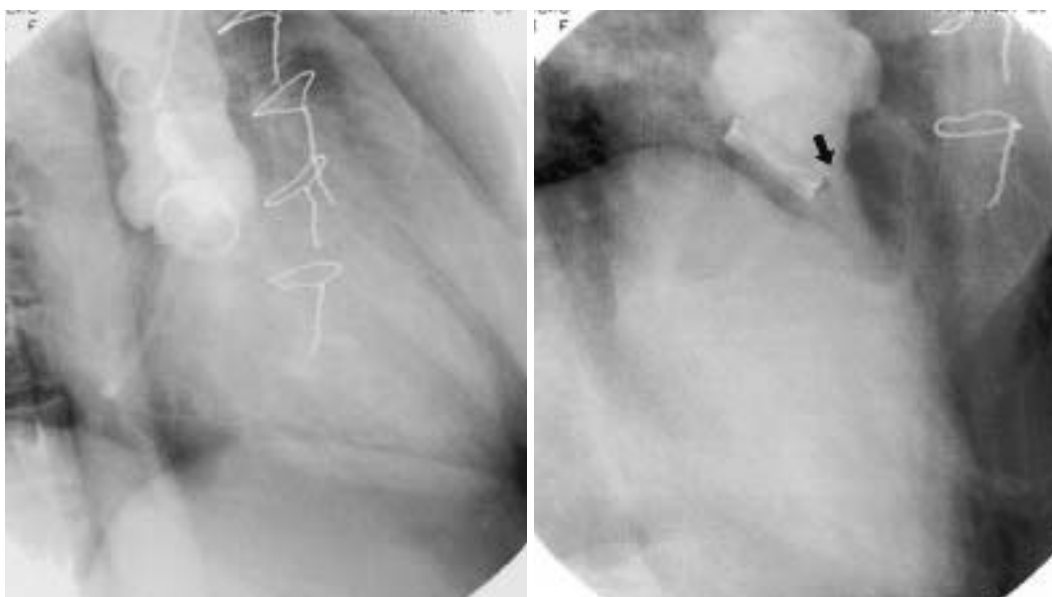


Fig. 2

**Fig. 1 Chest roentgenograms**

*Left:* November, 2002. *Right:* February, 2003.

The prosthetic aortic valve is dislocated downward.

**Fig. 2 Aortograms**

*Left:* Right anterior oblique view. *Right:* Right ante-

rior oblique caudal view.

The prosthetic aortic valve is detached from the aortic annulus, and severe paravalvular leakage (arrow) is observed.