

発作性心房細動に対しピルジカイニドを投与後に心室細動が生じた Brugada 症候群の 1 例

Brugada Syndrome Associated With Ventricular Fibrillation Induced by Administration of Pilsicainide: A Case Report

松本 克己
住田 晋一
石川 利之
松下 浩平
小林 司
大楠 泰生
山川 陽平
中川 毅
仲澤 一郎
持田 泰行
海老名俊明
内野 和顕
木村 一雄
梅村 敏

Katsumi MATSUMOTO, MD
Shin-ichi SUMITA, MD
Toshiyuki ISHIKAWA, MD, FJCC
Kohei MATSUSHITA, MD
Tsukasa KOBAYASHI, MD
Yasuo OHKUSU, MD
Yohei YAMAKAWA, MD
Takeshi NAKAGAWA, MD
Ichiroh NAKAZAWA, MD
Yasuyuki MOCHIDA, MD
Toshiaki EBINA, MD
Kazuaki UCHINO, MD, FJCC
Kazuo KIMURA, MD, FJCC
Satoshi UMEMURA, MD, FJCC

Abstract

A 56-year-old man with Brugada syndrome presented with ventricular fibrillation induced by administration of pilsicainide. He had syncope at age 46 years, and his uncle suddenly died of unknown cause. He had taken pilsicainide (150 mg/day) for paroxysmal atrial fibrillation, and suffered from syncope due to ventricular fibrillation. Coved type ST elevation was observed in the V_1 lead, and saddle back type ST elevation was observed in the V_2 lead. The ST elevation gradually recovered after stopping pilsicainide therapy. No structural heart disease was found. After intravenous injection of pilsicainide, the ST segment elevated in the V_1 and V_2 leads. Ventricular fibrillation was induced by triple extrastimulation at the right ventricular apex. The diagnosis was Brugada syndrome, and a cardioverter-defibrillator was implanted. Brugada syndrome should be considered before administering pilsicainide.

J Cardiol 2003 Nov; 42(5): 227 - 234

Key Words

■Antiarrhythmia agents (Na-channel blocker, pilsicainide hydrochloride)
■Atrial fibrillation ■Ventricular fibrillation (Brugada syndrome)

はじめに

Brugada 症候群¹⁾は特発性心室細動を引き起こす症

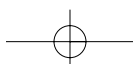
候群であり, Naチャンネルの異常が原因の一つとして考えられている²⁾. 今回, 我々は発作性心房細動に対しピルジカイニド投与後に心室細動を生じ, Brugada

横浜市立大学医学部 内科学第二講座: 〒236-0004 横浜市金沢区福浦3-9

The Second Department of Internal Medicine, Yokohama City University, School of Medicine, Yokohama

Address for correspondence: MATSUMOTO K, MD, The Second Department of Internal Medicine, Yokohama City University, School of Medicine, Fukuura 3-9, Kanazawa-ku, Yokohama 236-0004

Manuscript received March 19, 2003; revised June 13, 2003; accepted July 23, 2003



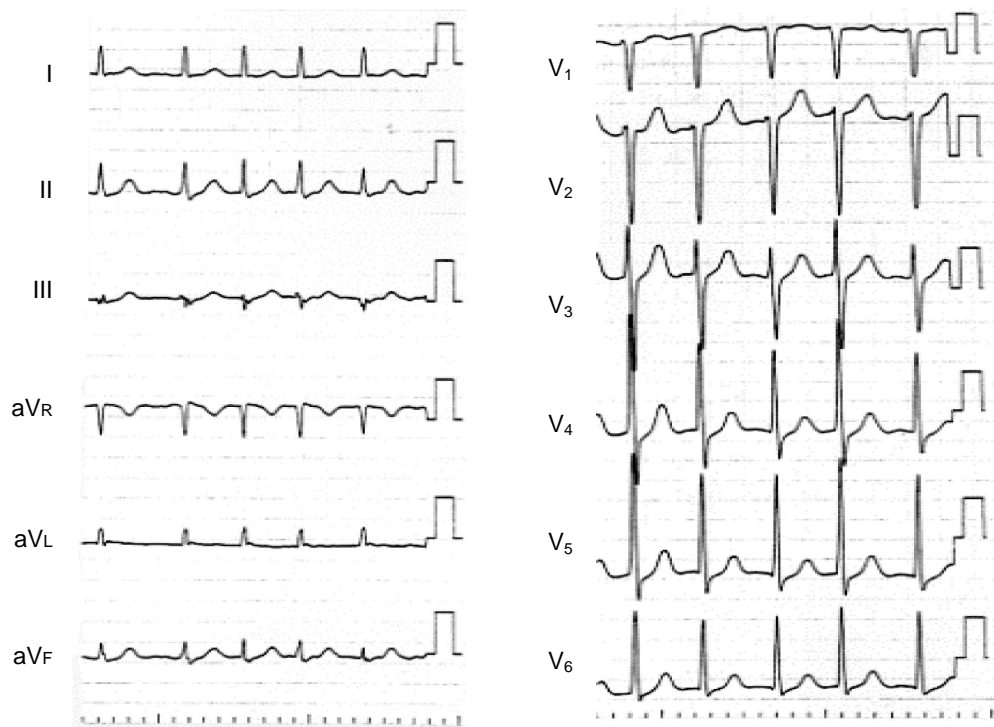
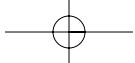


Fig. 1 Electrocardiograms recorded at the previous hospital on first presentation
He felt palpitations due to atrial fibrillation. No ST segment elevation was observed.

症候群と診断した1例を経験したので報告する。

症 例

症 例 56歳, 男性

主 訴: 失神.

家族歴: 叔父が50歳代で突然死.

既往歴: 特記事項なし.

現病歴: 46歳時に入浴後の安静時に突然の意識消失発作を生じ, 近医を受診して精査するも原因不明とされ, 無治療であった. 2001年3月14日に動悸発作を主訴に近医を受診し, 頻拍性の発作性心房細動の診断によりプロカインアミド500mgが静注されたが, 洞調律に回復せず, 某院紹介受診となった. 某院受診時も心房細動であったため(Fig. 1), ベラパミル5mgが静注され, 心拍コントロール後にピルジカイニド150mg3分割が投与され, ジゴキシン0.125mgが処方された. 帰宅後, 翌日朝から内服開始し, 同日夕に自宅にて意識を消失したため, 救急車で同院に搬送された. 到着時は意識清明であり, 心電図では正常洞調律であった. その直後, 心室細動を生じたが, 自然に洞調律に回復した. リドカイン50mg静注, MgSO₄ 2g

静注後に緊急入院して冠疾患集中治療室に入室した.

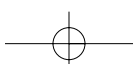
入院時現症: 身長174cm, 体重56kg, 血圧132/64mmHg, 脈拍64/min, 整. 眼瞼結膜に貧血を認めず, 頸部に血管雑音を聴取しなかった. 身体所見では胸部, 腹部, 四肢に異常はみられなかった.

入院時血液検査所見: 電解質, 腎機能, 肝機能は正常範囲内であり, 貧血を認めなかった. 血中ジゴキシン濃度は0.5ng/ml未満であった.

入院時画像所見: 胸部X線像により心胸郭比は45%で, うっ血所見を認めなかった. 心エコー図検査では左室肥大, 左室拡張はなく, 壁運動は良好で, 右室拡大も認めず, 正常所見であった.

入院時心電図(Fig. 2): 正常洞調律で心室期外収縮があり, 心拍数80/min, ₁でcoved型, ₂でsaddle back型のST上昇がみられた. 心室期外収縮は正常軸, 左脚ブロック型, 単型であった.

入院後経過: モニター心電図により心室期外収縮が頻発し, 同型の心室期外収縮から心室細動が生じ(Fig. 3), 数回の電氣的除細動を必要とした. 心電図波形からBrugada症候群を疑い, 使用薬剤を中止し経過観察したところ, ₁と₂で認められたST上昇は



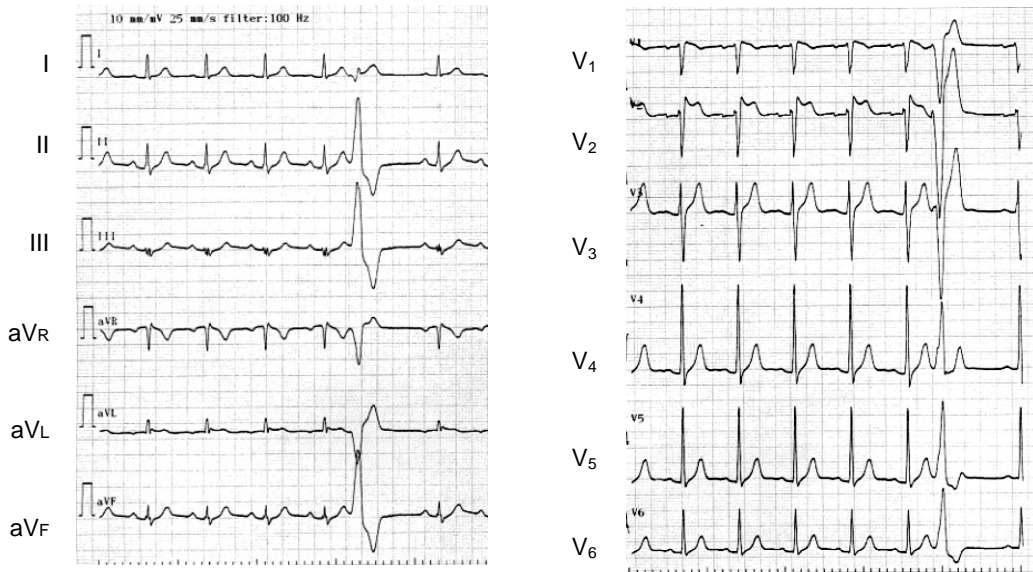


Fig. 2 Electrocardiograms recorded at the previous hospital on admission
 Covered type ST elevation was found in the ₁ lead, and saddle back type ST elevation was found in the ₂ lead.

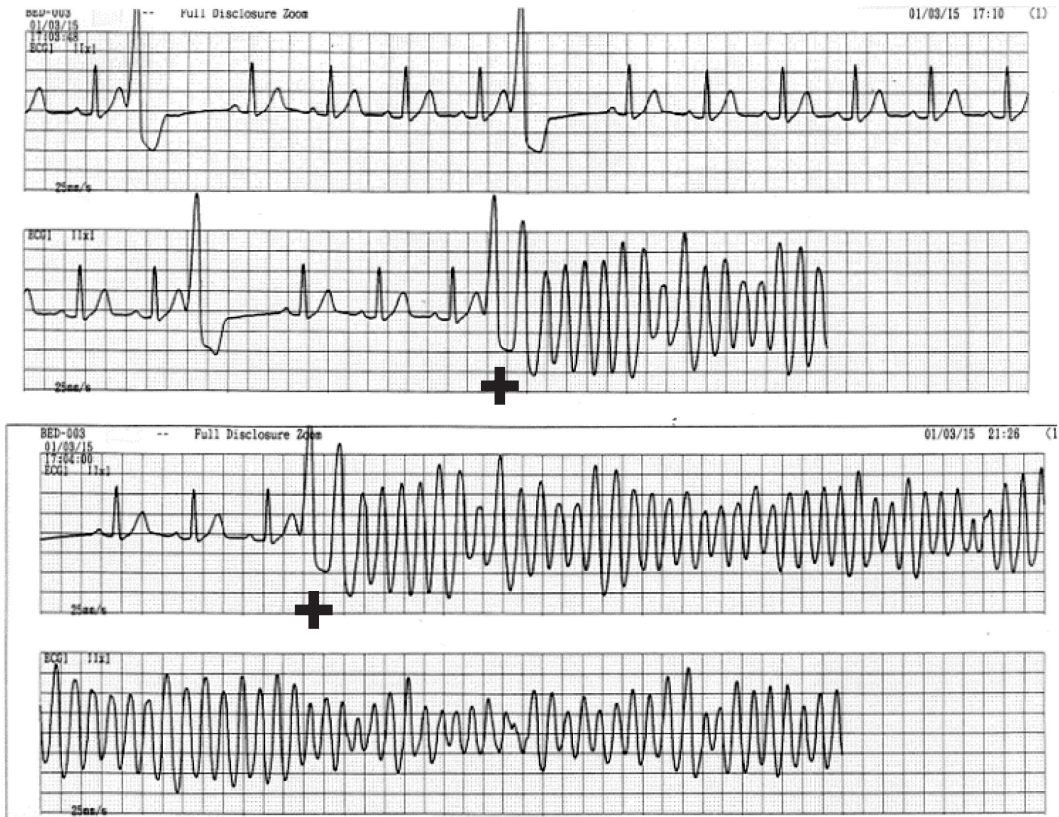


Fig. 3 Monitoring electrocardiograms showing premature ventricular contractions followed by ventricular fibrillation

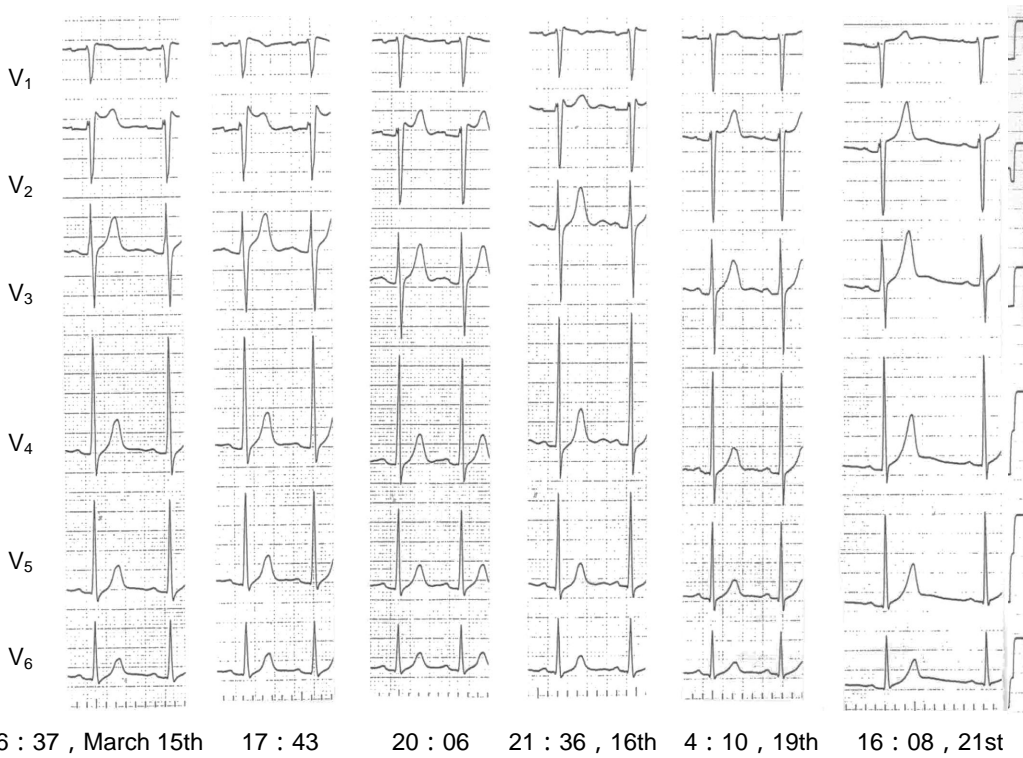
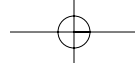


Fig. 4 Serial electrocardiograms recorded at the previous hospital

From the left, on admission, 60 min later, 210 min later, 29 hr later, 84 hr later, 6 days later at the previous hospital.

徐々に正常化し、数日後には正常心電図に回復した (Fig. 4). 冠動脈造影により冠動脈に有意狭窄を認めず、アセチルコリンの冠動脈注入によっても冠攣縮は誘発されず、ST変化も出現しなかった。また、右室心筋生検では異常所見を認めなかった。

上記所見より Brugada 症候群が強く疑われ、同年3月29日、当院当科に転院となった。そのときの胸部X線像を Fig. 5 に示す。

当科にてピルジカイニド静注負荷(1 mg/kg)を施行したところ、前院で認められた Brugada 症候群特有の心電図波形とは異なっているものの、 V_1 と V_2 でST上昇を認めた (Fig. 6)。また、トレッドミル負荷心電図では負荷時、回復時にST変化を認めず、不整脈の誘発もみられなかった。無投薬下での体表面電位図では、いずれの誘導でも Brugada 症候群特有のST変化を認めず、心室遅延電位は陰性であった。電気生理学的検査を施行し、右室心尖部3連期外刺激により心室細動が誘発された (Fig. 7)。以上より、Brugada 症候群と診断し、植え込み型除細動器の植え込み術を施行した。

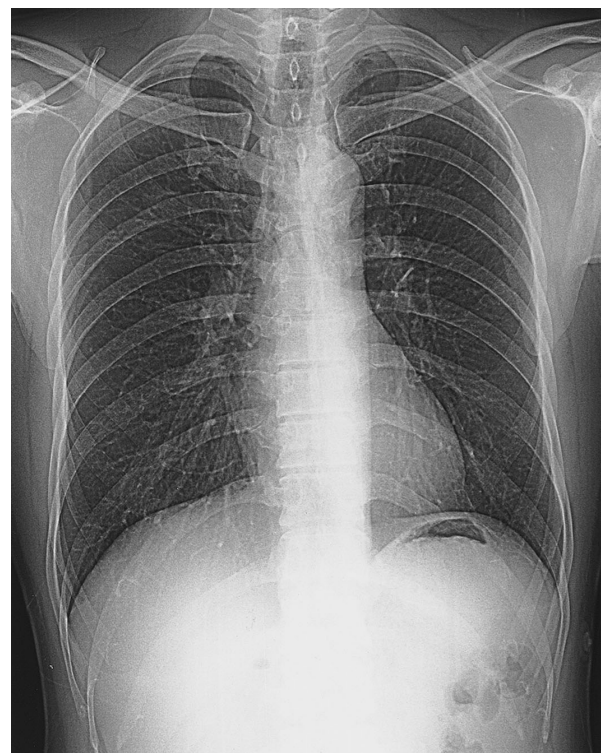

Fig. 5 Normal chest radiograph on admission to our hospital showing the cardiothoracic ratio of 45%

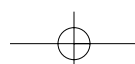

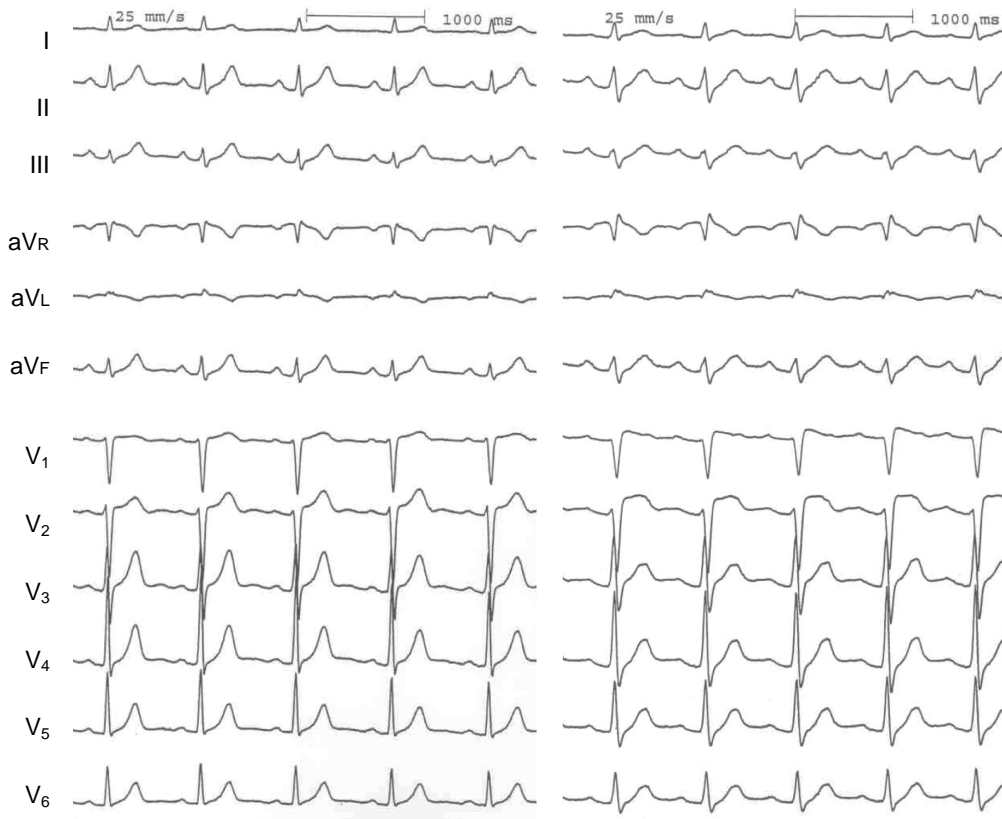


Fig. 6 Electrocardiograms during administration of intravenous pilsicainide (1 mg/kg)
 After intravenous injection of pilsicainide, atypical ST segment elevations were observed in the I (0.15 mV) and aVL (0.30 mV) leads.

検診心電図 (Fig. 8): 症例の1991年から1年ごとの検診心電図では、意識消失発作を生じた年の心電図において、 I と aVL に軽度のST上昇が認められた。

考 察

1992年にBrugadaら¹⁾により、心電図上で右脚ブロックパターンおよび右側胸部誘導におけるST上昇を示し、特発性心室細動を起こす症例が報告され、Brugada症候群と呼ばれるようになった。そのST上昇の形状はcoved型、saddle back型に分類されている。原因として、Naチャンネルの遺伝的異常が報告されており²⁾、アジア系中年男性に比較的多いとされており、家族歴を有する症例が認められている³⁾。上記のST上昇はNaチャンネル遮断薬、交感神経抑制、副交感神経刺激などにより顕在化することがあり⁴⁾、経時的に変化することが知られている。そのため、随時に施行される12誘導心電図検査では、Brugada症候群と診断することは困難であると考えられる。一方、Brugada症

候群に特徴的な心電図所見を呈するが、心室細動は起こさずにBrugada症候群とは診断しえない症例が多い。検診心電図調査での統計ではBrugada型心電図を呈する割合は0.01 - 0.16%との報告がある^{5,6)}。現在、Brugada症候群の診断基準は確立されていないが、診断するには既往歴と家族歴での意識消失の有無が重要である。現在、有効かつ確実な治療法として、植え込み型除細動器による治療が行われている⁷⁾。

一方、ピルジカイニドを含めたNaチャンネル遮断薬は発作性心房細動に対する除細動をはじめ、日常的に使用される抗不整脈薬である。また、Brugada症候群に特徴的な心電図がこれらの薬剤により生じた症例が報告されている⁸⁾。Naチャンネル遮断薬がST上昇を起こす理由としては、心内外膜の脱分極相での時間的電気的相違によるものであると考えられている⁹⁾。

本症例においては、心室細動が確認され、失神の既往と若年性突然死の家族歴を有し、典型的な心電図所見からBrugada症候群であると考えられた。入院前に

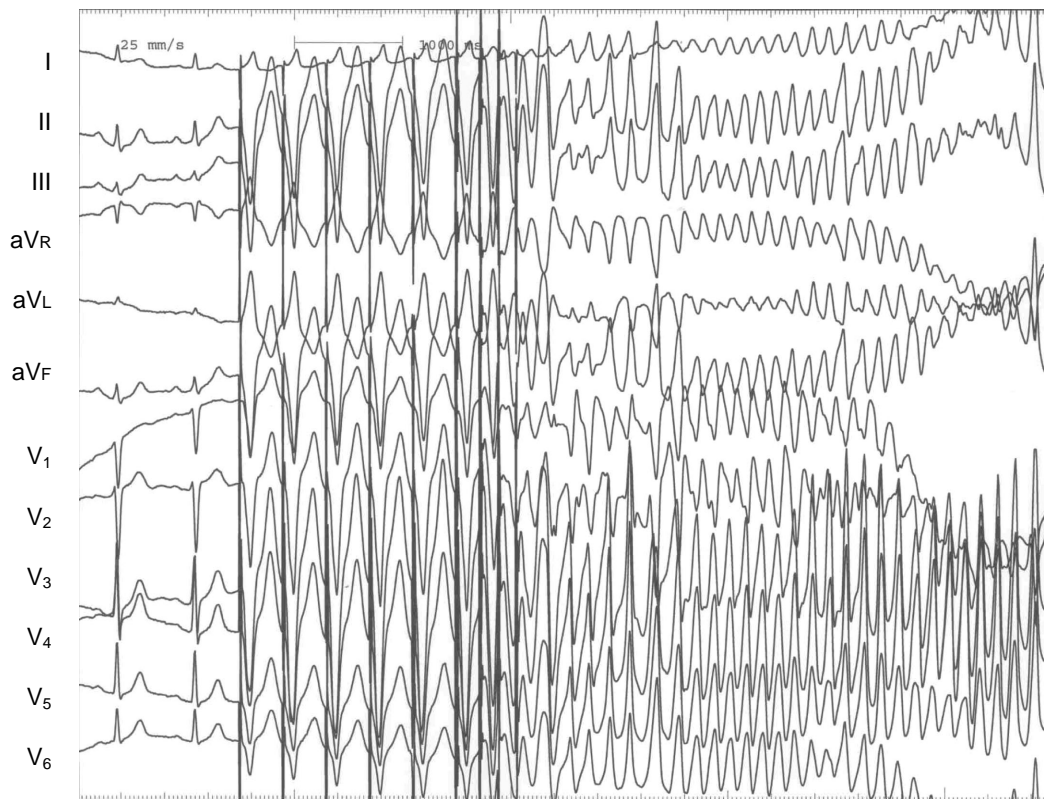
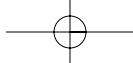
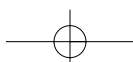


Fig. 7 Electrocardiograms during the electrophysiologic study

Ventricular fibrillation was induced by triple extrastimulus in the right ventricular apex (S₁S₁: 400, S₁S₂: 220, S₂S₃: 170, S₃S₄: 160 msec).

意識消失が生じたのは、2001年3月15日の16時頃であり、ピルジカイニド50mgの内服2回目の3時間程後であった。ピルジカイニドは純粋なNaチャンネル遮断薬として位置づけられており、本症例では、そのピルジカイニドにより誘発された心室細動と考えられた。Brugada症候群患者においてピルジカイニドによって心室細動が誘発された報告は、我々が調べた範囲内ではないが、本症例のようにNaチャンネル遮断薬によって心室細動が誘発されることは十分考えられる。一方、Naチャンネル遮断薬により特徴的なST上昇を認める報告は多く¹⁰⁻¹³⁾、心室細動発症前後にその特徴的な心電図所見を呈することが多いともいわれている。また、本症例での検診心電図を比較すると、典型的なST上昇を示してはいないが、ST上昇を含めた波形の変化が認められ、Brugada症候群の特徴である経時的変化であると考えられた。しかし、どの心電図においてもBrugada症候群に典型的な波形を示してはいないと思われた。

Prioriら¹⁴⁾は有症候性と無症候性のBrugada型心電図を呈する症例に対し、フレカイニドあるいはアジマリンの静注による₁から₃のST上昇の有無と、その後の心室細動あるいは心停止の発症との陽性予測度が35%であり、薬物負荷には限界があると指摘している。本症例においても当院入院後にピルジカイニド負荷を施行したが、典型的なcoved型とsaddle back型ではなく、前医入院時の心電図と比較すると異なっているものの、ST上昇を認めた。Brugada症候群において、Naチャンネル遮断薬に対する反応もまた経時的に変化することを示唆させる。また本症例には心室細動発症前にプロカインアミドとベラパミルの静注、ジゴキシンの内服がされているが、プロカインアミドが投与されたのは心室細動発症約30時間前であり、血中半減期が2.2時間であることと、肝腎機能が正常であることから、心室細動への関与はないと考えられた。またベラパミルの投与も心室細動発症約30時間前であり、半減期は $\tau_{1/2}$ が 1 ± 0.2 分、 $\tau_{1/2}$ が 32.3 ± 13.8 分、 $\tau_{1/2}$



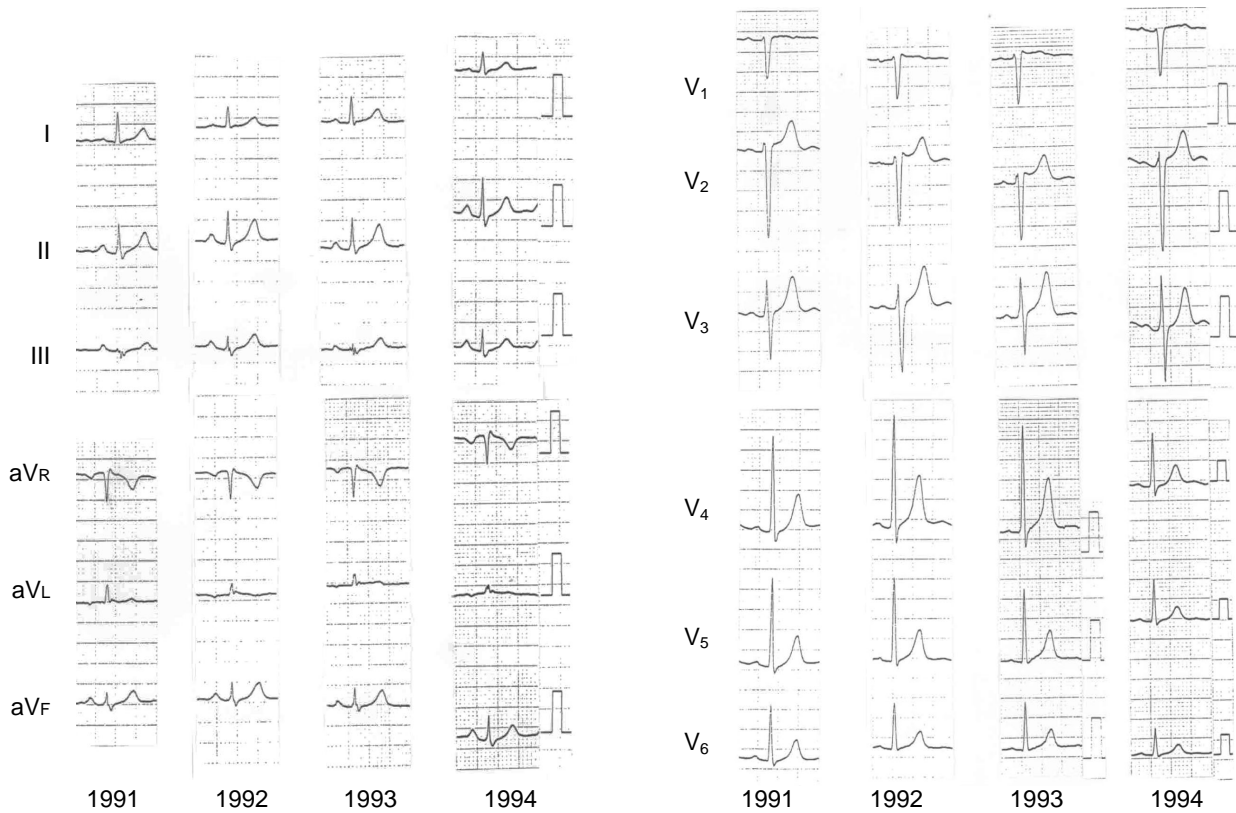


Fig. 8 Electrocardiograms recorded at annual medical examinations
Differences in ST morphology were observed in the V_1 and V_2 leads.

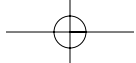
が 4 ± 0.7 時間であり，肝腎機能が正常であることから，また，心室細動発症約9時間前に内服したジゴキシンは血中濃度が低値であることより心室細動への影響はないと考えられた．

一方，Brugada 症候群では心室遅延電位陽性例が多いとの報告があるが¹⁵⁾，本症例では非投与下に施行した加算平均心電図において心室遅延電位は認められなかった．

発作性心房細動は臨床上一つひとつ認められる不整脈であり，その対処として，Naチャンネル遮断薬の外来処方となされることが多い．発作性心房細動はBrugada型心電図を呈する症例において高率に合併す

ることが報告されており¹⁶⁾，今後，発作性心房細動を合併したBrugada症候群に対してピルジカイニドが処方される可能性がある．

以上我々は，ピルジカイニドにより誘発された心室細動がきっかけでBrugada症候群と診断し，治療することのできた貴重な1例を経験した．本症例では詳細な病歴の聴取によりBrugada症候群を疑うことにより，心室細動を回避しえたと考えられた．今後，ピルジカイニドを含めNaチャンネル遮断薬を使用する際には，突然死の家族歴や失神の既往歴の有無，心電図所見を含め，Brugada症候群を念頭に置く必要がある．



要 約

我々は、ピルジカイニド投与によって心室細動が誘発されたと考えられる Brugada 症候群を経験した。症例は 56 歳，男性。家族歴は叔父に突然死あり。既往歴に特記事項なし。現病歴として 46 歳時に原因不明の失神歴を有する。発作性心房細動に対しピルジカイニド (150 mg/day) が処方され，翌日夕，失神発作を生じた。心電図上 I_1 で coved 型， I_2 で saddle back 型の ST 上昇を認め，心室細動も認められた。ピルジカイニド中止後，ST 上昇は正常化し，各種検査により器質的異常は認められなかった。ピルジカイニド負荷により I_1 と I_2 で ST 上昇を示し，また，右室心尖部からの 3 連期外刺激によって心室細動が誘発された。Brugada 症候群と診断し，植え込み型除細動器の植え込み術を施行した。Na チャネル遮断薬を使用する際には，Brugada 症候群の存在に注意が必要と思われた。

J Cardiol 2003 Nov; 42(5): 227 - 234

文 献

- 1) Brugada P, Brugada J: Right bundle branch block, persistent ST segment elevation and sudden cardiac death: A distinct clinical and electrocardiographic syndrome: A multicenter report. *J Am Coll Cardiol* 1992; **20**: 1391 - 1396
- 2) Chen Q, Krisch GE, Zhang D, Brugada R, Brugada J, Brugada P, Potenza D, Moya A, Borggrafe M, Breithardt G, Ortiz-Lopez R, Wang Z, Antzelevitch C, O'Brien RE, Schulze-Bahr E, Keating MT, Towbin JA, Wang Q: Genetic basis and molecular mechanism for idiopathic ventricular fibrillation. *Nature* 1998; **392**: 293 - 296
- 3) Towbin JA, Vatta M, Li H: Genetics of Brugada, long QT, and arrhythmogenic right ventricular dysplasia syndromes. *J Electrocardiol* 2000; **33**(Suppl): 11 - 22
- 4) Miyazaki T, Mitamura H, Miyoshi S, Soejima K, Aizawa Y, Ogawa S: Autonomic and antiarrhythmic drug modulation of ST segment elevation in patients with Brugada syndrome. *J Am Coll Cardiol* 1996; **27**: 1061 - 1070
- 5) 新 博次, 小川 聡, 春見建一, 早川弘一, 杉本恒明, 岡田了三, 村山正博, 外山淳治, 相澤良房, 井上 博, 笠貫 宏, 大江 透, 岩 亨: 右脚ブロック・右側胸部誘導(I_1 - I_3)ST 上昇をきたす症例(Brugada 症候群)の調査。心臓 1996; **28**(Suppl 6): 223 - 226
- 6) 戸兵雅子, 中沢 潔, 小沢 敦, 田中 修, 綿貫麻里子, 高木明彦, 赤城 格, 榊井良裕, 松本直樹, 三宅良彦, 村山正博: 右脚ブロックパターンと ST 上昇型心電図の疫学。心電図 1995; **15**: 223 - 226
- 7) Brugada J, Brugada R, Brugada P: Right bundle-branch block and ST-segment elevation in leads I_1 through I_3 : A marker for sudden death in patients without demonstrable structural heart disease. *Circulation* 1998; **97**: 457 - 460
- 8) Fujiki A, Usui M, Nagasawa H, Mizumaki K, Hayashi H, Inoue H: ST segment elevation in the right precordial leads induced with class c antiarrhythmic drug: Insight into the mechanism of Brugada syndrome. *J Cardiovasc Electrophysiol* 1999; **10**: 214 - 218
- 9) Antzelevitch C: The Brugada syndrome: Diagnostic criteria and cellular mechanisms. *Eur Heart J* 2001; **22**: 356 - 363
- 10) van Aubele KJ, Ruitter JH, Arnold AE, Burgersdik C: Pseudo infarction ECG pattern occurring during intravenous treatment with flecainide acetate. *Eur Heart J* 1992; **13**: 137 - 139
- 11) Nakazato Y, Nakata Y, Yasuda M, Nakazato K, Sumiyoshi M, Ogura S, Yamaguchi H: Safety and efficacy of oral flecainide acetate in patients with cardiac arrhythmias. *Jpn Heart J* 1997; **38**: 379 - 385
- 12) 中里裕二, 島田和典, 中里 馨, 安田正之, 住吉正孝, 山口 洋, 中田八州郎: ピルジカイニド投与により出現した右側胸部誘導の ST 上昇について。Ther Res 1997; **18**: 2131 - 2136
- 13) 森田 宏, 江森哲郎, 福島研吾, 竹中志保, 小山志保, 山成 洋, 大江 透: Brugada 症候群様の心電図波形を呈し, Pilsicainide の投与により著明な ST 上昇を来した症例。臨心臓電気生理 1998; **22**: 22 - 32
- 14) Priori SG, Napolitano C, Gasparini M, Pappone C, Della Bella P, Brignole M, Giordano U, Giovannini T, Menozzi C, Bloise R, Crotti L, Terreni L, Schwartz PJ: Clinical and genetic heterogeneity of right bundle branch block and ST-segment elevation syndrome: A prospective evaluation of 52 families. *Circulation* 2000; **102**: 2509 - 2515
- 15) Ikeda T, Sakurada H, Sakabe K, Sakata T, Takami M, Tezuka N, Nakae T, Noro M, Enjoji Y, Tejima T, Sugi K, Yamaguchi T: Assessment of noninvasive markers in identifying patients at risk in the Brugada syndrome: Insight into risk stratification. *J Am Coll Cardiol* 2001; **37**: 1628 - 1634
- 16) Eckardt L, Kirchhof P, Loh P, Schulze-Bahr E, Johna R, Wichter T, Breithardt G, Haverkamp W, Borggrefe M: Brugada syndrome and supraventricular tachyarrhythmias: A novel association? *J Cardiovasc Electrophysiol* 2001; **12**: 680 - 685

