

冠動脈形成術の8ヵ月後に生じた巨大仮性冠動脈瘤に対し血管内エコーガイド下にPolytetrafluoroethyleneステントグラフトを留置した1症例

Intravascular Ultrasound Guided Polytetrafluoroethylene Coronary Stent Graft Implantation in a Patient With a Large Coronary Pseudoaneurysm at Eight Months After Coronary Intervention: A Case Report

安川 龍也
尾崎 行男
垣花 将史
新城 博之
早稲田勝久
黒田 泰生
浅井 健次
脇田 嘉登
河野 朋博
高島 浩明
伊藤 隆之 MD

Tatsuya YASUKAWA, MD
Yukio OZAKI, MD, FJCC
Masashi KAKIHANA, MD
Hiroyuki SHINJO, MD
Katsuhisa WASEDA, MD
Yasuo KURODA, MD
Kenji ASAI, MD
Yoshinori WAKITA, MD
Tomohiro KONO, MD
Hiroaki TAKASHIMA,

Abstract

A 67-year-old man with exertional angina presented with a large pseudoaneurysm of the right coronary artery at eight months after balloon angioplasty. Intravascular ultrasound revealed a large saccular pseudoaneurysm of 10.9 × 5.7 mm diameter at the proximal segment of the right coronary artery. Complete closure of the coronary pseudoaneurysm was successfully obtained using a coronary stent graft consisting of a thin flexible polytetrafluoroethylene (PTFE) membrane placed between two stents using a unique sandwich technique. Follow-up angiography and intravascular ultrasound revealed no significant restenosis in the PTFE stent graft segment. PTFE coronary stent graft implantation is a feasible, safe and useful method to treat a large coronary pseudoaneurysm after coronary intervention.

J Cardiol 2003 Dec; 42(6): 277-283

Key Words

■Stent (polytetrafluoroethylene coronary stent graft) ■Intravascular ultrasound
■Aneurysm (coronary pseudoaneurysm) ■Interventional cardiology

はじめに

近年、経皮的冠動脈インターベンション(percutaneous coronary intervention: PCI)治療成績は、冠動脈

内ステントに代表されるニューデバイスの登場により飛躍的に向上しつつある^{1,2)}。急性期の合併症である冠動脈解離や急性冠閉塞はステントにより解決され、また慢性期の治療成績に関しても血管内エコー法

愛知医科大学 循環器内科: 〒480-1195 愛知県愛知郡長久手町大字岩作字雁又21

Department of Cardiology, Aichi Medical University, Aichi

Address for correspondence: YASUKAWA T, MD, Department of Cardiology, Aichi Medical University, Yazako Karimata 21, Nagakute-cho, Aichi-gun, Aichi 480-1195

Manuscript received April 9, 2003; revised June 19, 2003; accepted August 21, 2003

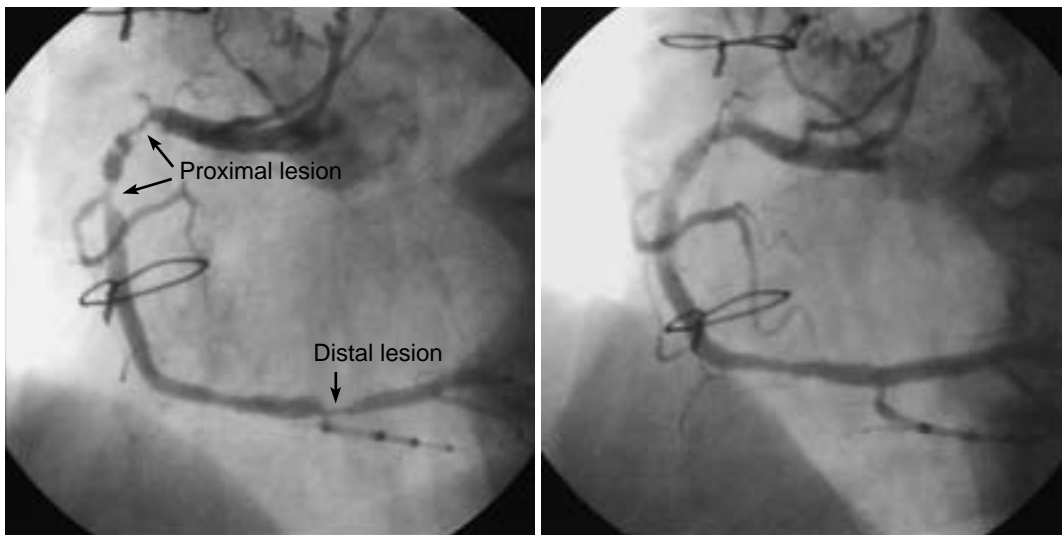


Fig. 1 Coronary angiograms at first coronary intervention

Left: Baseline angiogram showing significant stenosis in the proximal and distal segments of the right coronary artery.

Right: Successful coronary intervention was performed.

(intravascular ultrasound: IVUS)を用いた積極的かつ安全なPCIにより再狭窄率は低下してきている^{3,6)}。

一方、この積極的PCI治療やdeabking deviceの使用により慢性期の冠動脈瘤の出現頻度が増加している可能性も指摘されている^{7,9)}。今回我々は単純旧式バルーン血管形成術(plane old balloon angioplasty: POBA)後の巨大な仮性冠動脈瘤に対してpolytetrafluoroethylene(PTFE)冠動脈ステントグラフト(JOSTENT coronary stent graft; JOMED製)を使用し、瘤閉鎖した症例を報告する。

症 例

症 例 67歳, 男性

主 訴: 労作時胸痛。

既往歴: 2000年9月に冠動脈バイパス術, 2000年11月に腹部大動脈瘤人工血管置換術。

冠危険因子: 高血圧, 喫煙。

初回冠動脈インターベンション所見: 2001年10月1日, 労作性狭心症で入院し, 翌日の冠動脈造影により右冠動脈近位部に75% tandem病変および遠位部に75%狭窄病変を認めたため, IVUSガイド下にPOBAを施行した。近位部病変はIVUSにより病変部血管外径が6mm超であったため, 4.5mm径のバルーンカテーテル(バルーン血管比1.29)を用いて12気圧で

張した。遠位部病変はvessel shrinkageを伴った病変で, 病変部血管外径3.5mmであったため, 3.0mm径のバルーンカテーテルを用い10気圧で拡張したが, 遠位部病変に造影上著明な冠動脈解離(NHLBI type C)を形成し, IVUS所見により内膜解離による内腔圧排像を認めたため, 病変末梢内腔径に合わせて3.5mm Multi-link stent(Guidant製)を8気圧で留置した(ステント血管比1.07)。近位部病変は造影上軽微な冠動脈解離(NHLBI type B)を認めたが, IVUS所見により一部に中膜まで及ぶ内膜亀裂を認めるも内腔圧排像はなく, 十分な内腔が確保されていたためPOBAのみで終了とした(Fig. 1)。以後, 狭心症症状の出現はなく経過した。

冠動脈ステントグラフト留置術: 約8ヵ月後の2002年6月4日のフォローアップ冠動脈造影では遠位部のステント内再狭窄は認められなかったが, 近位部病変(POBA site)に巨大な冠動脈瘤とその末梢に再狭窄を認めた(Fig. 2)。

2002年6月25日に再度冠動脈造影を施行したが, 瘤の縮小は認められず, むしろ拡張傾向を認めたため, PTFEステントグラフトによる瘤閉鎖術を施行した。術前よりチクロピジン200mg, アスピリン200mg, ワルファリン2mg(国際正常化指数1.43)の経口投与および術直前にヘパリン10,000Uの単回投与を行った。

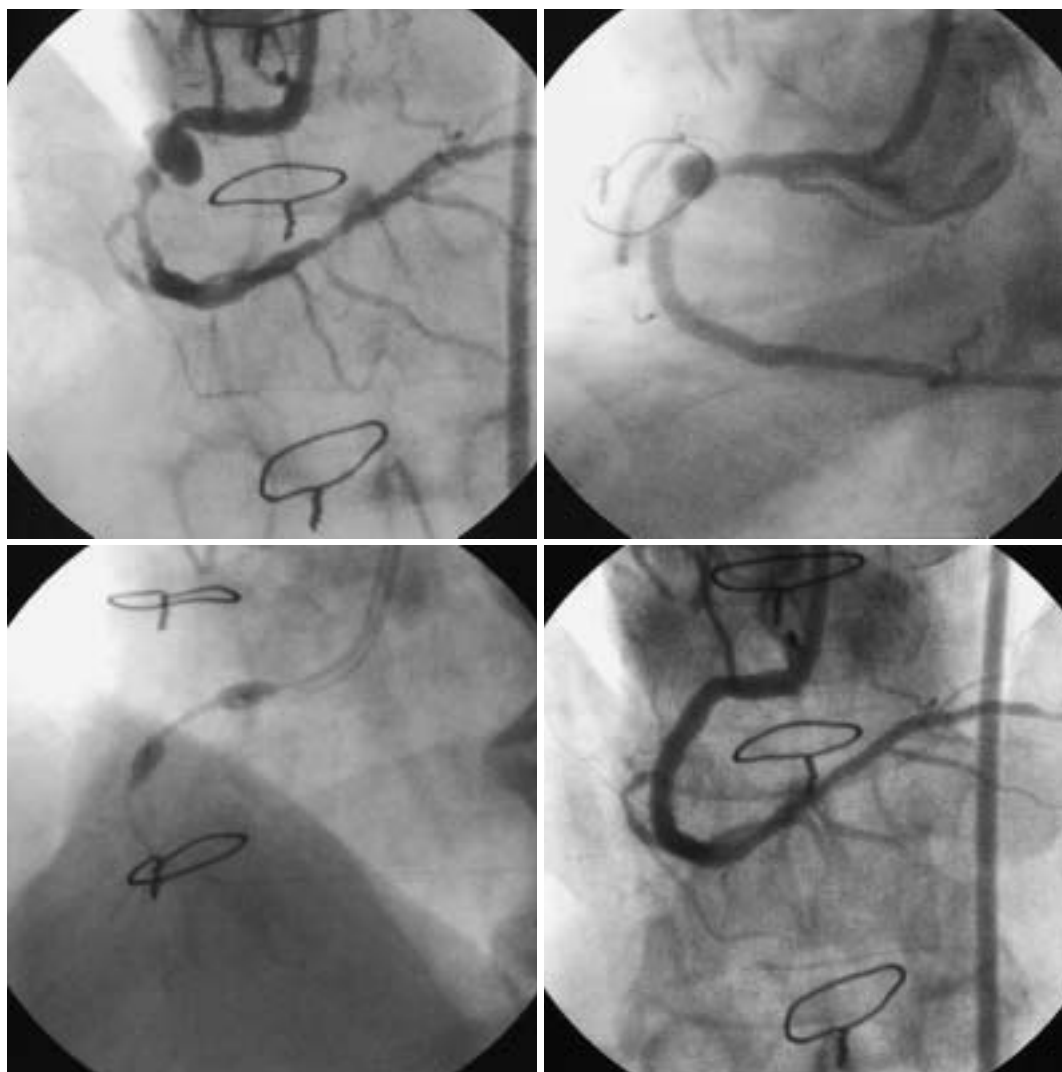


Fig. 2 Coronary angiograms of the stent graft procedure

Upper left: The right coronary artery in the proximal segment had a large pseudoaneurysm after the first coronary intervention.

Upper right: Coronary angiogram was obtained after direct stenting for the distal lesion.

Lower left: Dog bone phenomenon during stent graft balloon inflation.

Lower right: Final result after coronary stent graft implantation.

ガイディングカテーターは8F JR4を使用し、0.014 inch extra supportガイドワイヤーを末梢まで通過させたのち、術前にIVUS(3.2F 20MHz Sonicath Ultra; Cardiovascular Imaging Systems製)でmotorized pull back system(0.5mm/sec)を用いて観察した。瘤末梢にmixed plaqueによる有意な狭窄を認め、その中枢側に瘤径10.9 × 5.7mmの外膜のみで被覆された仮性冠動脈瘤を確認した(Fig. 3)。また、瘤開口部長は計算上7mmであった。

以上のIVUSデータをもとに、初めに瘤末梢の狭窄

部分に4.0 × 18mm Multi-link tristar(Guidant製)を直接留置し、その後に長さ12mmのPTFEステントグラフトを選択し、瘤前後の参照血管内腔に合わせて4.5 × 20mmのMAXXUM balloon catheter(Boston Scientific/Scimed, Inc.製)にbare mountしたものを脱落およびズレ防止のため約1気圧で加圧しダンベル状にして瘤部に挿入した。加圧は3気圧から5秒ごとに1気圧ずつ高圧にしたが、9気圧まではステント部分は拡張せず、dog bone phenomenonを認め、10気圧よりステント両端より徐々に拡張して、最終的に最大拡張圧

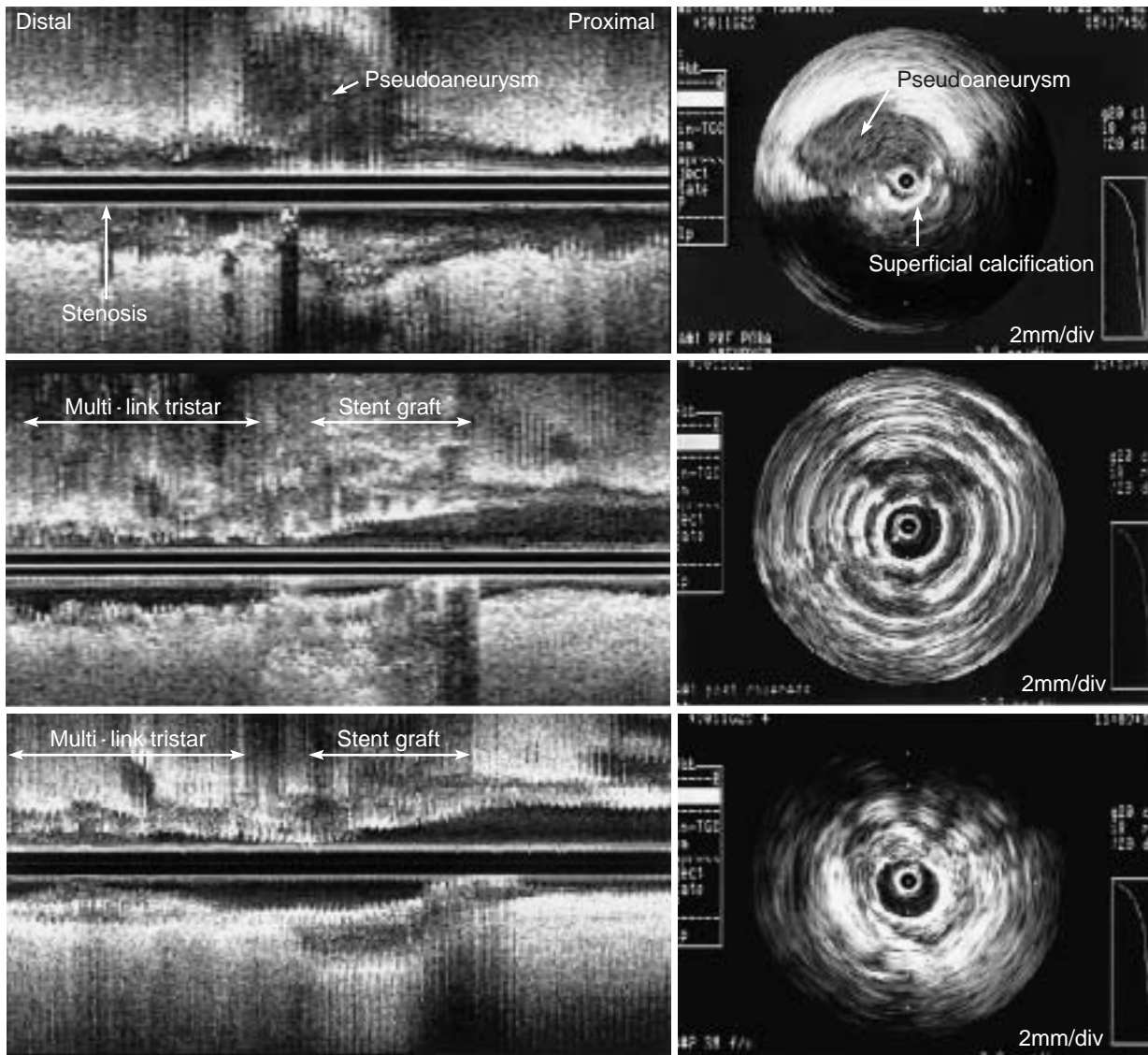
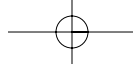


Fig. 3 Two-dimensional and three-dimensional intravascular ultrasound images before and after stent graft implantation

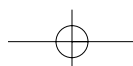
Upper left: Three-dimensional intravascular ultrasound image before stent graft implantation.

Upper right: Two-dimensional intravascular ultrasound image of the pseudoaneurysm. Superficial calcification was observed opposite the pseudoaneurysm. Intravascular ultrasound indicates the vessel area was 79.52 mm², lumen area 55.26 mm², maximum luminal diameter 10.9 mm and minimum luminal diameter 5.7 mm at the pseudoaneurysm.

Middle left: Three-dimensional intravascular ultrasound image after stent graft implantation.

Middle right: Two-dimensional intravascular ultrasound image of the stent graft. Successful stent graft implantation was performed.

Lower: Three-month follow-up intravascular ultrasound images (left: three-dimension, right: two-dimension) after stent graft implantation. No significant neointimal proliferation is observed in the stent graft.



14気圧、全拡張時間160秒で留置した。造影上仮性瘤は完全に閉鎖され、術後のIVUS(2.9F 40MHz Atlantis; Cardiovascular Imaging Systems製)により末梢ステントおよびstent graftの良好な拡張を確認して終了した(Figs. 2, 3)。

冠動脈造影および血管内エコー法フォローアップ: 術後も前述した経口薬は継続し、2002年10月8日にステントグラフト留置後、約3カ月のフォローアップ冠動脈造影およびIVUSを施行した。造影上Multi-link tristar内に定量的冠動脈造影上45%狭窄と軽度の再狭窄を認められたが、ステントグラフト内および前後に再狭窄は認められなかった。IVUS所見も同様でMulti-link tristar内に新生内膜増殖を認められたが、PTFEステントグラフト内には新生内膜増殖は認められなかった(Fig. 3)。

考 察

冠動脈瘤を含めた冠動脈拡張性病変は造影上の参照血管径の1.5倍以上に拡張したものと定義されており、1983年、20,087症例を対象としたCoronary Artery Surgery Study(CASS)では冠動脈拡張性病変は4.9%に認められたと報告され、そのほとんどは動脈硬化性変化または先天性といわれている¹⁰⁾。しかしながら、最近ではPCI後の冠動脈瘤が増加傾向にあるとされており、Slotaら⁷⁾はStent Restenosis Study(STRESS)でのフォローアップ冠動脈造影が行われた334症例を対象に検討した結果、POBA群は7%、ステント群は3.9%に冠動脈瘤を認めたと報告している。現に我々も臨床の場において、cutting balloon, POBA, ステントを用いた積極的なPCI後あるいは方向性冠動脈粥腫切除術、ロータブレードなどによるdebarking後の慢性期に冠動脈瘤をまれに経験する。また、一方でbrachytherapy後の瘤化(geometric vascular remodeling)やdrug eluting stent後のステント外側が瘤化しステントと血管との間にすき間が生じる現象(incomplete stent apposition)も報告されており、今後の課題となっている^{11,12)}。

本症例の場合はPOBA後に形成された仮性瘤であるが、発生原因はIVUS所見で瘤の反対側に表在性の高度石灰化が180度に認められたことより、この部分にPOBAを加えたことで瘤形成部分に強度の血管伸展が加わり、それに伴い外膜まで及ぶ冠動脈解離が生じて

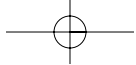
瘤化したものと考えられた。

冠動脈瘤は血行力学的問題による血栓性冠動脈閉塞や末梢塞栓により心筋梗塞や狭心症を発症したり¹³⁾、本症例のような袋状の巨大仮性瘤は瘤破裂による心タンポナーデを発症することが危惧される。このため治療の必要性の是非が問題となるが、PCI後に新たに出現した冠動脈瘤の場合は仮性瘤であるか否かが一つのポイントとなり、IVUSでの確定診断が必要となる。もう一点は冠動脈造影もしくはIVUS所見により袋状で瘤径が参照血管径の2倍以上あり、縮小傾向を認めない場合(もしくは拡張傾向を示す場合)に治療を要すると我々は考える。治療法として最近まで外科的手術も試みられてきたが¹⁴⁾、今回施行したPTFEステントグラフトによる瘤閉鎖術は1999年、Heuserら¹⁵⁾、Di Marioら¹⁶⁾により報告されたごく最近の治療法である。2002年、Briguoriら¹⁷⁾が冠動脈瘤7症例(うちPCI後の仮性瘤2例)の、Gerckenら¹⁸⁾は冠動脈瘤6症例(うちPCI後の仮性瘤は不明)に対するPTFEステントグラフトの成績を報告している。いずれも瘤閉鎖術に成功し、慢性期成績もBriguoriらの症例中1例にステント内再狭窄を認めただけのみと良好な成績を示している。

今回我々はIVUSガイド下に瘤閉鎖術に成功し、慢性期再狭窄も認めず良好な結果が得られた。術前後のIVUSは瘤の性状および瘤径、瘤開口部長、また血管壁の性状、血管外径、血管内腔径を正確に把握することができ、PTFEステントグラフトのサイズ決定および瘤の閉鎖状態の観察に有用であった。今回使用したPTFEステントグラフトは、PTFE膜を316Lステンレススチールでできたステント2個にサンドウィッチされた状態で構成されている。その構造上、バルーン拡張の際に高圧まで露出部分のみ拡張される現象(dog bone phenomenon)が観察され、ステント両端が過拡張されることも予想されることより冠動脈解離や慢性期再狭窄を起こすことが懸念され、この点に留意する必要があると示唆された。

結 語

今回我々はPTFEステントグラフトにより直径10mmを超える巨大仮性冠動脈瘤の閉鎖に成功した症例を経験した。“Bigger the better concept”から、より大きなデバイスを用いて積極的なPCIを行うことが慢性期のより低い再狭窄率をもたらすことが明らかとな



り、また debalking device も用いられる昨今、このような慢性期仮性冠動脈瘤の出現頻度が増加することが

予想され、このような場合、この covered stent が有効であることが本症例により示唆された。

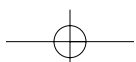
要 約

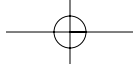
症例は67歳、男性、2001年10月2日に右冠動脈近位部狭窄病変に対してバルーン形成術を施行した。術後は無症状で経過したが、約8ヵ月後の2002年6月4日の冠動脈造影により同部位に巨大な冠動脈瘤(10.9×5.7mm)を認めた。さらに2002年6月25日の冠動脈造影により瘤の縮小傾向は認められず、むしろ拡張傾向を認めたために血管内エコー法を用いて、瘤の性状、瘤径および瘤開口部長を確認したのち、polytetrafluoroethylene(PTFE)ステントグラフトを用いて瘤閉鎖術を施行し、瘤閉鎖に成功した。3ヵ月後の冠動脈造影および血管内エコー法によっても再狭窄なく良好な結果が得られた。今回巨大な仮性冠動脈瘤に対して、血管内エコー法を用いたPTFEステントグラフトによる瘤閉鎖術は有用であった。

J Cardiol 2003 Dec; 42(6): 277-283

文 献

- 1) Serruys PW, de Jaegere P, Kiemeneij F, Macaya C, Rutsch W, Heyndrickx G, Emanuelsson H, Marco J, Legrand V, Materne P, Belardi J, Sigwart U, Colombo A, Goy JJ, van den Heuvel P, Delcan J, Morel MA, for the Benestent Study Group: A comparison of balloon-expandable-stent implantation with balloon angioplasty in patients with coronary artery disease. *N Engl J Med* 1994; **331**: 489-495
- 2) Ozaki Y, Violaris AG, Serruys PW: New stent technologies. *Prog Cardiovasc Dis* 1996; **39**: 129-140
- 3) Nakamura S, Colombo A, Gaglione A, Almagor Y, Goldberg SL, Maiello L, Finci L, Tobis JM: Intracoronary ultrasound observations during stent implantation. *Circulation* 1994; **89**: 2026-2034
- 4) Yasukawa T, Ozaki Y, Maekawa M, Tsukamoto H, Kakihana M, Shinjo H, Takagi K, Oki Y, Kobayashi T: Can intracoronary ultrasound(ICUS) guided "Stent-like" balloon angioplasty convey a "Stent-like" 6-month angiographic and ICUS outcome? *J Am Coll Cardiol* 1999; **32** (Suppl A): 86
- 5) Yasukawa T, Ozaki Y, Kakihana M, Shinjo H, Yamamoto G, Waseda K, Takagi K, Maekawa M, Hattori H, Tsukamoto T, Kobayashi T: Comparison of long-term angiographic outcome after intracoronary ultrasound-guided stent implantation between diabetic and nondiabetic patients. *Am J Cardiol* 2000; **86**: 47i
- 6) Fitzgerald PJ, Oshima A, Hayase M, Metz JA, Bailey SR, Baim DS, Cleman MW, Deutsch E, Diver DJ, Leon MB, Moses JW, Oesterle SN, Overlie PA, Pepine CJ, Safian RD, Shani J, Simonton CA, Smalling RW, Teirstein PS, Zidar JP, Yeung AC, Kuntz RE, Yock PG: Final results of the Can Routine Ultrasound Influence Stent Expansion (CRUISE) study. *Circulation* 2000; **102**: 523-530
- 7) Slota PA, Fischman DL, Savage MP, Rake R, Goldberg S, for the STRESS Trial Investigators: Frequency and outcome of development of coronary artery aneurysm after intracoronary stent placement and angioplasty. *Am J Cardiol* 1997; **79**: 1104-1106
- 8) Bertrand OF, Mongrain R, Soualmi L, Rodes J, Tardif JC, Crepeau J, Bnan R: Development of coronary aneurysm after cutting balloon angioplasty: Assessment by intracoronary ultrasound. *Cathet Cardiovasc Intervent* 1998; **44**: 449-452
- 9) Bell MR, Garratt KN, Bresnahan JF, Edwards WD, Holmes DR Jr: Relation of deep arterial resection and coronary aneurysms after directional coronary atherectomy. *J Am Coll Cardiol* 1992; **20**: 1474-1481
- 10) Swaye PS, Fisher LD, Litwin P, Vignola PA, Judkins MP, Kemp HG, Mudd JG, Gosselin AJ: Aneurysmal coronary disease. *Circulation* 1983; **67**: 134-138
- 11) Sabate M, Serruys PW, van der Giessen WJ, Ligthart JMR, Coen VLMA, Kay IP, Gijzel AL, Wardeh AJ, den Boer A, Levendag PC: Geometric vascular remodeling after balloon angioplasty and γ -radiation therapy: A three-dimensional intravascular ultrasound study. *Circulation* 1999; **100**: 1182-1188
- 12) Serruys PW, Degertekin M, Tanabe K, Abizaid A, Sousa JE, Colombo A, Guagliumi G, Wijns W, Lindeboon WK, Ligthart J, de Feyter PJ, Morice MC, RAVEL Study Group: Intravascular ultrasound findings in the multicenter, randomized, double-blind RAVEL(Randomized study with the sirolimus-eluting VELOCITY balloon-expandable stent in the treatment of patients with de novo native coronary artery Lesion) trial. *Circulation* 2002; **106**: 798-803
- 13) 安川龍也, 高木和明, 新城博之, 垣花将史, 服部博高, 米本貴行, 前川正人, 尾崎行男, 小林 正: 血栓性閉塞を繰り返し起こした著明な冠動脈拡張症の1例. *心臓* 2000; **32**: 631-635
- 14) Yamaguchi H, Yamauchi H, Yamada T, Ariyoshi T: Surgical repair of coronary artery aneurysm after percutaneous coronary intervention. *Jpn Circ J* 2001; **65**: 52-55
- 15) Heuser RR, Woodfield S, Lopez A: Obliteration of a coronary artery aneurysm with PTFE-covered stent: Endoluminal graft for coronary disease revisited. *Cathet Cardiovasc Intervent* 1999; **46**: 113-116
- 16) Di Mario C, Inglese L, Colombo A: Treatment of a coronary aneurysm with a new polytetrafluoroethylene-coated





- stent: A case report. *Cathet Cardiovasc Intervent* 1999; **46**: 463 - 465
- 17) Briguori C, Sarais C, Sivieri G, Takagi T, Di Mario C, Colombo A: Polytetrafluoroethylene-covered stent and coronary artery aneurysms. *Cathet Cardiovasc Intervent* 2002; **55**: 326 - 330
- 18) Gercken U, Lansky AJ, Buellesfeld L, Desai K, Bdereldin M, Mueller R, Selbach G, Leon MB, Grube E: Results of the jostent coronary stent graft implantation in various clinical setting: Procedural and follow-up results. *Cathet Cardiovasc Intervent* 2002; **56**: 353 - 360

