

# 心筋梗塞領域誘導での運動負荷 ST 上昇形態による心筋虚血の検出

# Detection of Myocardial Ischemia by Analysis of the Shape of Exercise-Induced ST Elevation in Infarct-Related Leads

馬淵 浩輔  
草間 芳樹  
福間 長知  
本間 博  
岸田 浩  
高野 照夫

Kosuke MABUCHI, MD  
Yoshiki KUSAMA, MD, FJCC  
Nagaharu FUKUMA, MD  
Hiroshi HONMA, MD  
Hiroshi KISHIDA, MD, FJCC  
Teruo TAKANO, MD, FJCC

### Abstract

**Objectives.** Possible mechanisms of exercise-induced ST elevation in infarct-related leads include ventricular dyskinesia, and myocardial ischemia in the infarct region. Detection of ischemia in viable myocardium in the infarct region is important to determine the therapeutic strategy. This study evaluated whether the analysis of the shape of exercise-induced ST elevation (convex or concave type) is useful to detect myocardial ischemia in the infarct region.

**Methods.** Ninety-eight patients (78 males, 20 females, mean age  $59 \pm 10$  years) with prior Q wave myocardial infarction underwent the treadmill exercise test. Patients were divided into three groups according to the exercise-induced ST changes: No ST-E group, 27 patients without ST changes; Concave ST-E group, 52 patients with concave type ST elevation; Convex ST-E group, 19 patients with convex type ST elevation. Coronary arteriography was evaluated in all patients. Dobutamine stress echocardiography was performed in 38 patients, including 28 patients in the Concave ST-E group and 10 patients in the Convex ST-E group. Biphasic or worsening response on dobutamine stress echocardiography was defined as ischemic response.

**Results.** Coronary arteriography revealed significant stenosis of the infarct-related artery in 30% of the No ST-E group, 47% in the Convex ST-E and 86% in the Concave ST-E groups ( $p < 0.05$ ). Dobutamine stress echocardiography revealed myocardial ischemia in the infarct region in 30% in the Convex ST-E group and 75% in the Concave ST-E group ( $p < 0.05$ ).

**Conclusions.** The Concave ST-E group had a higher incidence of stenosis of the infarct-related artery and myocardial ischemia in the infarct region. Analysis of the shape of exercise-induced ST elevation in infarct-related leads is useful for the detection of ischemia of viable myocardium.

J Cardiol 2004 Jan; 43(1): 1-9

### Key Words

- Myocardial infarction, pathophysiology
- Exercise
- ST segments
- Ischemia
- Stress echocardiography

### はじめに

Q波心筋梗塞後の患者において、梗塞領域誘導での運動負荷ST上昇はしばしば認められ、その発生機序

についてこれまで多くの検討が行われている。初期の検討では左室瘤などの局所壁運動異常が梗塞領域での運動負荷ST上昇の成因とする報告が多い<sup>1-5)</sup>。しかしその後、心筋虚血の関与を運動負荷心筋シンチグラ

日本医科大学 第一内科: 〒113-8603 東京都文京区千駄木1-1-5  
The First Department of Medicine, Nippon Medical School, Tokyo

**Address for correspondence:** MABUCHI K, MD, The First Department of Medicine, Nippon Medical School, Sendagi 1-1-5, Bunkyo-ku, Tokyo 113-8603

Manuscript received June 20, 2003; revised August 22, 2003; accepted August 22, 2003

フィー、positron emission tomography、ドブタミン負荷心エコー図法などを用いて検討し、梗塞領域または梗塞周辺領域の心筋虚血が運動負荷ST上昇の出現に關与するとの報告も多い<sup>6-9)</sup>。

近年、心筋梗塞患者に対する血栓溶解療法、経皮的冠動脈形成術などによる発症後早期の再灌流療法の普及に伴い、急性心筋梗塞回復期、陳旧性心筋梗塞患者に対する冠血行再建術の適応検討など治療方針の検討に際して、梗塞領域の心筋バイアピリティおよび残存心筋虚血の診断が臨床的に重要な問題となっている。本研究では、Q波心筋梗塞患者における梗塞領域での残存心筋虚血の診断に際して、梗塞領域誘導での運動誘発ST上昇形態の分析が心筋虚血の有無の判別に有用であるかを検討した。

## 対象と方法

### 1. 対象

対象は、初回のQ波心筋梗塞患者で発症から2ヵ月以上経過した98例(男性78例、女性20例、平均年齢 $59 \pm 10$ 歳)である。急性期における心筋梗塞の診断は、1)胸痛が20分以上持続、2)標準12誘導心電図により2誘導以上にST上昇および異常Q波が出現、3)クレアチンキナーゼまたはクレアチンキナーゼMB値が正常上限の2倍以上に上昇、4)心エコー図法により局所壁運動異常、のすべてを認めたものとした。運動負荷試験施行時の心電図で異常Q波が消失した例、ST偏位の評価を困難とさせる脚ブロック、左室肥大、心房細動、Wolff-Parkinson-White症候群、ジギタリス使用例は本検討の対象から除外した。運動負荷試験により異常Q波のある2誘導以上で有意なST上昇を認めた場合を梗塞領域誘導ST上昇ありとし、運動負荷時のST偏位の有無、梗塞領域誘導でのST上昇の形態によりST不変群、凹型ST上昇群、凸型ST上昇群の3群に分類した。なお、本検討に関わる種々の検査は対象例から同意を得たのちに施行した。

### 2. 方法

#### 1) 運動負荷試験

トレッドミル運動負荷試験は、Marquette製CASE 15を用い、標準Bruce法または修正Bruce法により症候限界性として行い、1分ごとに修正12誘導心電図(Mason-Likar法)と血圧を測定した。負荷終了基準は、

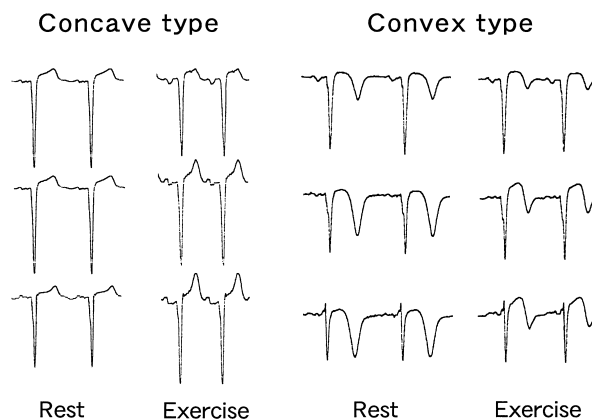


Fig. 1 Shape of exercise-induced ST elevation

胸痛、重篤な不整脈、0.2 mV以上のST下降、20mmHg以上の収縮期血圧下降、250mmHg以上の収縮期血圧上昇、息切れ、下肢疲労などの運動継続困難な自覚症状、目標心拍数到達(予測最大心拍数の85%)とした。ST低下はJ点より60 msec後、ST上昇はJ点にて計測し、おのおの0.1 mV以上の偏位を陽性とした。

ST上昇形態の定義を、J点からST部、T波の頂点に至る曲線が下向きに突の場合を凹型ST上昇、上向きに突の場合を凸型ST上昇とし、運動負荷時の梗塞領域ST上昇の形態を、凹型ST上昇と凸型ST上昇に分類した。凹型ST上昇、凸型ST上昇の例をFig. 1に示す。また、運動負荷によるST上昇度を検討するため、安静時と最大負荷時で最もSTレベルの変化量が大きかった誘導におけるSTレベルの差(ST)を計算した。さらに、ST上昇に伴うT波の変化についても検討し、T波変化を以下の4型に分類した(T<sup>+</sup> : 陽性T波 陽性T波増高, T<sup>-</sup> : 陰性T波 陽性T波, T<sup>-</sup> : 2相性T波 陽性T波, T<sup>-</sup> : 陰性または2相性T波 2相性T波)。なお、運動負荷心電図所見は、他の臨床所見を知らない3名の医師により判定された。

#### 2) 冠動脈造影、左室造影

冠動脈造影、左室造影は全例で運動負荷試験の3週間以内に施行した。左右冠動脈ともに複数方向像により評価し、American Heart Association(AHA)分類<sup>10)</sup>による90%以上の器質的狭窄を有意病変とした。また左室造影から面積・長さ法<sup>11)</sup>により左室駆出率を測定した。

**Table 1 Characteristics of the study group**

	No ST-E group (n = 27)	Concave ST-E group (n = 52)	Convex ST-E group (n = 19)	p val
Age( yr, mean ± SD )	62 ± 9	59 ± 9	62 ± 6	NS
Sex( male/female )	19/8	45/7	12/7	NS
Anterior myocardial infarction( % )	80	90	76	NS
Coronary risk factors( % )				
Hypertension	66	48	42	NS
Diabetes mellitus	41	58	58	NS
Hyperlipidemia	52	49	47	NS
Smoking	67	71	63	NS
Medications( % )				
Nitrates	70	71	68	NS
Calcium channel blockers	30	58	47	NS
Beta-blockers	30	23	32	NS
ACE inhibitors or angiotensin receptor antagonists	78	56	78	NS
Anti-platelet agents	96	94	100	NS
Diuretics	4	31	21	< 0.05

No ST-E group: Without ST changes. Concave ST-E group: With concave type ST elevation. Convex ST-E group: With convex type ST elevation.  
ACE = angiotensin converting enzyme.

3) ドブタミン負荷心エコー図法

運動負荷試験において梗塞領域誘導でST上昇を認め、また梗塞責任冠動脈に有意病変を有する38例(男性31例, 女性7例, 平均年齢59 ± 11歳)において同時期にドブタミン負荷心エコー図法を施行した。ドブタミンを4 µg/kg/min から開始し, 3分ごとに4 µg/kg/min ずつ増量し, 20 µg/kg/min 以降は25, 30 µg/kg/min まで増量した。負荷中止基準は胸痛, 壁運動異常の出現, 重篤な不整脈, 0.2mV 以上のST偏位, 20mmHg 以上の収縮期血圧下降, 250mmHg 以上の収縮期血圧上昇, 動悸などの負荷継続困難な自覚症状, 目標心拍数到達(予測最大心拍数の85%)とした。標準12誘導心電図と血圧を1分ごとに記録し, ドブタミンの各用量においてPhilips Medical System製SONOS 5500を用い断層心エコー図を記録した。壁運動の評価には左室を16分画に分割し, 各分画について壁運動スコアを用いた。壁運動亢進: -1, 正常壁運動: 0, 中度の壁運動低下: 1, 重度の壁運動低下: 2, 壁運動消失: 3, 奇異性壁運動: 4とし, ドブタミン負荷により1段階以上の変化を示した場合に有意な壁運動変化とした。梗塞領域分画の壁運動がドブタミン負荷により, 1) 中度から重度の壁運動低下よりさ

らに悪化する, 2) 重度の壁運動低下または壁運動消失から低用量ドブタミン負荷によりいったん改善し, 高用量ドブタミン負荷により悪化するbiphasic responseのいずれかを示した場合に, 梗塞領域の心筋虚血陽性と判定した<sup>12,13)</sup>。

4) 統計学的解析

数値は平均 ± 標準偏差で示した。連続変数の場合は一元配置分散分析法およびBonferroni検定を用い, カテゴリ変数の場合は<sup>2</sup>検定を用いた。p < 0.05を有意差の判定とした。

結 果

1. 患者背景

運動負荷時のST偏位の有無, 梗塞領域誘導でのST上昇の形態により, ST不変群が27例, 凹型ST上昇群が52例, 凸型ST上昇群が19例の3群に分類した。各群の患者背景をTable 1に示す。平均年齢, 男女比, 前壁梗塞例の割合は3群間に有意差はなかった。また, その他の危険因子についても有意差は認められなかった。使用薬剤は利尿薬の使用率がST不変群が4%, 凹型ST上昇群が31%, 凸型ST上昇群が21%とST不変群で使用率が低く(p < 0.05), その他の薬剤の使用率

**Table 2 Results of treadmill exercise test**

	No ST-E group (n = 27)	Concave ST-E group (n = 52)	Convex ST-E group (n = 19)	p value
Heart rate( beats/min )				
Rest	77 ± 10	78 ± 11	78 ± 13	NS
Peak exercise	135 ± 20	137 ± 16	134 ± 15	NS
heart rate	57 ± 10	59 ± 16	55 ± 17	NS
Systolic blood pressure( mmHg )				
Rest	131 ± 16	134 ± 25	129 ± 17	NS
Peak exercise	193 ± 34	179 ± 35	173 ± 32	NS
systolic blood pressure	62 ± 34	45 ± 32	45 ± 28	NS
Rate pressure product( × 10 <sup>3</sup> )				
Rest	10 ± 2	10 ± 2	10 ± 2	NS
Peak exercise	26 ± 6	25 ± 6	23 ± 6	NS
rate pressure product	16 ± 6	14 ± 5	13 ± 5	NS

Values are mean ± SD.

Explanation of the groups as in Table 1.

**Table 3 Results of coronary arteriography and left ventricular ejection fraction**

	No ST-E group (n = 27)	Concave ST-E group (n = 52)	Convex ST-E group (n = 19)	p value
Coronary artery disease( % )				
No significant stenosis	70	13	49	< 0.01
Single-vessel disease	15	39	16	NS
Multi-vessel disease	15	48	35	NS
Infarct-related artery stenosis	30	86	47	< 0.05
Left ventricular ejection fraction ( %, mean ± SD )	60 ± 13	52 ± 17	55 ± 12	NS

Explanation of the groups as in Table 1.

には3群間で有意差はなかった。

## 2. 運動負荷試験所見

Table 2に各群のトレッドミル運動負荷試験の所見を示す。安静時および最大負荷時の心拍数，収縮期血圧，rate pressure product，さらに，それらの安静時と最大負荷時の差を示す。心拍数，収縮期血圧，rate pressure productのいずれについても3群間に有意差はみられなかった。また，運動負荷によるST上昇度について検討したが，安静時と最大負荷時で最もSTレベルの変化量が大きかった誘導におけるSTレベルの差(ST)は，凹型ST上昇群が $1.5 \pm 0.3$  mm，凸型ST上昇群が $1.7 \pm 0.6$  mmであり有意差はなかった。

## 3. 冠動脈造影・左室造影所見

Table 3に各群の冠動脈造影・左室造影所見を示す。冠動脈に有意狭窄のない例の割合は，ST不変群が70%，凹型ST上昇群が13%，凸型ST上昇群が49%であり，ST不変群に多く，凹型ST上昇群で少なかった( $p < 0.01$ )。また，梗塞責任冠動脈に有意狭窄を有する例の割合は，ST不変群が30%，凹型ST上昇群が86%，凸型ST上昇群が47%であり，凹型ST上昇群で多かった( $p < 0.05$ )。左室駆出率については3群間に有意差はみられなかった。なお，ST上昇に伴うT波変化の型と梗塞責任冠動脈の有意狭窄の有無との間には有意な関係は認められなかった[有意狭窄を有する割合: T- 82%(32/39例)，T- 67%(2/3例)，T- 74%(17/23例)，T- 83%(5/6例)]。

**Table 4 Results of dobutamine stress echocardiography**

	Concave ST-E group (n = 28)	Convex ST-E group (n = 10)	p value
Maximum dobutamine dose( µg/kg/min )	21 ± 9	15 ± 6	NS
Heart rate( beats/min )			
Rest	66 ± 9	76 ± 9	< 0.05
Peak stress	108 ± 20	109 ± 22	NS
heart rate	43 ± 23	32 ± 15	NS
Systolic blood pressure( mmHg )			
Rest	126 ± 18	112 ± 16	< 0.05
Peak stress	151 ± 26	126 ± 16	< 0.05
systolic blood pressure	25 ± 26	18 ± 19	NS
Rate pressure product( × 10 <sup>3</sup> )			
Rest	8.3 ± 1.8	8.6 ± 1.7	NS
Peak stress	16.3 ± 3.7	14.1 ± 3.6	NS
rate pressure product	8.0 ± 3.7	5.6 ± 3.0	NS

Values are mean ± SD.  
Explanation of the groups as in Table 1.

4. ドブタミン負荷心エコー図所見

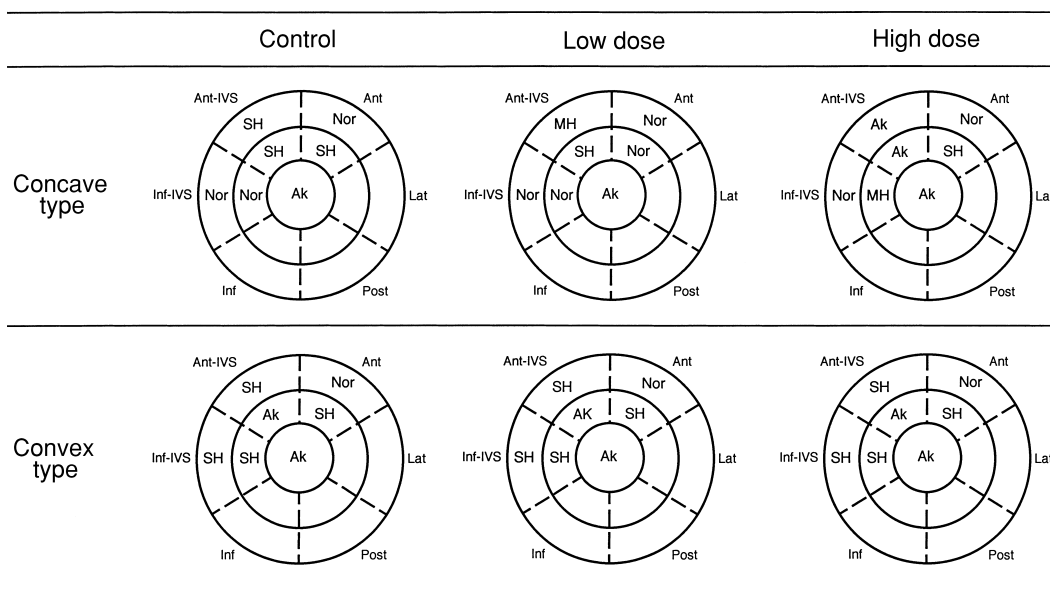
Table 4にドブタミン負荷心エコー図法施行時の最大ドブタミン負荷量, 心拍数, 血圧の変化を示す. 最大ドブタミン負荷量には2群間で有意差はなかったが, 凹型ST上昇群において安静時心拍数が低く(凹型ST上昇群 66 ± 9/min, 凸型ST上昇群 76 ± 9/min,  $p < 0.05$ ), 安静時血圧(凹型ST上昇群 126 ± 18mmHg, 凸型ST上昇群 112 ± 16mmHg,  $p < 0.05$ ), 最大負荷時血圧(凹型ST上昇群 151 ± 26mmHg, 凸型ST上昇群 126 ± 16mmHg,  $p < 0.05$ )が高値であった. しかし, 安静時および最大負荷時 rate pressure product, また安静時と最大負荷時の差である 心拍数, 収縮期血圧, rate pressure productについては, いずれも2群間に有意差はみられなかった.

Fig. 2に代表的症例のドブタミン負荷による梗塞領域での壁運動変化を示す. 上段に示した凹型ST上昇例では, 梗塞領域で負荷前に重度の壁運動低下を示す領域が, 低用量ドブタミン負荷により正常から中等度の運動低下へ改善し, 高用量ドブタミン負荷により重度の壁運動低下から壁運動消失へ悪化した梗塞領域の心筋虚血であった. 一方, 下段に示した凸型ST上昇例では, ドブタミン負荷により梗塞領域は重度の壁運動低下から壁運動消失のまま変化せず, 心筋虚血は認められなかった. このようなドブタミン負荷心エコー

図所見による梗塞領域心筋虚血の有無と運動負荷時の梗塞領域ST上昇型の関係を検討したところ, Fig. 3に示すように凹型ST上昇の28例では心筋虚血陽性が21例(75%), 陰性が7例(25%)であったのに対して, 凸型ST上昇の10例では心筋虚血陽性が3例(30%), 陰性が7例(70%)であり, 凹型ST上昇群において梗塞領域の心筋虚血を示す例が多く認められた( $p < 0.05$ ). なお, ST上昇に伴うT波変化の型と梗塞領域心筋虚血の有無との間には有意な関係は認められなかった[梗塞領域心筋虚血を有する割合: T- 76%(16/21例), T- 100%(1/1例), T- 45%(5/11例), T- 40%(2/5例)].

考 案

今回の検討では, 梗塞責任冠動脈に有意狭窄を認める例の割合が, 凹型ST上昇群においてST不変群や凸型ST上昇群に比べて多かった. また, ドブタミン負荷心エコー図法により梗塞領域心筋虚血の有無と運動負荷時の梗塞領域ST上昇形態との関係を検討したところ, 凹型ST上昇型群では凸型ST上昇群に比べて梗塞領域の心筋虚血を示す例が多く認められた. このように, Q波心筋梗塞患者における梗塞領域での残存心筋虚血の診断に際して, 梗塞領域誘導での運動負荷ST上昇形態の分析が心筋虚血の有無の判別に有用で

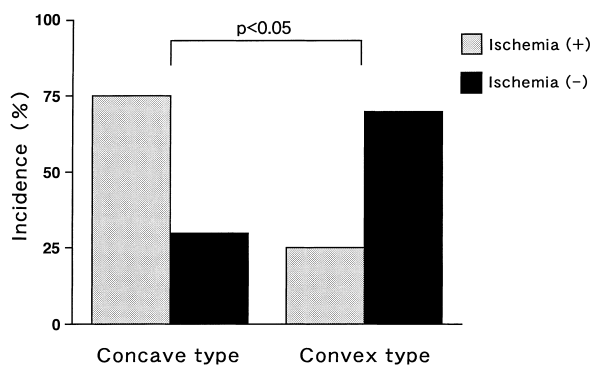


**Fig. 2 Changes in left ventricular wall motion during dobutamine stress echocardiography**

Upper: Concave type exercise-induced ST elevation.

Lower: Convex type exercise-induced ST elevation.

Nor = normal; MH = mild hypokinesia; SH = severe hypokinesia; Ak = akinesis; IVS = interventricular septum; Ant = anterior; Inf = inferior; Lat = lateral; Post = posterior.



**Fig. 3 Incidence of myocardial ischemia detected by dobutamine stress echocardiography in the infarct region**

あると考えられる。

#### 1. 梗塞領域誘導における運動負荷ST上昇の意義

Q波心筋梗塞後の梗塞領域誘導での運動負荷ST上昇の意義については多くの検討がある。冠動脈病変については、運動負荷ST上昇を示す例において梗塞責任冠動脈有意病変を有する頻度が高いとの報告がある<sup>7)</sup>。今回の検討でも梗塞責任冠動脈に有意狭窄を有する頻度は、ST不変群が30%、凸型ST上昇群が47%、

凹型ST上昇群が86%であり、凹型ST上昇群が多かった。

運動負荷ST上昇の出現機序に関する報告は、左室瘤など局所壁運動異常によるものとする報告と、梗塞領域の心筋虚血が関与するとの報告に大別される。局所壁運動異常によるもの報告は、この問題が検討され始めた初期に多く、運動負荷ST上昇が心筋梗塞後の左室瘤を有する例に多い<sup>1,2)</sup>。運動負荷ST上昇を示す例は梗塞範囲が広く、負荷時の左室拡張によりST上昇が発現するとの報告<sup>5)</sup>がある。一方、梗塞領域の心筋虚血が関与するとの報告は近年に多く、運動負荷ST上昇を示した心筋梗塞患者の94%で運動負荷Tl心筋シンチグラフィにより梗塞領域におけるTl再分布を認めたとする報告がある<sup>6)</sup>。さらに、F-18 fluoro-deoxyglucose (F-18 FDG)を用いた positron emission tomographyによる検討で、運動負荷ST上昇を示した心筋梗塞患者全例において梗塞部領域の残存心筋虚血によるF-18 FDG集積を認めたなどの報告<sup>7)</sup>がある。また、梗塞周辺部の心筋虚血が運動負荷ST上昇の程度を増強するとの報告もみられる<sup>8)</sup>。このように近年、梗塞領域の心筋虚血の関与を示す報告が多いのは、心筋梗塞患者に対する血栓溶解療法、経皮的冠動脈形成

術など発症後早期の再灌流療法による梗塞サイズ軽減、また種々の画像診断による心筋虚血診断の進歩が寄与していると考えられる。今回の検討では、ドブタミン負荷心エコー図所見による梗塞領域心筋虚血の有無と運動負荷時の梗塞領域ST上昇形態の関係を検討し、凹型ST上昇群では心筋虚血陽性率が75%に対して凸型ST上昇群では陽性率が30%であり、凹型ST上昇群において梗塞領域の心筋虚血を示す例が多く認められ、運動負荷ST上昇への心筋虚血の関与が示唆された。

## 2. 梗塞領域の心筋バイアビリティ、心筋虚血の検出

前述したように、急性心筋梗塞回復期、陳旧性心筋梗塞患者に対する冠血行再建術の適応検討など治療方針の検討に際して、梗塞領域の心筋バイアビリティおよび残存心筋虚血の診断は臨床的に重要な問題である。これらの検出手段として、再静注法、遅延画像を用いた負荷Tl心筋シンチグラフィ<sup>14,15)</sup>、ドブタミン負荷心エコー図法<sup>14,16,17)</sup>が一般的に用いられている。Positron emission tomographyによる心筋代謝、血流の評価は、心筋バイアビリティ、残存心筋虚血の検出に最も有用な手段であるが、実施可能な施設は限定される<sup>7,18)</sup>。

ドブタミン負荷心エコー図法における低用量のドブタミン負荷による梗塞領域の運動改善は、梗塞領域の心筋バイアビリティの存在を示し、さらに負荷量を増やした場合に出現する壁運動の悪化は、心筋虚血の発現を示す<sup>17,19)</sup>。さらに、このようなドブタミン負荷による壁運動のbiphasic responseは、同部位に対する冠動脈血行再建後の壁運動改善を予測する有用な指標である<sup>17,19)</sup>。今回の検討で示されたドブタミン負荷心エコー図法での凹型ST上昇群における高い心筋虚血陽性率は、運動負荷時に凹型ST上昇を示す例では凸型ST上昇を呈する例に比べて、梗塞領域の残存心筋の虚血を示す例が多いためと考えられる。

## 3. 梗塞領域誘導での運動負荷ST上昇の分析

梗塞領域誘導での運動負荷ST上昇形態などを分析し、ST上昇の機序との関係を検討した報告は少ない。Saitoら<sup>20)</sup>は、梗塞領域の心筋虚血と局所壁運動異常による運動負荷ST上昇の形状には違いがあり、高度壁運動異常に基づくST上昇はST部分が上に凸である

のに対して、心筋虚血に基づくものはT波の陽性化、増高を伴い上に凹の形を示すと報告している。Yamamotoら<sup>21)</sup>は、梗塞領域の虚血がなくとも運動負荷ST上昇は認められるが、梗塞部に虚血が生じるとST上昇は高度となり、梗塞部の残存虚血は運動負荷ST上昇を増強すると述べている。また、Nakanoら<sup>22)</sup>は運動負荷ST上昇のST/heart rate slopeに注目し、ST/heart rate slopeが $5 \mu\text{V}/\text{beats}/\text{min}$ 以上の場合には梗塞領域の心筋バイアビリティの存在を示し、冠動脈血行再建後の壁運動改善を予測する指標となると報告している。これらの報告はいずれも運動負荷<sup>201</sup>Tl心筋シンチグラフィを用いた検討であるが、Nakanoら<sup>23)</sup>は対側誘導でのST下降の有無に着目し、梗塞領域で運動負荷ST上昇を示して対側性ST下降を伴う例では、positron emission tomographyにより梗塞領域の残存心筋バイアビリティを認めたと述べている。今回のドブタミン負荷心エコー図法による検討では、運動負荷によるST上昇度の変化量 STは、凹型ST上昇群が $1.5 \pm 0.3 \text{ mm}$ 、凸型ST上昇群が $1.7 \pm 0.6 \text{ mm}$ であり、有意差はなかった。しかし、凹型ST上昇群では心筋虚血陽性が75%、陰性が25%であったのに対して、凸型ST上昇群では心筋虚血陽性が30%、陰性が70%であり、凹型ST上昇を示す例では凸型ST上昇を示す例に比べて梗塞領域の心筋虚血を認める場合が多いことが示された。

## 4. 本研究の問題点

第1に薬剤の影響が挙げられる。本例では運動負荷試験およびドブタミン負荷心エコー図法の施行時には抗狭心症薬を含む薬剤を中止していない。利尿薬を除き各群での薬剤の種類、使用頻度に有意差は認められないが、薬剤が心電図変化、心エコー図所見に影響を及ぼした可能性は否定できない。

第2の問題点は本研究が後ろ向き研究であり、ドブタミン負荷心エコー図法による評価がすべての対象例においては施行できていない点である。運動負荷試験においてST変化を認めない例でドブタミン負荷を行うのは倫理的問題があるが、今回の検討で示された所見の臨床的意義をより明確にするためには、梗塞領域誘導で運動負荷ST上昇を示す例に対して、多数例での前向き試験による検討が必要と考える。

## 結 論

今回の検討では、梗塞責任冠動脈に有意狭窄を認める例の割合が、凹型ST上昇群ではST不変群や凸型ST上昇群に比べて多かった。ドプタミン負荷心エコー図法による検討では、凹型ST上昇群では凸型ST

上昇群に比べて梗塞領域の心筋虚血を示す例が多く認められた。このように、梗塞領域誘導での運動負荷ST上昇形態の分析が、Q波心筋梗塞患者における梗塞領域での残存心筋虚血の有無の判別に有用であると考えられた。

## 要 約

目的: Q波心筋梗塞後の症例における梗塞部位誘導での運動負荷ST上昇の成因としては、局所壁運動異常によるものとする報告と、残存心筋虚血が関与しているものとする報告がある。また、Q波心筋梗塞例での梗塞領域の残存心筋虚血の診断は治療方針を決定するうえで重要である。本研究では、梗塞部位誘導での運動負荷ST上昇の形態(凸型または凹型)の違いに着目し、ST上昇形態の分析が梗塞領域における残存心筋虚血の診断に有用であるかを検討した。

方法: Q波心筋梗塞症例98例(男性78例,女性20例,平均年齢 $59 \pm 10$ 歳)に対して施行したトレッドミル運動負荷試験の所見により、対象を以下の3群に分類した: ST変化のない27例,凹型のST上昇を示した52例,凸型のST上昇を示した19例である。全例に冠動脈造影を施行し、凹型ST上昇群が28例,凸型ST上昇群が10例の計38例に対してドプタミン負荷心エコー図法を施行した。ドプタミン負荷により壁運動が増悪した場合、または改善から悪化への2相性変化を示した場合に心筋虚血陽性とした。

結果: 梗塞責任冠動脈病変を有する率はST不変群が30%,凸型ST上昇群が47%,凹型ST上昇群が86%であり、凹型ST上昇群で有意に高かった( $p < 0.05$ )。ドプタミン負荷心エコー図法を施行した症例のうち凸型ST上昇群の30%に対して、凹型ST上昇群では75%に梗塞領域の心筋虚血を有意に認めた( $p < 0.05$ )。

結論: Q波心筋梗塞例において、梗塞部位誘導で運動負荷時に凹型のST上昇を示す群では、凸型ST上昇群に比べて梗塞責任冠動脈の有意狭窄を有する例、また梗塞部の残存心筋虚血を示す例が多かった。運動負荷ST上昇形態の分析は梗塞領域での残存心筋虚血の診断に有用であると考えられた。

*J Cardiol* 2004 Jan; 43(1): 1-9

## 文 献

- 1) Manvi KN, Ellestad MH: Elevated ST segments with exercise in ventricular aneurysm. *J Electrocardiol* 1972; **5**: 317-323
- 2) Chahine RA, Raizner AE, Ishimori T: The clinical significance of exercise-induced ST-segment elevation. *Circulation* 1976; **54**: 209-213
- 3) Waters DD, Chaitman BR, Bourassa MG, Tubau JF: Clinical and angiographic correlates of exercise-induced ST-segment elevation: Increased detection with multiple ECG leads. *Circulation* 1980; **61**: 286-296
- 4) Lahiri A, Balasubramanian V, Millar Craig MW, Crawley J, Raftery EB: Exercise-induced ST segment elevation: Electrocardiographic, angiographic, and scintigraphic evaluation. *Br Heart J* 1980; **43**: 582-588
- 5) Gewirtz H, Sullivan M, O Reilly G, Winter S, Most AS: Role of myocardial ischemia in the genesis of stress-induced S-T segment elevation in previous anterior myocardial infarction. *Am J Cardiol* 1983; **51**: 1289-1293
- 6) Margonato A, Ballarotto C, Bonetti F, Cappelletti A, Sciammarella M, Cianflone D, Chierchia SL: Assessment of residual tissue viability by exercise testing in recent myocardial infarction: Comparison of the electrocardiogram and myocardial perfusion scintigraphy. *J Am Coll Cardiol* 1992; **19**: 948-952
- 7) Margonato A, Chierchia SL, Xuereb RG, Xuereb M, Fragasso G, Cappelletti A, Landoni C, Lucignani G, Fazio F: Specificity and sensitivity of exercise-induced ST segment elevation for detection of residual viability: Comparison with fluorodeoxy-glucose and positron emission tomography. *J Am Coll Cardiol* 1995; **25**: 1032-1038
- 8) Dunn RF, Bailey IK, Uren R, Kelly DT: Exercise-induced ST-segment elevation: Correlation of thallium-201



- myocardial perfusion scanning and coronary arteriography. *Circulation* 1980; **61**: 989 - 995
- 9) Fox KM, Jonathan A, Selwyn A: Significance of exercise induced ST segment elevation in patients with previous myocardial infarction. *Br Heart J* 1983; **49**: 15 - 19
  - 10) Austen WG, Edwards JE, Frye RL, Gensini GG, Gott VL, Griffith LS, McGoon DC, Murphy ML, Roe BB: A reporting system on patients evaluated for coronary artery disease: Report of the Ad Hoc Committee for Grading of Coronary Artery Disease, Council on Cardiovascular Surgery, American Heart Association. *Circulation* 1975; **51**( 4 Suppl ): 5 - 40
  - 11) Kennedy JW, Trenholme SE, Kasser IS: Left ventricular volume and mass from single-plane cineangiogram: A comparison of anteroposterior and right anterior oblique methods. *Am Heart J* 1970; **80**: 343 - 352
  - 12) Sawada SG, Segar DS, Ryan T, Brown SE, Dohan AM, Williams R, Fineberg NS, Armstrong WF, Feigenbaum H: Echocardiographic detection of coronary artery disease during dobutamine infusion. *Circulation* 1991; **83**: 1605 - 1614
  - 13) Pellikka PA, Roger VL, Oh JK, Miller FA, Seward JB, Tajik AJ: Stress echocardiography: Part . Dobutamine stress echocardiography: Techniques, implementation, clinical applications, and correlations. *Mayo Clin Proc* 1995; **70**: 16 - 27
  - 14) Panza JA, Dilsizian V, Laurienzo JM, Curiel RV, Katsiyannis PT: Relation between thallium uptake and contractile response to dobutamine: Implications regarding myocardial viability in patients with chronic coronary artery disease and left ventricular dysfunction. *Circulation* 1995; **91**: 990 - 998
  - 15) Taki J, Nakajima K, Bunko H, Kawasuji M, Tonami N, Hisada K: Twenty-four-hour quantitative thallium imaging for predicting beneficial revascularization. *Eur J Nucl Med* 1994; **21**: 1212 - 1217
  - 16) Smart SC, Sawada S, Ryan T, Segar D, Atherton L, Berkovitz K, Bourdillon PD, Feigenbaum H: Low-dose dobutamine echocardiography detects reversible dysfunction after thrombolytic therapy of acute myocardial infarction. *Circulation* 1993; **88**: 405 - 415
  - 17) Afridi I, Kleiman NS, Raizner AE, Zoghbi WA : Dobutamine echocardiography in myocardial hibernation: Optimal dose and accuracy in predicting recovery of ventricular function after coronary angioplasty. *Circulation* 1995; **91**: 663 - 670
  - 18) Baer FM, Voth E, Deutsch HJ, Schneider CA, Horst M, de Vivie ER, Schicha H, Erdmann E, Sechtem U: Predictive value of low dose dobutamine transesophageal echocardiography and fluorine-18 fluorodeoxyglucose positron emission tomography for recovery of regional left ventricular function after successful revascularization. *J Am Coll Cardiol* 1996; **28**: 60 - 69
  - 19) Kishida H, Kusama Y, Homma H: Dobutamine stress echocardiography for the detection of coronary artery disease and viable myocardium. *Jpn Heart J* 1997; **38**: 151 - 161
  - 20) Saito M, Asonuma H, Tomita M, Sumiyoshi T, Haze K, Fukami K, Hiramori K, Uehara T, Hayashida K, Nishimura T: Differentiation of myocardial ischemia and left ventricular aneurysm in the genesis of exercise-induced ST-T changes in previous anterior myocardial infarction. *Jpn Circ J* 1987; **51**: 503 - 510
  - 21) Yamamoto T, Miyazaki T, Hirano Y, Ishikawa K: Myocardial ischemia adjacent to infarction enhances the magnitude of exercise-induced ST-segment elevation one month after myocardial infarction. *J Electrocardiol* 2002; **35**: 193 - 200
  - 22) Nakano F, Hamasaki S, Tahara M, Kihara K, Kamekou M, Tsurugida M, Yoshitama T, Ishida S, Yoshikawa A, Kataoka T, Saihara K, Minagoe S, Tei C: A new predictor of improvement in regional left ventricular function assessed by ST/HR slope derived from ST elevation on exercise testing in patients with healed myocardial infarction. *J Electrocardiol* 2002; **35**: 1 - 9
  - 23) Nakano A, Lee JD, Shimizu H, Tsuchida T, Yonekura Y, Ishii Y, Ueda T: Reciprocal ST-segment depression associated with exercise-induced ST-segment elevation indicates residual viability after myocardial infarction. *J Am Coll Cardiol* 1999; **33**: 620 - 626