

右室2点同時ペーシングが有効であった重症心不全における心筋ストレインを用いた心筋局所壁運動評価の1例

## Assessment of Regional Wall Motion Using Strain Doppler Imaging During Right Ventricular Bifocal Pacing in a Patient With Severe Congestive Heart Failure: A Case Report

松下 浩平  
石川 利之  
住田 晋一  
山川 陽平  
小林 司  
川崎 典子  
松本 克己  
泰磨美能留  
内野 和顕  
木村 一雄  
梅村 敏

Kohei MATSUSHITA, MD  
Toshiyuki ISHIKAWA, MD, FJCC  
Shinichi SUMITA, MD  
Yohei YAMAKAWA, MD  
Tsukasa KOBAYASHI, MD  
Noriko KAWASAKI, MD  
Katsumi MATSUMOTO, MD  
Minoru TAIMA, MD  
Kazuaki UCHINO, MD, FJCC  
Kazuo KIMURA, MD, FJCC  
Satoshi UMEMURA, MD, FJCC

### Abstract

A 79-year-old man presented with dilated cardiomyopathy and chronic atrial fibrillation. A DDD pacemaker was implanted due to sick sinus syndrome. His left ventricular ejection fraction was 23%. He was repeatedly admitted with congestive heart failure. Although cardiac resynchronization therapy was attempted, insertion of a pacing lead into the coronary sinus failed. Right ventricular bifocal pacing was done. The QRS width was shortened to 155 msec during bifocal pacing and 157 msec during right ventricular outflow pacing from 221 msec during right ventricular apical pacing. Heart failure was improved from New York Heart Association class III to II. Regional wall motion was assessed by strain of the myocardium. Bifocal pacing increased stroke volume due to improvement of longitudinal dyssynchrony of the septal and lateral walls. Bifocal pacing is effective for patients with severe congestive heart failure in whom biventricular pacing therapy has failed. Strain Doppler imaging is useful for the assessment of regional wall motion during cardiac pacing.

J Cardiol 2004 Aug; 44(2): 65 - 71

### Key Words

- Cardiac pacing (bifocal)
- Echocardiography, transthoracic (strain imaging)
- Heart failure, treatment (cardiac resynchronization therapy)
- Myocardial contraction (regional wall motion)

横浜市立大学医学部 内科学第二講座: 〒236-0004 横浜市金沢区福浦3-9

The Second Department of Internal Medicine, Yokohama City University School of Medicine, Yokohama

Address for correspondence: MATSUSHITA K, MD, The Second Department of Internal Medicine, Yokohama City University School of Medicine, Fukuura 3-9, Kanazawa-ku, Yokohama 236-0004

Manuscript received March 8, 2004; revised April 16, 2004; accepted April 16, 2004

## はじめに

両心室ペースング療法は重症心不全の治療に有効である。両心室ペースング療法は壁運動の非同期性 (dyssynchrony) を両心室ペースングで是正することにより、酸素消費量を上昇させずに効果を発揮し、運動耐容能の改善や quality of life の改善、生命予後の改善が報告されている<sup>1-4)</sup>。しかし、その際に左室リードの留置が困難な症例、あるいは高い閾値により永久ペースングの困難な症例が存在する。右室流出路でのスクリーインリード使用によるペースングの容認性や安全性についての報告があり<sup>5)</sup>、急性期効果として心拍出量が右室心尖部ペースングに比べて増加するとの報告もあるが<sup>6,7)</sup>、評価は定まっていない<sup>8)</sup>。また、慢性期効果は右室心尖部ペースングと比較して違いがなかったとの報告がある<sup>9)</sup>。右室2点同時ペースングの検討は、Pachonら<sup>10)</sup>の血行動態の改善をもたらしたという報告があり、我が国では症例報告<sup>11)</sup>が散見される程度である。また、その詳細な局所壁運動に対する影響の検討は少ない。

## 症 例

症 例 79歳, 男性

洞不全症候群により9年前にDDDペースメーカー植え込み術が施行された。3年前より心不全症状が出現し、2年前に他院で精査を受け、左室駆出率は53%、冠動脈は正常であり、内服加療されていた。以後、心不全を繰り返し4回の入院を要した。ペースメーカージェネレーターの交換が必要となったが、その際、心不全に対する両心室ペースング療法が検討され当院紹介となった。

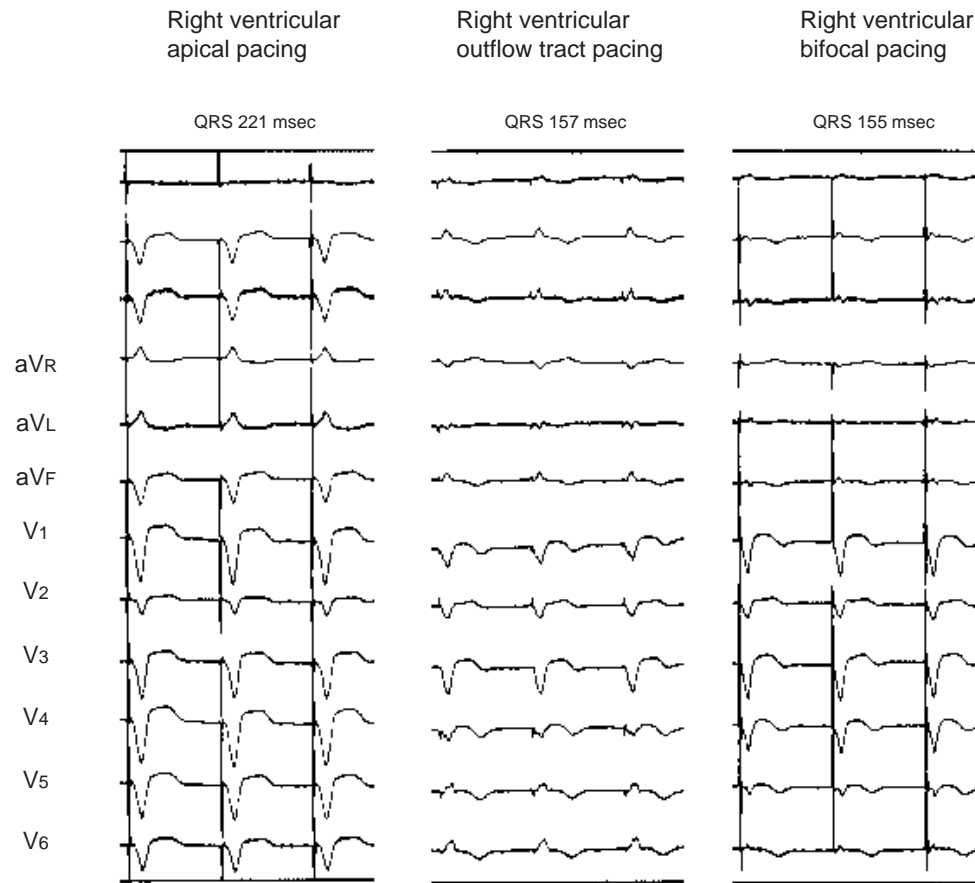
当院受診時の胸部X線写真上で心胸郭比が63.8%、心エコー図検査上で左室駆出率が23%、左室壁運動はび漫性に低下し、冠動脈も有意狭窄はなく、拡張型心筋症と診断された。術前の内服薬はジゴキシン0.125mg、マレイン酸エナラプリル5mg、スピロラクトン25mg、フロセミド60mg、トリクロルメチアジド2mg、デノパミン10mg、アスピリン・2アルミ酸81mg、アロプリノール100mgであった。手術時に冠静脈洞リード追加を試みたが、著明に拡張した右房の影響でリードを冠静脈洞内に留置できず断念した。次善の策として右室流出路にリードを留置して終刀と

した。

QRS幅は右室心尖部ペースング時に221msec、右室流出路ペースング時に157msec、2点同時ペースング時に155msecと短縮した(Fig. 1)。術前のNew York Heart Association (NYHA) 分類 度の心不全が 度に改善した。胸部X線写真上で心胸郭比が61.1%となり、脳性Na利尿ペプチド値は入院時の739pg/mlから退院時の482pg/mlへ低下した。左室駆出率は34.6%と上昇した。また、術後の内服薬はジゴキシン0.125mg、マレイン酸エナラプリル5mg、スピロラクトン50mg、フロセミド80mg、トリクロルメチアジド2mg、カルベジロール5mg、アスピリン・2アルミ酸81mg、アロプリノール200mgとなり、術前は血圧が低下し導入できなかった ブロッカーを開始することができた。

術後慢性期に心エコー図検査により以下の項目を検討した。記録はGeneral Electric製vivid7( GE Vingmed )を用いた。心尖部四腔断面像で組織ドップラー像を記録し、心室中隔を3分割、側壁を3分割し、各領域に長さ10mm、幅2mmの関心領域を置いた。関心領域は壁運動に伴いトラッキングを行った。ストレイン解析法により各部位のストレインおよび体表心電図QRSの立ち上がり、すなわち本症例の場合、ペースングスパイクから最大収縮までの所要時間(interval between Q-wave of surface electrocardiogram and peak strain: QPSI)を検討した。また、心室中隔、心室側壁、心臓全体でのQPSIの最大最小差を心室内収縮遅延(intraventricular contraction delay)とした。心室中隔、心室側壁での心室内収縮遅延は心室の縦方向の壁運動のばらつきを示し、心臓全体での心室内収縮遅延は左室非同期性を示すものとした。同時に左室流出路のバルスドップラー波形より1回拍出量を算出し、体表心電図QRSの立ち上がり、すなわち本症例の場合、ペースングスパイクから左室および右室流出路波形の立ち上がりまでの時間を測定し、その差を心室間収縮遅延(interventricular contraction delay)とした。計測はおのおの連続3心拍の平均とした。

ストレイン解析において右室心尖部ペースング時の壁運動をみると(Fig. 2-A)、収縮は中隔寄り心尖部より始まっているが(Fig. 2-A赤)、そこから一番遠いと考えられる側壁心基部寄りは収縮開始早期に引き延ばされている(同緑)。このことはペースング部位であ



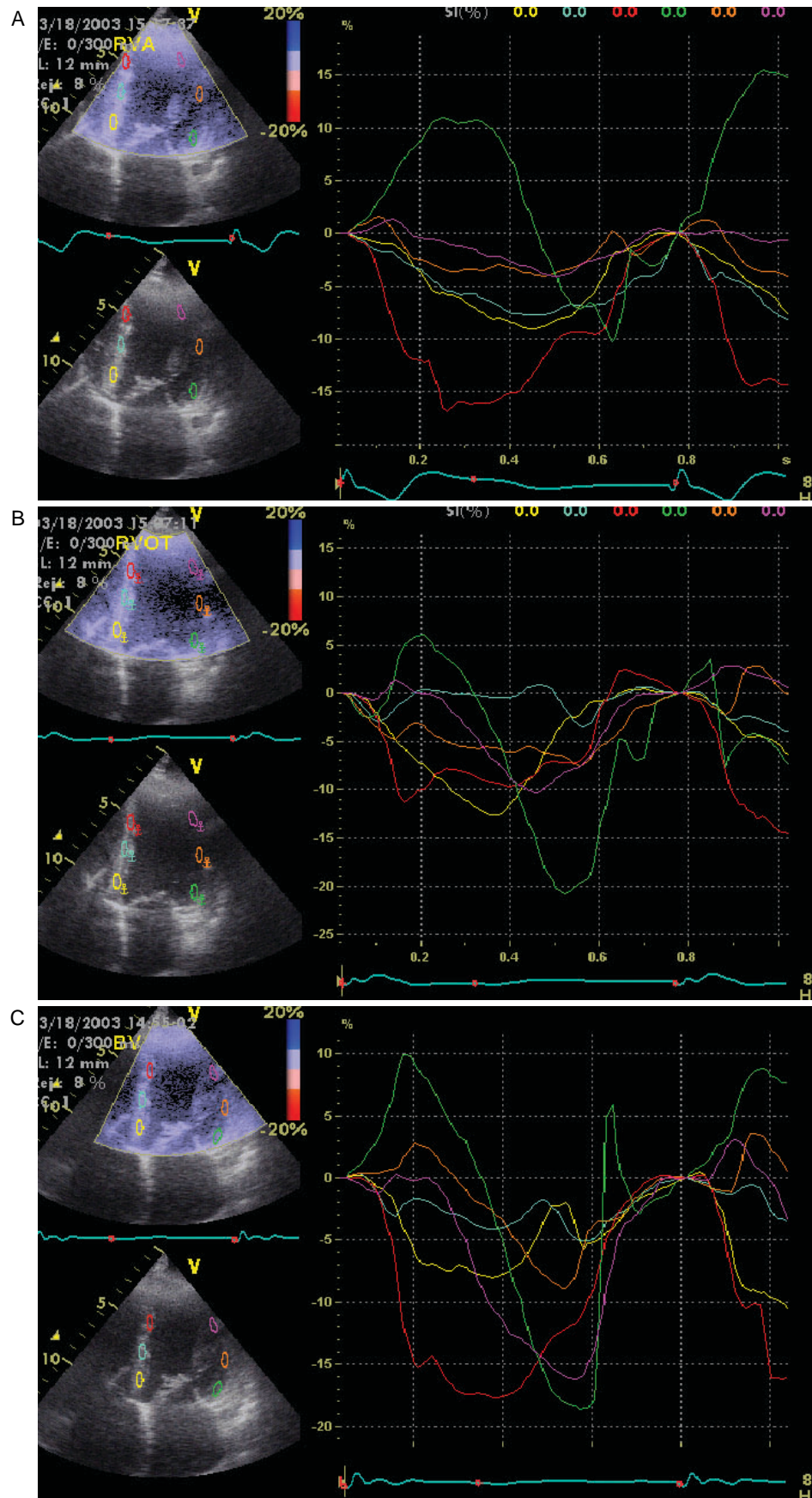
**Fig. 1** Conventional lead electrocardiograms during right ventricular apical pacing, right ventricular outflow, and right ventricular bifocal pacing

QRS width was shortened to 155 msec during bifocal pacing and 157 msec during right ventricular outflow pacing from 221 msec during right ventricular apical pacing.

る中隔寄り心尖部が収縮を開始した時点では、伝導遅延のため心筋全体には収縮が生じていないため、内圧の高まりによってペース部位から遠位である側壁心基部寄りが引き延ばされたと考えられた。また、中隔および側壁の基部寄りのほうは最大収縮までの時間が遅く、収縮の程度も少ない(同黄, 青, 緑および橙)。つぎに右室流出路ペース時の壁運動をみると(Fig. 2-B), 中隔基部寄りの収縮のピークが早まっているのと(Fig. 2-B黄), 側壁基部寄りの収縮が、いったん引き延ばされるものの、その後収縮に転じているのがわかる(同緑)。しかし、中隔の心尖部の収縮が失われてきている(同赤)。2点同時ペース時は右室心尖部ペース時と右室流出路ペース時の両者の特徴を備えていることがわかる(Fig. 2-C)。

各点の最大収縮までの時間の計測とストレインを

Table 1およびTable 2に示す。右室心尖部ペース時と右室流出路ペース時を比べると、中隔の心室内収縮遅延がかなり改善しているが、側壁はまだ110 msecほど心室内収縮遅延が残存し、2点同時ペース時には中隔および側壁のそれぞれの最大収縮までの心室内収縮遅延が改善しているのがわかる。しかし、中隔全体のQPSIの平均( $316 \pm 20$  msec)と側壁全体のQPSIの平均( $503 \pm 17$  msec)には約190 msecの収縮のタイミングのずれが残存し、心臓全体での心室内収縮遅延も残存していた(Table 2)。1回拍出量は右室心尖部ペース時の $61.7 \pm 0.6$  mlから2点同時ペース時の $68.9 \pm 1.2$  mlに上昇した。心室間収縮遅延も2点同時ペース時が最も小さかった(Table 1)。



**Table 1** Measurements during right ventricular apical pacing, right ventricular outflow, and right ventricular bifocal pacing

	QRS width( msec )	Stroke volume( ml )	Interventricular delay( msec )
RVA	221	61.7 ± 0.6	93.4 ± 11.3
RVOT	157	67.6 ± 0.0	79.5 ± 2.0
BF	155	68.9 ± 1.2	78.2 ± 10.2

RVA = right ventricular apical pacing ; RVOT = right ventricular outflow tract pacing ; BF = bifocal pacing.

**Table 2** Assessment of regional wall motion during right ventricular apical pacing, right ventricular outflow, and right ventricular bifocal pacing

	Septal wall				Lateral wall				Whole heart
	Base	Middle	Apex	Mean ± SD	Base	Middle	Apex	Mean ± SD	
Strain( % )									
RVA	- 10.5	- 8.2	- 16.0	- 11.5 ± 0.3	- 10.1	- 5.5	- 5.5	- 7.0 ± 1.1	- 9.3 ± 0.9
RVOT	- 9.1	- 3.6	- 13.9	- 8.9 ± 1.3	- 19.6	- 7.4	- 10.4	- 12.5 ± 0.4	- 10.7 ± 0.5
BF	- 11.5	- 4.1	- 14.7	- 10.1 ± 1.2	- 15.7	- 4.6	- 16.9	- 12.4 ± 2.3	- 11.3 ± 1.0
Interval between Q-wave of surface ECG and peak strain( QPSI )( msec )									
RVA	403	373	276	351 ± 66	566	446	423	478 ± 77	415 ± 24
RVOT	346	343	376	355 ± 18	503	530	420	484 ± 57	420 ± 9
BF	330	326	293	316 ± 20	513	483	513	503 ± 17	410 ± 21
Intraventricular contraction delay( msec )									
RVA		127 ± 15				153 ± 6			290 ± 20
RVOT		43 ± 23				110 ± 10			197 ± 20
BF		43 ± 51				40 ± 26			230 ± 62

ECG = electrocardiogram. Other abbreviations as in Table 1.

## 考 察

今回我々は永久ペースング施行中の低心機能症例に、当初冠静脈洞にリード追加することで両心室ペースング療法を試みたが、リード留置困難により右室流出路と右室心尖部の2点同時ペースングを行った症例を経験した。経静脈的左室ペースングリード留置の成功率は93%であり、その原因としては冠静脈洞にア

クセスできない 静脈の遠位部にリードが到達しない、リードの留置が不安定、閾値が高い、横隔神経刺激などが挙げられる<sup>3)</sup>。そのような例に対しては、開胸あるいは胸腔鏡下で心外膜リードを留置するという方法も行われている。しかし、全身麻酔を含む手術侵襲にも問題があるし、心臓血管外科手術を行える病院は限られている。

今回我々は手術侵襲のことなどを考慮し2点同時

**Fig. 2** Strain analysis of the left ventricle during each pacing method

A: Right ventricular apical pacing. During right ventricular apical pacing, contraction of the lateral wall was so late that the lateral wall was stretched in the early phase of contraction. The peak strain was delayed in both basal sides of the lateral and septal walls.

B: Right ventricular outflow pacing. Contraction of the basal septal wall( yellow line )was earlier during right ventricular outflow pacing than during right ventricular apical pacing.

C: Right ventricular bifocal pacing. During right ventricular bifocal pacing, the peak strain in the septal wall( red, blue, yellow line )or lateral wall( purple, orange, green )was resynchronized. This fact indicates longitudinal dyssynchrony of the left ventricle was improved compared to right ventricular apical pacing and right ventricular outflow pacing.

ペースングを試みた。右室2点同時ペースングの検討は、Pachonら<sup>10)</sup>の血行動態の改善をもたらしたという少数例の報告があり、我が国では症例報告<sup>11)</sup>が散見される程度である。本症例でも心電図上のQRS幅の短縮、1回拍出量の上昇、左右心室間の収縮遅延の短縮、血漿脳性Na利尿ペプチドの低下、心不全症状の改善がみられた。

組織ドップラー法は心筋局所壁運動の評価が可能であり、心機能の定量的評価が可能とされているが、組織ドップラー法は心臓そのものの動きや周囲の心筋からの張力の影響を受ける。ストレイン解析法は心筋局所の収縮を示す新しい評価法で、理論上近接する心筋や心臓そのものの動きの影響を受けないため、組織ドップラー法より局所壁運動の評価には優れていると考えられる<sup>12)</sup>。局所壁運動の評価においては右室心尖部ペースング時と2点同時ペースング時を比べると、中隔および側壁のそれぞれの最大収縮までのばらつきが改善しているが、中隔と側壁の収縮のタイミングは改善していなかった。また、側壁のストレインが改善したことがわかった。我々の経験では通常の右室心尖部ペースングから両心室ペースングに変化した場合、

壁運動全体の最大収縮までの心室内収縮遅延が減少するが、中隔のストレインは両心室ペースング後で低下していた。これは両心室ペースングによって心室収縮の同期性が修正されると、左室の内圧も上昇するため、壁の収縮の程度自体は低下すると解釈された。

しかし、今回の2点同時ペースングにおいては、通常の両心室ペースング時の作用とは異なる機序で心不全を改善すると考えられた。心筋は約70%の線維が長軸方向に走行しているが<sup>13)</sup>、右室2点ペースングでは左室の中隔および側壁の長軸方向の心室内収縮遅延を改善することで、左室駆出率を高め心不全を改善する可能性が考えられた。両心室ペースングとの比較はできないが、今回のようなリード留置困難例においては、外科的なリード留置の前段階として施行してみる価値はあると考えられた。

## 結 語

右室2点同時ペースング療法は両心室ペースング療法の施行不能な症例の心不全を改善する可能性が考えられた。ストレイン解析法はペースング中の局所壁運動評価に有用であった。

## 要 約

症例は拡張型心筋症の79歳、男性。洞不全症候群によりDDDペースメーカー植え込み術後の心エコー図検査上で左室駆出率が23%であった。冠静脈洞にリード追加による両心室ペースング施行を試みたが、リード留置できず右室流出路にリードを留置した。QRS幅は右室心尖部ペースング時に221 msec、右室流出路ペースング時に157 msec、右室2点ペースング時に155 msecと短縮した。術前のNYHA分類 Ⅲ度の心不全がⅡ度に改善した。心尖部四腔断面像で心室中隔を3分割、側壁を3分割し、各領域に1 cmの関心領域を置き、ストレイン解析法により局所壁運動の評価を行った。右室2点ペースングは左室の中隔および側壁の長軸方向の収縮のばらつきを改善することで、左室駆出率を高め、心不全を改善すると考えられた。右室2点同時ペースング療法は両心室ペースング療法の施行不能な症例の心不全を改善する可能性が考えられた。ストレイン解析法はペースング中の局所壁運動評価に有用であった。

J Cardiol 2004 Aug; 44(2): 65 - 71

## 文 献

- 1) Gras D, Mabo P, Tang T, Luttikuis O, Chatoor R, Pedersen AK, Tscheliessnigg HH, Deharo JC, Puglisi A, Silvestre J, Kimber S, Ross H, Ravazzi A, Paul V, Skehan D: Multisite pacing as a supplemental treatment of congestive heart failure: Preliminary results of the Medtronic Inc. inSync Study pacing. Pacing Clin Electrophysiol 1998; 21:

2249 - 2255

- 2) Cazeau S, Leclercq C, Lavergne T, Walker S, Varma C, Linde C, Garrigue S, Kappenberger L, Haywood GA, Santini M, Bailleul C, Daubert JC, for the Multisite Stimulation in Cardiomyopathies (MUSTIC) Study Investigators: Effects of multisite biventricular pacing in patients with heart failure and intraventricular conduction delay. N Engl J Med 2001; 344: 873 - 880

- 3) Abraham WT, Fisher WG, Smith AL, Delurgio DB, Leon AR, Loh E, Kocovic DZ, Packer M, Clavell AL, Hayes DL, Ellestad M, Trupp RJ, Underwood J, Pickering F, Truex C, McAtee P, Messenger J, for the MIRACLE Study Group: Cardiac resynchronization in chronic heart failure: Multicenter InSync Randomized Clinical Evaluation. *N Engl J Med* 2002; **346**: 1845 - 1853
- 4) Bradley DJ, Bradley EA, Baughman KL, Berger RD, Calkins H, Goodman SN, Kass DA, Powe NR: Cardiac resynchronization and death from progressive heart failure: A meta-analysis of randomized controlled. *JAMA* 2003; **289**: 730 - 740
- 5) Barin ES, Jones SM, Ward DE, Camm AJ, Nathan AW: The right ventricular outflow tract as an alternative permanent pacing site: Long-term follow-up. *Pacing Clin Electrophysiol* 1991; **14**: 3 - 6
- 6) Guidici M, Thornburg GA, Buck DL, Coyne EP, Walton MC, Paul DL, Sutton J: Comparison of right ventricular outflow tract and apical lead permanent pacing on cardiac output. *Am J Cardiol* 1997; **79**: 209 - 212
- 7) de Cock CC, Meyer A, Kamp O, Visser CA: Hemodynamic benefits of right ventricular outflow tract pacing: Comparison with right ventricular apex pacing. *Pacing Clin Electrophysiol* 1998; **21**: 536 - 541
- 8) Buckingham TA, Candinas R, Schlapfer J, Aebischer N, Jeanrenaud X, Landolt J, Kappenberger L: Acute hemodynamic effects of atrioventricular pacing at differing sites in the right ventricle individually and simultaneously. *Pacing Clin Electrophysiol* 1997; **20**: 909 - 915
- 9) Victor F, Leclereq C, Mabo P, Pavin D, Deviller A, de Place C, Pezard P, Victor J, Daubert C: Optimal right ventricular pacing site in chronically implanted patients: A prospective randomized crossover comparison of apical and outflow tract pacing. *J Am Coll Cardiol* 1999; **33**: 311 - 316
- 10) Pachon JC, Pachon EL, Albornoz RN, Pachon JC, Kormann DS, Gimenes VM, Medeiros PT, Silva MA, Sousa JE, Paulista PP, Souza LC, Jatene AD: Ventricular endocardial right bifocal stimulation in the treatment of severe dilated cardiomyopathy heart failure with wide QRS. *Pacing Clin Electrophysiol* 2001; **24**: 1369 - 1376
- 11) Nakao M, Nogami A, Yaginuma K, Shiba Y, Sugiyasu A, Usui T, Yumoto K, Abe S, Tamaki T, Kato K: Right ventricular bifocal pacing for congestive heart failure due to dilated cardiomyopathy. *J Arrhythmia* 2003; **19**: 471 - 475
- 12) Edvardsen T, Skulstad H, Aakhus S, Urheim S, Ihlen H: Regional myocardial systolic function during acute myocardial ischemia assessed by strain Doppler echocardiography. *J Am Coll Cardiol* 2001; **37**: 726 - 730
- 13) Seeley RR, Stephens TD, Tate P: *in Anatomy & Physiology*, 6th Ed. McGraw-Hill Science/Engineering/Math, 2002; Chapter 2