

## 黄色ブドウ球菌による化膿性心膜炎・敗血症に続発した仮性左室瘤の1症例

## Pseudoaneurysm of the Left Ventricle Following Suppurative Pericarditis and Sepsis Due to *Staphylococcus aureus*: A Case Report

山火 秀明  
今中 和人  
田邊 大明  
阿部 馨子  
島村由起夫  
朝野 晴彦  
許 俊 鋭

Hideaki YAMABI, MD  
Kazuhito IMANAKA, MD  
Hiroaki TANABE, MD  
Keiko ABE, MD  
Yukio SHIMAMURA, MD  
Haruhiko ASANO, MD  
Shunei KYO, MD, FJCC

### Abstract

A 35-year-old diabetic man presented with a left ventricular aneurysm very close to the mitral valve annulus. He had been conservatively treated for suppurative pericarditis and sepsis due to *Staphylococcus aureus* during the previous 3 weeks. The left ventricular aneurysm rapidly enlarged (6 cm in diameter) and the patient underwent emergent surgery. Cardiopulmonary bypass and cardioplegic arrest were induced, and the left ventricular aneurysm orifice was closed with a double layer of autologous pericardium. Mitral valve function was not impaired. He has been doing well for 4 years. Surgery is indicated as soon as possible after the diagnosis of infective left ventricular aneurysm.

J Cardiol 2004 Sep; 44(3): 119-122

### Key Words

■Pericarditis      ■Infectious disease (*Staphylococcus aureus*)  
■Aneurysms (left ventricular pseudoaneurysm)      ■Cardiac surgery

### はじめに

化膿性心膜炎に続発した僧帽弁弁輪直下の仮性左室瘤の1例を経験した。手術を施行し良好な結果が得られたが、非常にまれな病態と考えられるので、若干の文献的考察を加えて報告する。

### 症 例

症 例 35歳, 男性  
主 訴: 発熱。  
現病歴: 持続する39℃以上の高熱を主訴に前医を受診した。膿性心腔液が貯留し、心腔液からメチシリン

感受性黄色ブドウ球菌が検出されたため、化膿性心膜炎と診断された。相前後して、敗血症によると思われる皮膚、中耳、肘関節、肺などの化膿症を続発したが、心腔ドレナージと抗生物質投与などで解熱し、炎症所見も改善傾向にあった。しかし、加療開始3週間後、心エコー図上、僧帽弁後尖の弁輪部直下の左室後壁に径2cmの左室瘤が出現し、さらに2週間後には6cmと急速に増大した。感染に関連した左室瘤が強く疑われ、手術目的に当院へ転入院してきた。

現症・血液検査所見: 前医受診時、体温39.2℃。血液検査で、白血球数 $15,600/\text{mm}^3$ 、C反応性蛋白12.1 mg/dl、空腹時血糖291 mg/dl、ヘモグロビンA<sub>1c</sub>

埼玉医科大学 心臓血管外科: 〒350-0495 埼玉県入間郡毛呂山町毛呂本郷38  
Department of Cardiovascular Surgery, Saitama Medical School, Saitama

Address for correspondence: IMANAKA K, MD, Department of Cardiovascular Surgery, Saitama Medical School, Morohongo 38, Moroyama-machi, Iruma-gun, Saitama 350-0495

Manuscript received March 18, 2004; revised May 7, 2004; accepted May 10, 2004

10.5%と、高度の炎症所見と未治療の糖尿病が判明したが、ほかに異常所見はなかった。当院入院時は解熱し、白血球数 $8,090/\text{mm}^3$ 、C反応性蛋白 $1.23\text{ mg/dl}$ と低下し、血糖管理も改善していた。

心電図所見： 度房室ブロック以外の異常所見はなし。

心エコー図所見( Fig. 1 ): 僧帽弁後尖の弁輪部直下の左室後壁に、径 $4\text{ mm}$ 大の左室との交通口を有する径 $5.2 \times 3.7\text{ cm}$ の左室瘤が認められた。 度の僧帽弁閉鎖不全および全周性の $3\text{ mm}$ 程度の心腔液貯留がみられたが、僧帽弁、交通口、瘤内などに疣贅を思わせる構造物はなかった。

左室造影所見( Fig. 2 ): 左室後壁に大きく突出する左室瘤が認められた。僧帽弁閉鎖不全および有意な冠動脈病変はなかった。

以上より、感染性の仮性左室瘤が強く疑われ、急速に増大しているため、準緊急的に手術を施行した。

手術( Fig. 3 ): 胸骨正中切開でアプローチした。心腔内の癒着は強固だったが、感染は肉眼的にはコントロールされていた。通常の体外循環下に大動脈を遮断した。心筋保護液を注入し、心停止下に右側左房を切開し、左室内腔から触知確認しながら左室瘤を切開した。瘤の内面は比較的きれいで、交通口は僧帽弁後尖直下にあり、径約 $6\text{ mm}$ であった。モノフィラメント縫合糸にプレジェットも自己心膜を用いて、二重にした自己心膜で交通口をパッチ閉鎖したのち、左室瘤壁を2層に縫合閉鎖した。僧帽弁閉鎖不全は変化なく、体外循環から容易に離脱した。最後に瘤壁内外の感染再燃の可能性を考慮し、有茎大網充填を行った。

病理組織学的所見： 左室瘤壁は高度な好中球の浸潤と線維化が認められたが、菌体はみられなかった。心筋組織は存在せず、炎症性の仮性心室瘤であることが組織学的にも裏づけられた。また、瘤壁の細菌培養は陰性であった。

術後の経過は良好で、術後18日目に紹介病院へ転院した。術後4年の現在、通常の社会生活を営んでいる。

## 考 察

仮性左室瘤はこれ自体まれな病態であるが、このうちの多くは心筋梗塞に続発するものである。そのほかの原因として外傷、僧帽弁置換などの心臓手術後、感

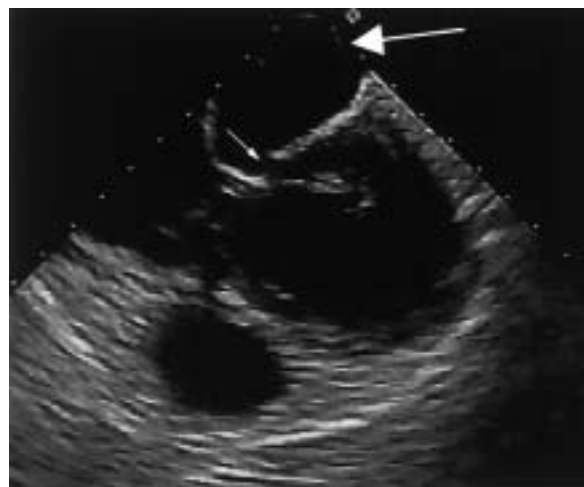


Fig. 1 Transesophageal echocardiogram showing a large ventricular aneurysm (large arrow) and the orifice of this aneurysm (small arrow) close to the mitral valve annulus

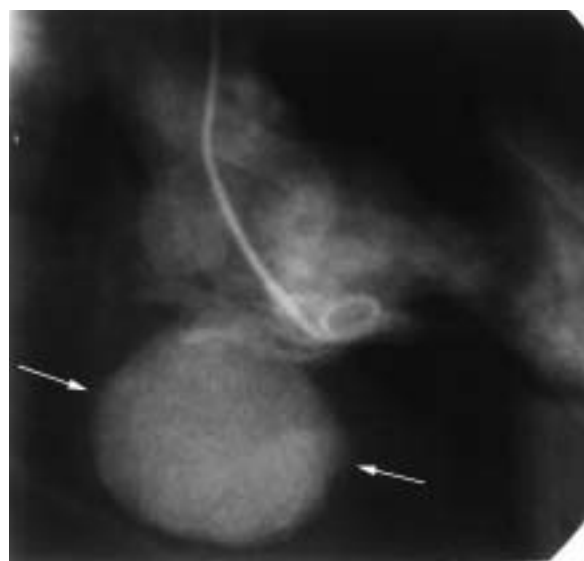

Fig. 2 Left ventriculogram showing a large and round ventricular aneurysm (arrows) in the posterior wall

染などが挙げられる<sup>1-3)</sup>。仮性瘤の形成される部位は、左室後壁、側壁、前壁などさまざまで、とくに好発部位はない。感染由来のものでは起炎菌は黄色ブドウ球菌が多く<sup>3-5)</sup>、本症例でも、起炎菌は黄色ブドウ球菌であった。

Francesら<sup>1)</sup>は、感染に起因する仮性左室瘤は感染性心内膜炎などを含めても全症例のわずか5.1%と報告しており、化膿性心膜炎に続発する例はさらにまれで

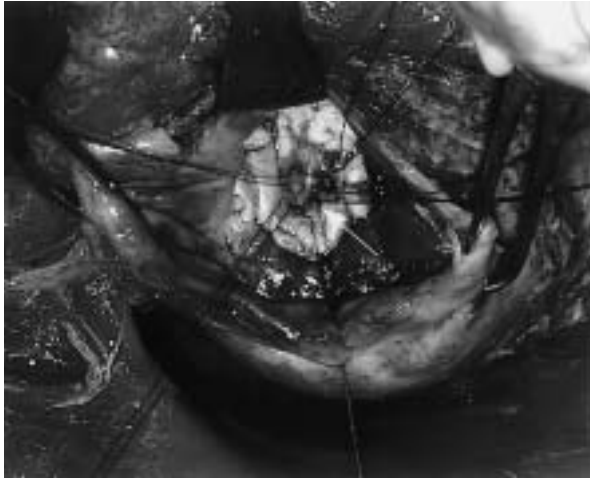


Fig. 3 Intraoperative photograph showing closure of the orifice of the aneurysm with autologous pericardium and monofilament sutures (arrow)

ある。感染から仮性左室瘤が形成される機序として、1) 血行性に細菌が播種し、左室心筋内膿瘍を形成・破綻、2) 細菌性冠動脈塞栓による心筋梗塞、3) 感染性心内膜炎が起り、心内膜・心筋組織へ波及などが考えられている。

本症例は経過上、また検査所見上、2)と3)は否定的で、敗血症から心筋内膿瘍が形成され、これが破綻し左室瘤を形成したと推測されるが、ほかにもともと小さな憩室があり、これに感染が及んだ可能性も考えられる。また、左室瘤が指摘される前に経皮的心臓穿刺や心臓ドレナージを行ったが、これらは心膜炎の感染極期に行われるがゆえに、脆弱化している心膜に微

小なキズができ、心筋内膿瘍へ進展した可能性なども挙げられる。

仮性左室瘤は放置すると30-45%の確率で心臓内へ破裂すると報告されており<sup>1)</sup>、本疾患は診断がつき次第、可及的早期に手術が必要で、パッチあるいは直接縫合により瘤口の閉鎖を行う。本症例のような部位の左室瘤では、冠動脈回旋枝の損傷や僧帽弁閉鎖不全の惹起に留意する必要がある。感染に起因する仮性左室瘤では、パッチ閉鎖する場合、人工物を避け、自己心膜やホモグラフトのパッチを用いること、さらに本質的には感染組織である瘤壁をできる限り切除することが望ましい<sup>4)</sup>。本症例では、感染が遺残している可能性を考え、パッチも縫合糸のプレジェットも自己心膜を使用した。瘤の閉鎖は活動期感染では望ましくないが、開放した場合、局所再発は心臓破裂に直結するため、閉鎖すべきか否か、一概に論ずることは難しい。さらに、局所の感染再燃と胸骨後面への感染波及の防止を目的に、有茎大網充填を行った。結果的に培養陰性だった本症例では、将来の心臓手術の可能性まで考慮すれば、その適応には議論の余地もあるが、活動性感染を強く疑う場合は必須の処置であろう。

## 結 語

黄色ブドウ球菌による化膿性心膜炎に続発した、僧帽弁弁輪直下に交通口を有する仮性左室瘤の症例に対し、入院後速やかに自己心膜を多用した交通口パッチ閉鎖、瘤切除縫縮、有茎大網充填を行い、良好な結果を得た。

## 要 約

症例は未治療の糖尿病を持つ35歳、男性。黄色ブドウ球菌による化膿性心膜炎・敗血症に対して加療開始3週間後、僧帽弁弁輪直下に左室瘤が出現し、急速に径6cmまで増大した。体外循環・心停止下に、二重にした自己心膜パッチで左室瘤入口部を閉鎖し、瘤壁は極力切除して縫合閉鎖した。僧帽弁機能への悪影響はなく、術後経過良好で4年後の現在も健在である。本症例のような感染由来を疑う左室瘤は、診断がつき次第、手術を考慮するべきである。

J Cardiol 2004 Sep; 44(3): 119-122

文 献

- 1) Frances C, Romero A, Grady D: Left ventricular pseudoaneurysm. *J Am Coll Cardiol* 1998; **32**: 557 - 561
- 2) Lioulas AG, Kokotsakis JN, Skouteli EAT, Boulafendis DG: Posterior non-ischemic left ventricular aneurysm: Report of 2 surgical cases. *J Cardiovasc Surg(Torino)* 2002; **43**: 833 - 836
- 3) Ortu P, Mestres CA, Miro JM, Pomar JL: Staphylococcal postoperative subannular left ventricular false aneurysm. *Eur J Cardiothorac Surg* 2003; **23**: 244 - 245
- 4) Ryomoto M, Yao H, Mukai S, Yamamura M, Tanaka H, Nakagawa T, Inai Y, Yoshioka Y, Kaji M, Miyamoto T: Surgical treatment for left ventricular false aneurysm caused by infective endocarditis: Report of a case. *Kyobu Geka* 2003; **56**: 1059 - 1061( in Jpn with Eng abstr )
- 5) de Boer HD, Elzenga NJ, de Boer WJ, Meuzelaar JJ: Pseudoaneurysm of the left ventricle after isolated pericarditis and Staphylococcus aureus septicemia. *Eur J Cardiothorac Surg* 1999; **15**: 97 - 99