

遅発性ステント内血栓性閉塞を繰り返した若年女性の1例

Young Woman With Repeated Late Stent Thrombosis: A Case Report

北爪 里佳*
安賀 裕二
林 紀行
武田 義弘
中川 靖彦
野嶋 祐兵
角 辻 暁
永井 義幸

Rika KITAZUME, MD*
Yuji YASUGA, MD
Noriyuki HAYASHI, MD
Yoshihiro TAKEDA, MD
Yasuhiko NAKAGAWA, MD
Yuhei NOJIMA, MD
Satoru SUMITSUJI, MD
Yoshiyuki NAGAI, MD

Abstract

A 34-year-old woman with hypertension, obesity, and history of smoking presented with unstable angina and severe stenosis of the proximal left anterior descending artery. Percutaneous coronary intervention was performed with stent implantation resulting in adequate expansion. She was treated with aspirin and ticlopidine for 1 month, then only aspirin for 1 month. One year after stenting, she presented with acute myocardial infarction and total occlusion at the stent. Balloon angioplasty was performed. She took ticlopidine and aspirin for 9 months. Two months later, she presented with acute myocardial infarction with re-occlusion at the stent. Blood examination showed no manifest collagen disease or thrombophilia. This case of repeated late stent thrombosis occurred in a young woman not treated by brachytherapy.

J Cardiol 2005 Jan; 45(1): 19-26

Key Words

■Thrombosis (late stent) ■Intravascular ultrasound/Doppler ■Platelet inhibitors
■Myocardial infarction, treatment

はじめに

アスピリン、チクロピジンの使用^{1,2)}、高圧バルーン拡張術³⁾によりステント内血栓性閉塞の頻度は著明に減少した。しかし、ステント内血栓性閉塞は急性心筋梗塞など致死の経過^{4,5)}をたどることが多く、今なお臨床上的大きな問題点である。

ステント内血栓性閉塞は発症時期で大きく以下の3群に分類される。すなわち、ステント埋め込み後24時間以内の急性閉塞、24時間以降30日以内の亜急性閉塞、30日以降の遅発性ステント内血栓性閉塞(late stent thrombosis: LST)に分類される⁶⁾。この中で冠動

脈内放射線治療施行例⁷⁾以外でのLSTの頻度はまれとされている⁸⁾。今回、我々は抗血小板薬の内服中止に伴いLSTを繰り返した若年女性の1例を経験したので報告する。

症 例

症 例 34歳, 女性

主 訴: 前胸部痛。

既往歴: 特記すべきことなし。

家族歴: 特記すべきことなし。

現病歴: 以前より健康診断で高血圧を指摘されていたが、受診していなかった。2001年1月頃より安静時

りんくう総合医療センター市立泉佐野病院心臓センター 循環器科: 〒509-0048 大阪府泉佐野市りんくう往来北2-23;
*(現)国立循環器病センター 心臓内科: 〒565-8565 大阪府吹田市藤白台5-7-1

Division of Cardiology, Heart Institute, Rinku General Medical Center, Osaka; *(present) Division of Cardiology, National Cardiovascular Center, Osaka

Address for correspondence: KITAZUME R, MD, Division of Cardiology, National Cardiovascular Center, Fujishirodai 5-7-1, Suita, Osaka 565-8565; E-mail: kitazume@hsp.ncvc.go.jp

Manuscript received April 6, 2004; revised July 13, 2004; accepted July 13, 2004

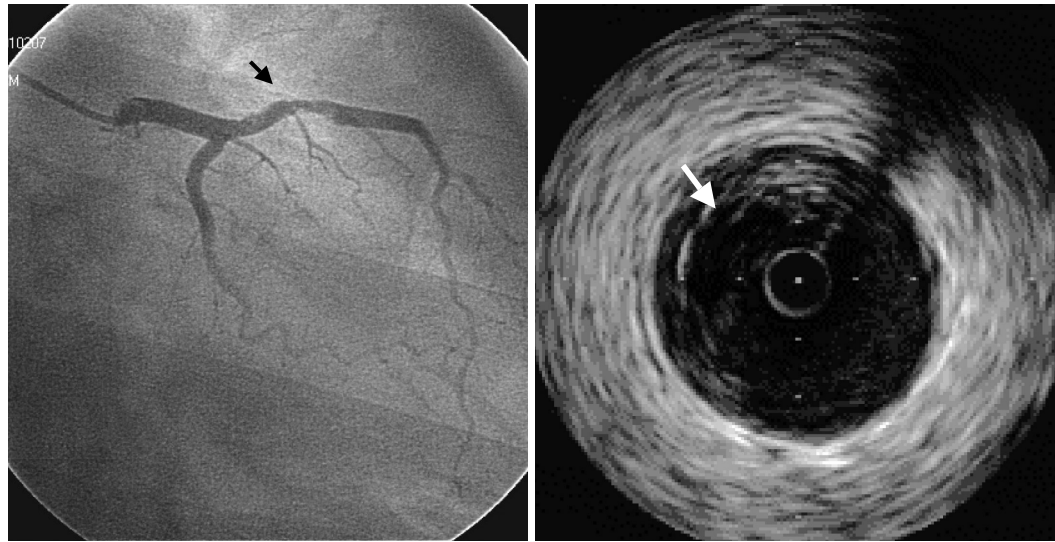


Fig. 1 Initial angiogram of the left coronary artery (February 7, 2001; left) and cross-sectional intravascular ultrasound image of the lesion (right)

Left: Moderate stenosis in the proximal left coronary artery was detected (arrow).

Right: Atherosclerotic plaque and mural thrombus (white arrow) was detected and adequate lumen area was confirmed.

に数分続く胸痛が出現したが、明らかな労作時の胸痛はなく放置していた。同年2月7日午後2時頃より同様の症状がたびたび出現し、午後6時に当院を受診した。血液検査、心電図上で明らかな異常は認められず、不安定狭心症の疑いにより午後7時に緊急入院となった。

入院時現症：身長158cm，体重70kg，body mass index 28.0kg/m²と肥満が認められたが，心音，呼吸音，その他の異常は認められなかった。

入院当日に冠動脈造影検査を施行した。

冠動脈造影検査および血管内エコー所見：初回冠動脈造影検査所見では左前下行枝の近位部の狭窄病変は造影上50-75%程度の中等度狭窄であった (Fig. 1 - 左)。血管内エコー法では一部周囲と比較して低エコー輝度で血栓と考えられる部位を伴った粥腫が認められたが，内腔は十分保たれていた (Fig. 1 - 右)。

1日当たりヘパリン17,000U持続静脈内投与，アスピリン81mg，パナルジン200mg内服を開始した。ヘパリン投与中止後も胸痛が認められないため，Ca拮抗薬などは投与せず，第13病院日に軽快退院となった。1ヵ月後に冠動脈造影検査を予定としていたが，退院1週間後より自己判断により通院，内服を中止した。

しかし，前回冠動脈造影の約2ヵ月後より安静時胸痛が再発し，自己判断により内服を再開したが，頻度，持続時間などの改善が認められなかった。前回冠動脈造影の約1ヵ月後の同年4月21日の早朝より前胸部痛が断続的に頻回に出現するため，同日15時に当院を受診した。血液検査，心電図上で明らかな異常は認められず，不安定狭心症を疑い緊急入院となった。1日当たりヘパリン12,000U静脈内投与，アスピリン100mg，パナルジン200mg内服を開始し，第3病院日の4月23日に待機的に冠動脈造影を施行した。

冠動脈造影検査および経皮的カテーテル治療所見：左前下行枝の近位部に造影遅延を伴う高度狭窄が認められた (Fig. 2 - 左)。同部位にステント (NIR 4.0 × 8mm) を埋め込み，冠動脈造影 (Fig. 2 - 中) および血管内エコー法 (Fig. 2 - 右) とともにステントの良好な拡張を認め，手技を終了した。

以後の経過に問題なく翌日退院となり，1日当たりアスピリン100mg，チクロピジン200mgを1ヵ月間内服し，以後アスピリンのみの内服を継続していたが，経皮的カテーテル治療2ヵ月目以降，通院，服薬を自己判断で中断した。ところが前回経皮的カテーテル治療の約6ヵ月後の10月23日，安静時に突然強い前胸部痛が再出現し，当科を救急受診した。心電図上

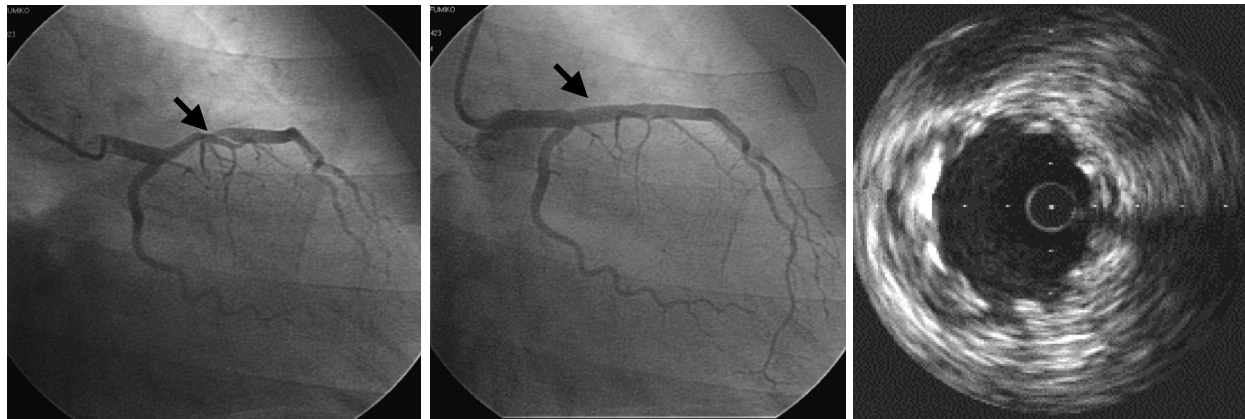


Fig. 2 Angiograms of the left coronary artery before (left) and after (middle) stenting (June 21, 2001) and cross-sectional intravascular ultrasound image (right) of the lesion after initial percutaneous coronary intervention

Left: Severe stenosis was present in the proximal left coronary artery (arrow).
Middle: Adequate dilation was achieved with a 4.0 × 8 mm NIR sten (arrow).
Right: The lesion was adequately expanded after stenting.

4誘導でST上昇が認められ、急性心筋梗塞と診断し緊急入院となった。

入院時血液生化学検査所見：白血球数，乳酸脱水素酵素，C反応性蛋白の上昇が認められたが，クレアチンキナーゼ，クレアチンキナーゼMB分画の上昇は認められなかった(Table 1)。

入院時心電図所見：1 - 4誘導でST上昇が認められた。

入院時経胸壁心エコー図所見：左室前壁の壁運動は軽度の低下が認められたが，壁厚は保たれており，その他の部位の左室収縮能は良好であった。

同日，緊急冠動脈造影を施行した。

緊急冠動脈造影および経皮的カテーテル治療所見：前回留置した左前下行枝近位部のステントの近位端での完全閉塞が認められた。血栓吸引後の血管内エコー所見では，新生内膜の形成不良の有無などは多量の血栓のため明らかでなかったが，ステント拡張不全や，ステント近傍でのプラーク破綻像などは認められなかった(Fig. 3)。その後，セミコンプライアンスバルーン(3.5 × 20 mm)を用いて経皮的カテーテル治療を施行した。14気圧まで加圧し，最終的に冠動脈造影，血管内エコー法によっても良好な拡張を確認し，手技を終了した(Fig. 4)。また，ステントは小さな対角枝と中隔枝をまたいで留置していたが，分枝をまたぐステントストラットの血管壁からの遊離もなかった

Table 1 Laboratory data(1)

| | | | |
|-----|----------------------------------|-------|-----------|
| WBC | 13,100/ μ l | AST | 26 IU/l |
| RBC | 431 × 10 ⁴ / μ l | ALT | 27 IU/l |
| Hb | 14.0 g/dl | LDH | 500 IU/l |
| Plt | 22.4 × 10 ⁴ / μ l | CK | 69 IU/l |
| BUN | 14 mg/dl | CK-MB | 8 IU/l |
| Cr | 0.4 mg/dl | BS | 128 mg/dl |
| | | CRP | 0.5 mg/dl |

WBC = white blood cell count; RBC = red blood cell count; Hb = hemoglobin; Plt = platelet count; BUN = blood urea nitrogen; Cr = creatinine; AST = asparatate amino transferase; ALT = alanine aminotransferase; LDH = lactate dehydrogenase; CK = creatine kinase; BS = blood sugar; CRP = C-reactive protein.

(Fig. 4)。

以後，アスピリン，チクロピジンを開き大きな合併症もなく，第16病院日に軽快退院となった。その1ヵ月後よりチクロピジンは中止し，アスピリンのみの内服を継続した。

急性心筋梗塞後，約6ヵ月後の2003年5月7日に慢性期冠動脈造影を施行した。

慢性期冠動脈造影所見：ステント埋め込み部位の良好な開存が確認された(Fig. 5)。

しかし，その後再度通院，服薬を自己判断により中断したところ，その約2ヵ月後の7月27日に再度強い前胸部痛が再発した。当院を緊急受診し急性前壁心筋梗塞との診断のもと緊急入院となり，同日，再度緊急

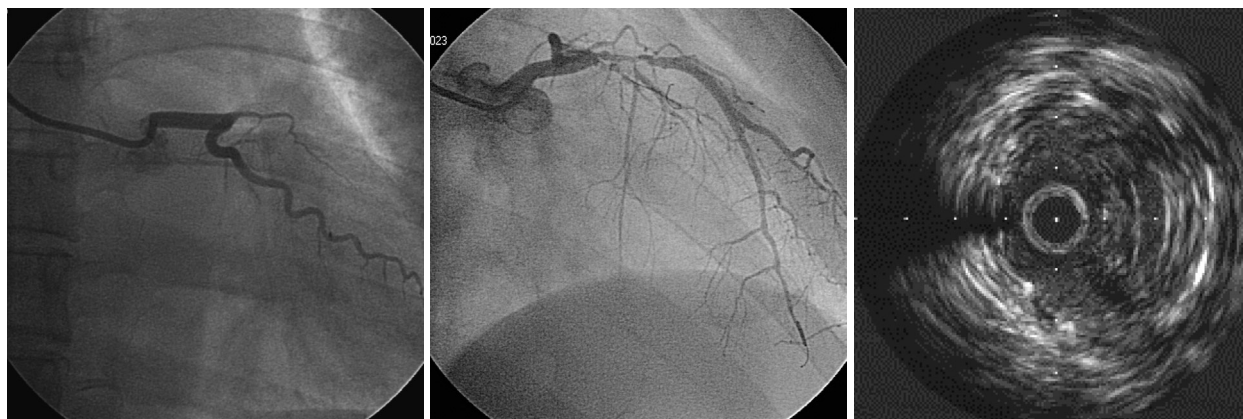


Fig. 3 Angiograms and intravascular ultrasound image after the initial late thrombotic episode

Left: Angiogram revealing total occlusion at the proximal edge of the NIR stent.

Middle: Angiogram immediately after the aspiration thrombectomy showing the left anterior descending artery recanalized with Thrombolysis in Myocardial Infarction grade 2 flow.

Right: Cross-sectional intravascular ultrasound image immediately after the thrombectomy showing a large low-echoic mass suspected to be thrombus and no clear deficiency of the neointimal proliferation.

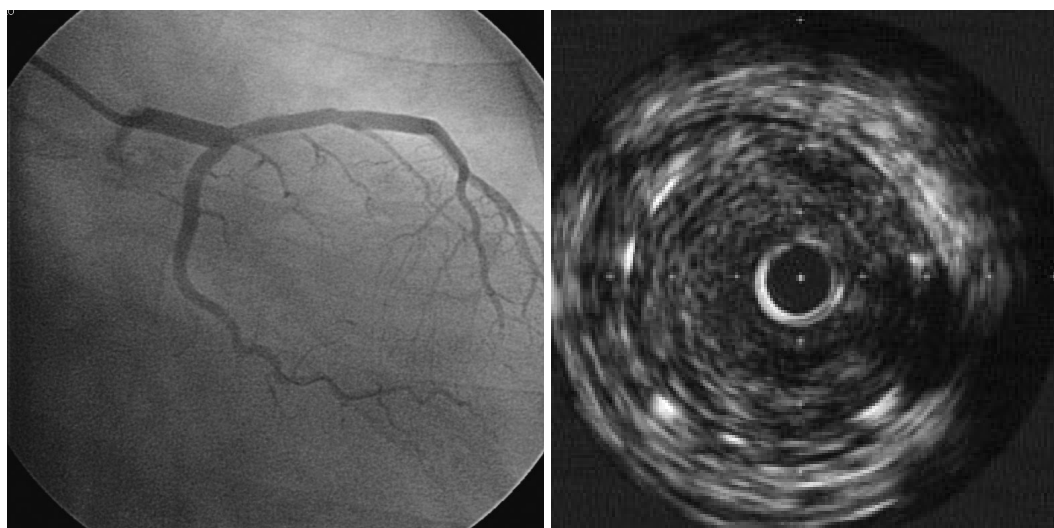


Fig. 4 Final angiogram and intravascular ultrasound image after the initial late thrombotic episode

Left: Angiogram after additional balloon angioplasty showing the lesion adequately dilated with a small amount of thrombus.

Right: Intravascular ultrasound image revealing that the NIR stent was widely dilated after aspiration thrombectomy and balloon angioplasty.

冠動脈造影を施行した。

緊急冠動脈造影所見: 左前下行枝はステントのほぼ中央部での完全閉塞が認められた。血栓吸引後, セミコンプライアンスバルーン(4.0 × 20 mm)を用いて経皮的カテーテル治療を施行した。最終的に16気圧まで加圧し, 冠動脈造影および血管内エコー法上, 良好な拡張を得て手技を終了した(Fig. 6)。

吸引組織の病理像: 吸引組織の病理像では, 血小板, フィブリンを含む混合血栓が認められた(Fig. 7)。

その後の経過: その後, アスピリン, チクロピジンを開くとともにワルファリンの内服を開始し, プロトロンビン時間国際正常化指数を2から2.5程度にコントロールし, 第16病院日に軽快退院となった。

初回の不安定狭心症発症時および急性心筋梗塞の発

症は月の下旬に集中しているが、性周期とは明らかな関連は認められず、この間妊娠出産などもなかった。

ワルファリン非投与下での血液検査上、我々の検索範囲内では明らかな膠原病、血栓性素因は認められなかった。冠危険因子として糖尿病もなく、軽度の低高比重リポ蛋白血症が認められるのみであった(Table 2)。

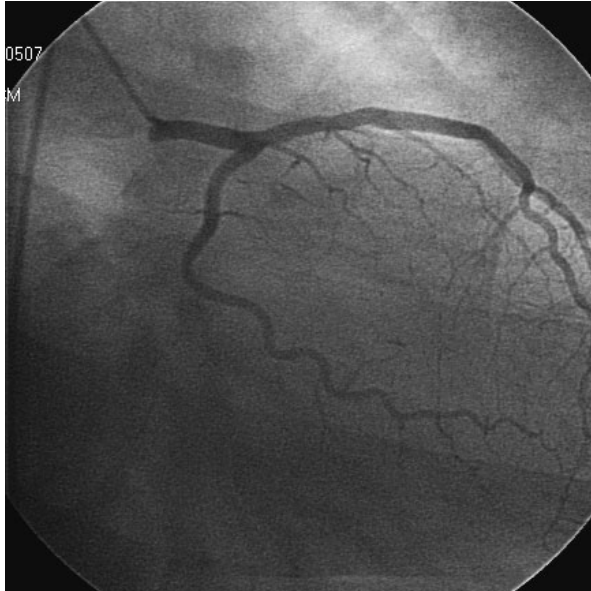


Fig. 5 Control angiogram(May 7, 2003)showing good blood flow in the left coronary artery 8 months after the initial thrombotic occlusion

考 察

冠動脈内ステント留置後、ステントストラットが新生内膜に覆われるにつれ、血栓形成傾向は減少する⁹⁾。このため血栓性合併症の好発するステント留置後2 - 4週間のチクロピジン内服が施行され、亜急性血栓性閉塞は著明に減少した^{1,2)}。

ステント留置後1ヵ月以上経った後の血栓性閉塞(LST)の頻度はまれであるが、ステント内再狭窄と異なり、ステント内血栓性閉塞が起こると急性心筋梗塞や死亡といった致命的な転帰を迎えることが多い^{4,5)}ため、临床上重要な問題である。

最近、Farbら¹⁰⁾が病理学的メカニズムについていくつかの機序を検討している。その中で彼らは以下の4つの機序を推察している。1) 大きな側枝入口部をまたいでステント(側枝の入口部の遊離したストラットの新生内膜形成不良が原因)、2) 血管内放射線治療(新生内膜形成不良)、3) ステントの前後端での不安定プラークの破綻(ステントに近接した部位でのプラーク破綻が隣接するステントに波及)、4) 高度の壊死性プラークへのステント埋め込みに伴うプラーク内容物の逸脱(大きなプラーク内容物の逸脱が認められる部位のステントには周辺部位から平滑筋細胞の遊走が少なく新生内膜の形成不良が起こる)と推察している。

本症例は、血管内放射線治療は未施行であり、初回

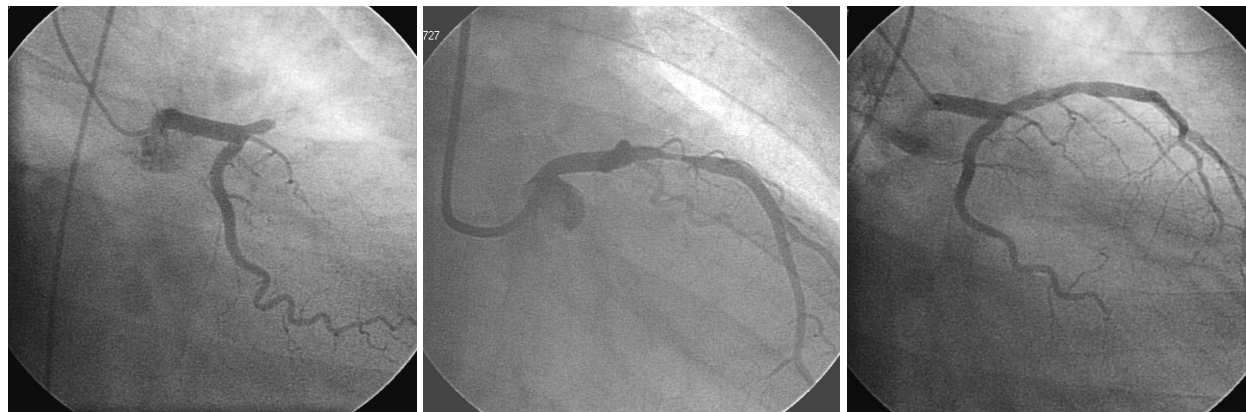


Fig. 6 Angiograms after the second thrombotic episode

Right: Re-occlusion at the mid body of the NIR stent.

Middle: Immediately after the aspiration thrombectomy, the left anterior descending artery was recanalized with Thrombolysis in Myocardial Infarction grade 2 flow.

Right: Additional balloon angioplasty resulted in adequate dilation of the lesion with a small amount of thrombus.

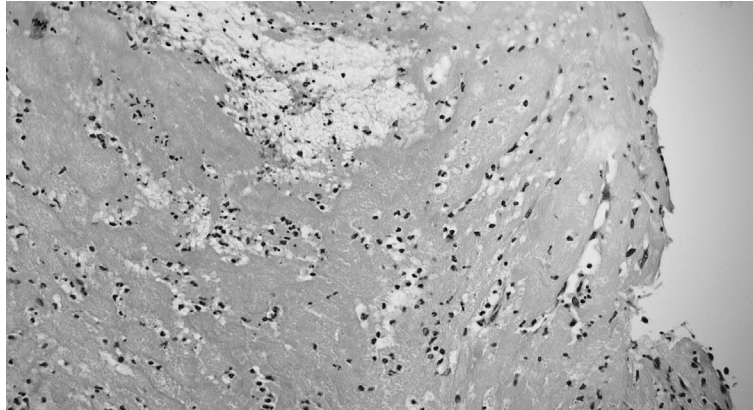


Fig. 7 Photomicrograph revealing that the aspirated tissue consisted of mixed thrombus (hematoxylin-eosin stain, $\times 200$)

Table 2 Laboratory data (2)

| | | | |
|--------------|------------------------|------------------------|-----------------|
| PT(INR) | 128%(0.90) | ANA | Negative |
| APTT | 32 sec | DNA-Ab | Negative |
| AT | 70(70 - 130)% | PR3-ANCA | < 10 EU |
| D-Dimer | < 0.6 $\mu\text{g/ml}$ | MPO-ANCA | < 10 EU |
| PC, activity | 142(64 - 146)% | ACL/ α_2 GPI-Ab | ≤ 1.2 U/ml |
| PC, antigen | 132(70 - 150)% | TC | 160 mg/dl |
| PS, antigen | 89(65 - 135)% | TG | 128 mg/dl |
| | | HDL-C | 36 mg/dl |
| | | HbA _{1c} | 5.0% |

PT = prothrombin time; INR = international normalized ratio; APTT = activated partial thromboplastin time; AT = antithrombin; PC = protein C; PS = protein S; ANA = antinuclear antigen; PR3-ANCA = proteinase-3-anti-neutrophil cytoplasmic antibody; MPO = myeloperoxidase; ACL/ α_2 GPI-Ab = anti-cardiolipin/ α_2 glycoprotein 1 complex antibody; TC = total cholesterol; TG = triglyceride; HDL-C = high-density lipoprotein-cholesterol; HbA_{1c} = hemoglobin A_{1c}.

ステント留置時については、冠動脈造影、血管内エコー所見ともに大きな分枝をまたぐことによるストラットの遊離や、ステント内への明らかなブランク内容物の逸脱は認められなかった。

近年、放射線療法^{7,11,12}や化学療法¹³、パクリタキセル¹⁴およびシロリムス溶出性ステント^{15,16}による新生内膜の形成不良が原因と推察されるLSTが報告されている。本症例ではLST発症時には多量の血栓のため血管内エコー法上、血栓と新生内膜の鑑別が困難であり、新生内膜の形成の程度、欠損の有無については明確ではない。

患者自身の持つ素因や危険因子としては、喫煙、高血圧、肥満症、低高比重リポ蛋白質血症と冠危険因子を多数持つが、明らかな膠原病や血栓性素因は認められ

なかった。また、ステロイドやピルなど、新生内膜形成を阻害したり、血栓傾向を引き起こす薬物の内服も認められなかった。

本症例では通常通りアスピリンとチクロピジンの内服を2週間継続しているが、2度のLSTはアスピリン内服の中止後に発症している。このことよりアスピリン中止が引き金となって血栓性閉塞をきたした可能性がある。

しかし、日常臨床においてステント埋め込み後、慢性期に歯科治療、手術、その他のため抗血小板療法を一時的に中断することはよく経験する。しかし、抗血小板薬中止に伴うLST発症の報告は血管内放射線治療症例以外ではまれであり¹⁷、本症例においては、何らかの免疫学的機序、その他の特異性のため新生内膜の形成不良が基盤として存在し、この基盤の上に抗血小板薬の中止が引き金となりLSTを繰り返したと考えるのが妥当と思われる。近年、チクロピジンと比較してより副作用の少ないクロピドグレルの12カ月の長期投与が、通常の1ヵ月投与と比較して心血管事故を減少させることが報告されている¹⁸。我が国では残念ながら現時点ではクロピドグレルはいまだ認可されていないが、近い将来使用可能となることが予想され、この薬剤の長期投与がLSTの減少に役立つ可能性がある。

結 語

抗血小板薬の中断後、遅発性血栓性閉塞を繰り返した若年女性症例を経験した。本症例においては何らかの原因による新生内膜の形成不良が基盤として存在し、この基盤の上に抗血小板薬の中止が引き金となり

LSTを繰り返したと考えられるが、現時点においてその明確な発症機序は不明である。今後ステント埋め込

み後の新生内膜形成についてのさらなる検討が必要である。

要 約

症例は34歳，女性．危険因子は高血圧，肥満，喫煙，低高比重リポ蛋白血症．不安定狭心症により左前下行枝近位部にステントを留置し，冠動脈造影と血管内エコー法によりステントの良好な拡張を確認した．アスピリン，チクロピジンを1ヵ月間内服，その後，アスピリンのみを1ヵ月間内服後，自己判断で服薬を中断した．約1年後，急性心筋梗塞を発症した．造影によりステント近位端での完全閉塞が認められ，血管形成術を施行した．その後，アスピリン，チクロピジンを1ヵ月間内服，以後アスピリンを半年間内服して，慢性期血管造影により病変部位の良好な開存が確認された．その後，内服を中断した．その2ヵ月後に再度急性心筋梗塞を発症した．冠動脈造影検査によりステント中間部での完全閉塞が認められ，血管形成術を施行した．明らかな膠原病，その他の血栓性素因は認められなかった．血管内放射線療法施行例以外での遅発性ステント内血栓性閉塞の頻度はまれとされているが，これを繰り返した若年女性の1例を経験したので報告する．

J Cardiol 2005 Jan; 45(1): 19 - 26

文 献

- 1) Schomig A, Neumann FJ, Kastrati A, Schuhlen H, Blasini R, Hadamitzky M, Walter H, Zitzmann-Roth EM, Richardt G, Alt E, Schmitt C, Ulm K: A randomized comparison of antiplatelet and anticoagulant therapy after the placement of coronary-artery stents. *N Engl J Med* 1996; **334**: 1084 - 1089
- 2) Leon MB, Baim DS, Popma JJ, Gordon PC, Cutlip DE, Ho KK, Giambartolomei A, Diver DJ, Lasorda DM, Williams DO, Pocock SJ, Kuntz RE: A clinical trial comparing three antithrombotic-drug regimens after coronary-artery stenting: Stent Anticoagulation Restenosis Study Investigators. *N Engl J Med* 1998; **339**: 1665 - 1671
- 3) Colombo A, Hall P, Nakamura S, Almagor Y, Maiello L, Martini G, Gaglione A, Goldberg SL, Tobis JM: Intracoronary stenting without anticoagulation accomplished with intravascular ultrasound guidance. *Circulation* 1995; **91**: 1676 - 1688
- 4) Cutlip DE, Baim DS, Ho KK, Popma JJ, Lansky AJ, Cohen DJ, Carrozza JP Jr, Chauhan MS, Rodriguez O, Kuntz RE: Stent thrombosis in the modern era: A pooled analysis of multicenter coronary stent clinical trials. *Circulation* 2001; **103**: 1967 - 1971
- 5) Danenberg HD, Lotan C, Hasin Y, Gotsman MS, Rozenman Y: Acute myocardial infarction: A late complication of intracoronary stent placement. *Clin Cardiol* 2000; **23**: 376 - 378
- 6) Wang F, Stouffer GA, Waxman S, Uretsky BF: Late coronary stent thrombosis: Early vs late stent thrombosis in the stent era. *Catheter Cardiovasc Interv* 2002; **55**: 142 - 147
- 7) Costa MA, Sabat M, van der Giessen WJ, Kay IP, Cervinka P, Ligthart JM, Serrano P, Coen VL, Levendag PC, Serruys PW: Late coronary occlusion after intracoronary brachytherapy. *Circulation* 1999; **100**: 789 - 792
- 8) Leon MB, Teirstein PS, Moses JW, Tripuraneni P, Lansky AJ, Jani S, Wong SC, Fish D, Ellis S, Holmes DR, Kerieakes D, Kuntz RE: Localized intracoronary gamma-radiation therapy to inhibit the recurrence of restenosis after stenting. *N Engl J Med* 2001; **344**: 250 - 256
- 9) Grewe PH, Deneke T, Machraoui A, Barmeyer J, Muller KM: Acute and chronic tissue response to coronary stent implantation: Pathologic findings in human specimen. *J Am Coll Cardiol* 2000; **35**: 157 - 163
- 10) Farb A, Burke AP, Kolodgie FD, Virmani R: Pathological mechanisms of fatal late coronary stent thrombosis in humans. *Circulation* 2003; **108**: 1701 - 1706
- 11) Waksman R, Bhargava B, Leon MB: Late thrombosis following intracoronary brachytherapy. *Catheter Cardiovasc Interv* 2000; **49**: 344 - 347
- 12) Teirstein P, Reilly JP: Late stent thrombosis in brachytherapy: The role of long-term antiplatelet therapy. *J Invasive Cardiol* 2002; **14**: 109 - 114
- 13) Smith SC, Winters KJ, Lasala JM: Stent thrombosis in a patient receiving chemotherapy. *Cathet Cardiovasc Diagn* 1997; **40**: 383 - 386
- 14) Liistro F, Colombo A: Late acute thrombosis after paclitaxel eluting stent implantation. *Heart* 2001; **86**: 262 - 264
- 15) Virmani R, Guagliumi G, Farb A, Musumeci G, Grieco N, Motta T, Mihalcik L, Tespili M, Valsecchi O, Kolodgie FD: Localized hypersensitivity and late coronary thrombosis secondary to a sirolimus-eluting stent: Should we be cautious? *Circulation* 2004; **109**: 701 - 705
- 16) Kerner A, Gruberg L, Kapeliovich M, Grenadier E: Late stent thrombosis after implantation of a sirolimus-eluting stent. *Catheter Cardiovasc Interv* 2003; **60**: 505 - 508
- 17) Kalara VG, Ling FS: Late stent thrombosis without antecedent brachytherapy: Confirmation and treatment with rheolytic thrombectomy. *Catheter Cardiovasc Interv* 2001; **53**: 243 - 247
- 18) Steinhubl SR, Berger PB, Mann JT, Fry ET, DeLago A, Wilmer C, Topol EJ, CREDO Investigators: Clopidogrel

for the Reduction of Events During Observation: Early and sustained dual oral antiplatelet therapy following percuta-

neous coronary intervention: A randomized controlled trial. JAMA 2002; **288**: 2411 - 2420