

高血圧性肥大心における局所心筋収縮機能の評価：心筋ストレイン法を用いた検討

Assessment of Regional Myocardial Systolic Function in Hypertensive Left Ventricular Hypertrophy Using Harmonic Myocardial Strain Imaging

間中 麻紀
田中 信大
武井 康悦
黒羽根彩子
高沢 謙二
山科 章

Maki MANAKA, MD
Nobuhiro TANAKA, MD
Yasuyoshi TAKEI, MD
Saiko KUROHANE, MD
Kenji TAKAZAWA, MD, FJCC
Akira YAMASHINA, MD,

Abstract

Objectives. Regional myocardial systolic function in hypertensive left ventricular hypertrophy was assessed using the newly developed myocardial strain imaging.

Methods. This study included 17 patients with hypertensive left ventricular hypertrophy (LVH group) and 22 normal subjects (N group). The transmural location of the strain peak value (StPP), and the strain peak value (StPV) in the end-systolic phase were measured at the posterior wall by myocardial strain imaging. Left ventricular mass index was simultaneously measured in both groups.

Results. StPV was significantly lower in the LVH group than the N group (1.00 ± 0.36 vs 1.38 ± 0.42 , $p < 0.01$) and StPP was significantly moved to the epicardium side compared with the N group ($31 \pm 10\%$ vs $11 \pm 5\%$, $p < 0.0001$). StPV decreased and StPP increased with greater left ventricular mass index ($r = -0.61$, $p < 0.0001$; $r = 0.72$, $p < 0.0001$, respectively).

Conclusions. Myocardial systolic impairment in hypertensive left ventricular hypertrophy may occur from the endocardium side, and the impairment may progress with increased left ventricular hypertrophy.

J Cardiol 2005 Feb; 45(2): 53-60

Key Words

- Hypertension
- Hypertrophy
- Doppler ultrasound (tissue Doppler)
- Contractility (strain, strain gradient)

はじめに

心筋肥大の中で、日常の診療において最も多く遭遇するのは高血圧による心肥大である。後負荷増大による典型的な肥大様式は求心性肥大であるが、これは後負荷増大に対して収縮期壁応力を正常化し左室収縮機能を維持するための代償機構と考えられている¹⁾。しかし、過剰な負荷が慢性的に加わると、心筋の拡張機

能、そして収縮機能が障害される。この心機能不全に至る一連の経過は心筋リモデリングと呼ばれ、このリモデリングの進行を抑制し心筋を保護することが高血圧性肥大心の治療において重要と考えられる。そのため肥大心において心筋収縮機能障害がどの程度進行しているか把握することが重要となる。

組織ドップラー法を用いた心筋局所の機能評価が試みられているが、これらは心臓全体の運動の影響を受

東京医科大学 第二内科：〒160-0023 東京都新宿区西新宿6-7-1

The Second Department of Internal Medicine, Tokyo Medical University, Tokyo

Address for correspondence: MANAKA M, MD, The Second Department of Internal Medicine, Tokyo Medical University, Nishi-shinjuku 6-7-1, Shinjuku-ku, Tokyo 160-0023; E-mail: maki-m@cj8.so-net.ne.jp

Manuscript received October 18, 2004; revised December 21, 2004; accepted December 21, 2004

けるという限界がある^{2,3)}。近年、心臓全体の運動の影響を受けずに心筋局所の機能評価をすることが可能な心筋ストレインイメージング法が開発され^{4,5)}、正常心筋⁶⁾、肥大型心筋症⁷⁾、虚血性心疾患⁸⁻¹⁰⁾などのさまざまな心筋疾患における心筋ストレイン、心筋ストレイン勾配の報告がされている。そこで本研究では心筋ストレインイメージング法を用いることにより高血圧性肥大型心における収縮機能障害の程度を定量化し、心筋層内の障害部位についても検討した。

対象と方法

1. 対象

対象は経胸壁心エコー図法により左室後壁壁厚が12 mm以上を呈する高血圧性肥大型心群(肥大型心群)17例、および対照として心エコー図上で有意な所見を認めず、虚血その他の基礎心疾患のない健常群22例である。心エコー図上、壁運動異常、弁膜症を有する症例および心房細動例は除外した。肥大型心群では17例中14例がCa拮抗薬を、3例がアンジオテンシン変換酵素阻害薬を内服していた。なお、本研究に関しては、検査の趣旨を被検者全員に説明し承諾を得た。

2. 方法

経胸壁心エコー図法は、東芝製超音波装置 Aplio を使用し、左半側臥位にて傍胸骨左縁より左室短軸像を描出した。探触子はPST-30BTを使用し、中心周波数は3.6 MHzに設定した。本装置に搭載されているアプリケーションを使用し、拡張末期から収縮末期にかけて壁厚増加方向の心筋局所のストレイン(歪み)を組織ドップラーにより測定し、得られた局所のストレイン値を断層像上にカラー表示した。カラーは初期時相から局所領域が伸びた部位では暖色系、縮んだ位置では寒色系で表示した。心筋局所ストレインは微小距離離れた2点間の速度差を求め、それらを時間積分することで移動距離を測定し、さらにそれを空間微分し算出した。初期設定における微小距離離れた2点間の距離(derivative pitch)は3 mmとした。また、速度情報の角度補正はすべての収縮が左室内腔の中心へ向かうように補正した。カラー表示された断層像に乳頭筋レベル6時方向(後壁)に線状の関心領域を設定し(Fig. 1 - 左)、その部位の心筋ストレインのMモード像を描出した(Fig. 1 - 右)。横軸は時間、縦軸はストレイン値であ

り、心筋層内の局所のストレイン値(strain value: StV)の分布を表示した。これらのストレイン値の分布から両群の収縮末期における心筋ストレインの最大値、ストレインピーク値(strain peak value: StPV)を測定し、さらにStPVの壁厚に対する心内膜側からの割合、ストレインピーク位置(strain peak position: StPP)も百分率で表示した。また、肥大型心群においては健常群でのStPPの平均である心内膜側より11%の位置におけるストレイン値(11% StV)も測定した。さらに、心筋層を心内膜側から3層に層別してストレイン値を比較するために心内膜側から11%のストレイン値に加え、心外膜側として心内膜側から90%のストレイン値(90% StV)、中層として心内膜側から40%のストレイン値(40% StV)を測定した。

左室重量係数は、下記のDevereuxの式¹¹⁾を用いて左室心筋重量を求め体表面積で除した値を使用した。

$$\text{左室重量(g)} = 1.04[(\text{心室中隔壁厚} + \text{左室拡張末期直径} + \text{左室後壁壁厚})^3 - \text{左室拡張末期直径}^3] - 13.6$$

3. 統計解析

計測値はすべて平均±標準偏差で表記した。統計学的解析として2群間の比較には対応のないt検定を用い、相関は直線回帰分析を行った。すべての検定は $p < 0.05$ を有意差の判定とした。

結 果

1. 患者背景 (Table 1)

2群間の年齢、性比に有意差は認められなかった。収縮期血圧、拡張期血圧は肥大型心群で有意に高値であった(それぞれ $p < 0.005$)。

心エコー図測定値では、2群間において、左室拡張末期径、左室駆出率、E/A比に有意な差は認められなかったが、左室後壁壁厚、左室重量係数は肥大型心群で有意に高値であった(それぞれ $p < 0.001$)。また、減速時間は肥大型心群で有意に延長していた($p < 0.005$)。

なお、心電図上のストレインパターンは肥大型心群の59%に認められた。

2. ストレインピーク値 (Fig. 2)

StPPは健常群では心内膜側より $11 \pm 5\%$ の位置であったのに対し、肥大型心群では心内膜側より $31 \pm 10\%$ の位置であり、有意に心外膜側に移動していた

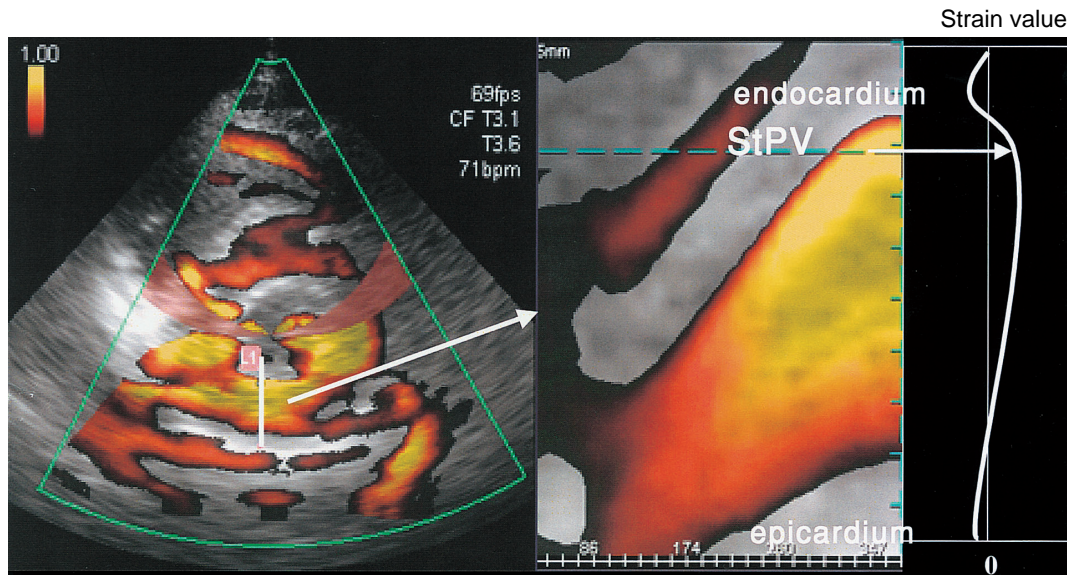


Fig. 1 Color-coded regional myocardial strain images, parasternal left ventricular short-axis view, in the end-systolic phase(*left*)and color M-mode strain images of the left ventricular posterior wall(*right*)

Left: Velocity data was angle-corrected by designating the center of the left ventricular cavity. Time-integration of the velocity data gave the displacement of the target myocardium toward the left ventricular center, which was used to correct for the target motion. Spatial differentiation of the displacement gave strain, which was color-coded on end-systolic parasternal left ventricular short-axis images(*red*: lengthening, *blue*: shortening)

Right: Color M-mode strain imaging was obtained from the parasternal short-axis imaging in the end-systolic phase. The strain peak value and the transmural location of the strain peak value were measured on the color M-mode strain images.

StPV = strain peak value.

Table 1 Patient characteristics

	LVH group (n = 17)	N group (n = 22)	p value
Age(yr)	52 ± 14	47 ± 13	NS
Male/female	14/3	11/11	NS
Systolic blood pressure(mmHg)	147 ± 17	128 ± 20	< 0.005
Diastolic blood pressure(mmHg)	87 ± 13	75 ± 11	< 0.005
Heart rate(beats/min)	69 ± 11	68 ± 13	NS
LVDd(mm)	48 ± 4	45 ± 4	NS
LVPWth(mm)	12 ± 1	9 ± 1	< 0.0001
Ejection fraction(%)	66 ± 6	68 ± 4	NS
E/A ratio	0.9 ± 0.2	1.2 ± 0.5	NS
Deceleration time(msec)	196 ± 24	172 ± 21	< 0.005
Left ventricular mass index(g/m ²)	132 ± 20	87 ± 21	< 0.0001
Strain pattern(by electrocardiography)	10/17(59%)	0/22(0%)	< 0.0001

Continuous values are mean ± SD.

LVH group = left ventricular hypertrophy group; N group = normal group; LVDd = left ventricular end-diastolic dimension; LVPWth = left ventricular posterior wall thickness; E/A ratio = peak E velocity to peak A velocity ratio.

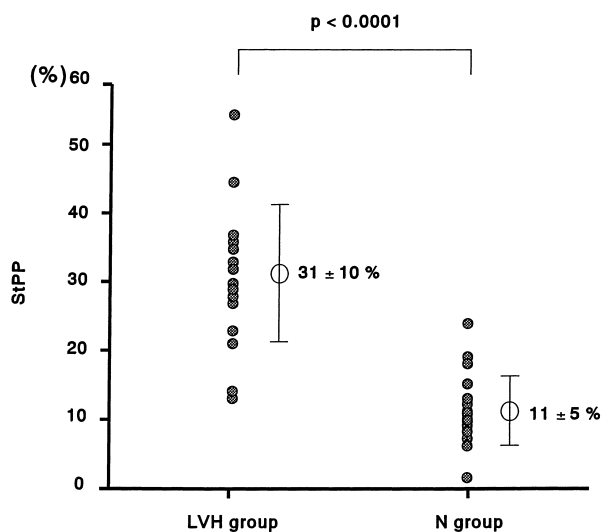


Fig. 2 Comparison of StPP in the N and LVH groups
StPP moved more to the epicardium side in the LVH group compared to the N group.
StPP = transmural location of the strain peak value.
Other abbreviations as in Table 1.

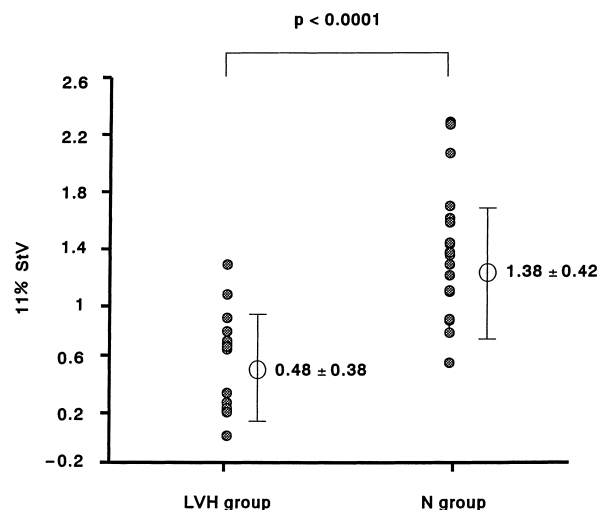


Fig. 4 Comparison of 11% StV in the N and LVH groups
11% StV was lower in the LVH group than in the N group.
11% StV = strain value of endocardium at 11% displacement. Other abbreviations as in Table 1.

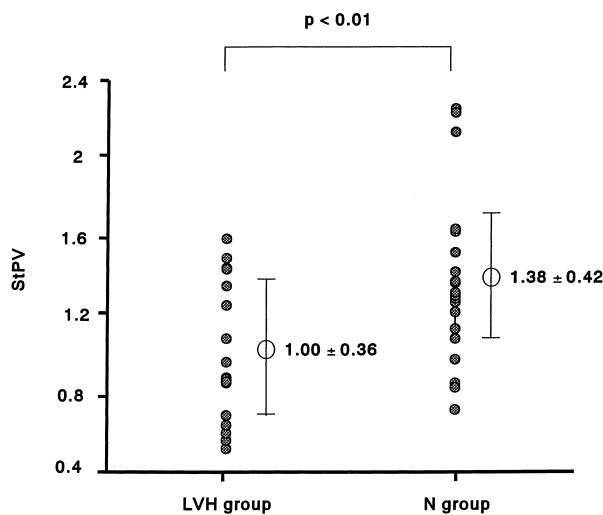


Fig. 3 Comparison of StPV in the N and LVH groups
StPV was lower in the LVH group than in the N group.
Abbreviations as in Fig. 1, Table 1.

($p < 0.0001$).

3. StPV (Figs. 3, 4)

StPVは肥大心群では健常群に比べて有意に低下していた(1.00 ± 0.36 vs 1.38 ± 0.42, $p < 0.01$). また, 健常群でのStPPの平均である11% StVもやはり有意に低下していた.

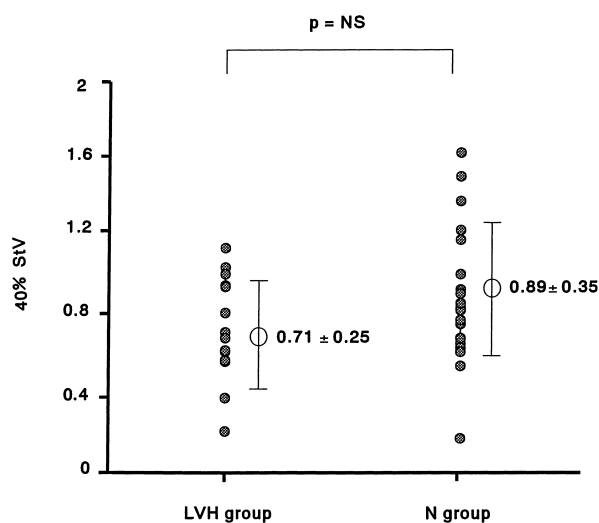


Fig. 5 Comparison of 40% StV in the N and LVH groups
There were no significant differences between the two groups.
40% StV = strain value of endocardium at 40% displacement. Other abbreviations as in Table 1.

4. 40% StV, 90% StV (Figs. 5, 6)

40% StVは肥大心群と健常群で有意差は認められなかった. また, 90% StVも両群間で有意差は認められなかった.

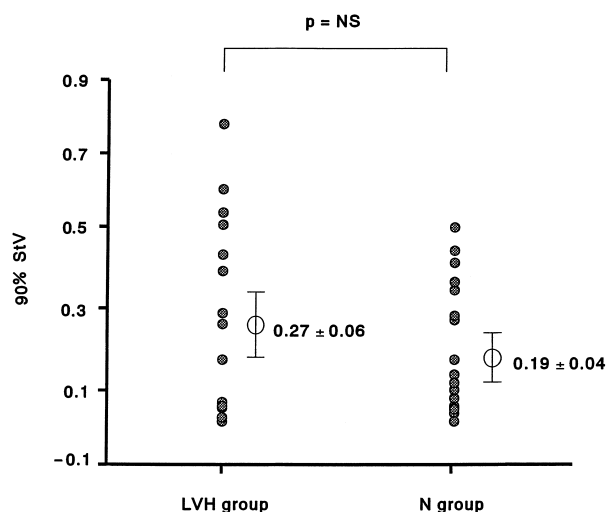


Fig. 6 Comparison of 90% StV in the N and LVH groups
 There were no significant differences between the two groups.
 90% StV = strain value of endocardium at 90% displacement. Other abbreviations as in Table 1.

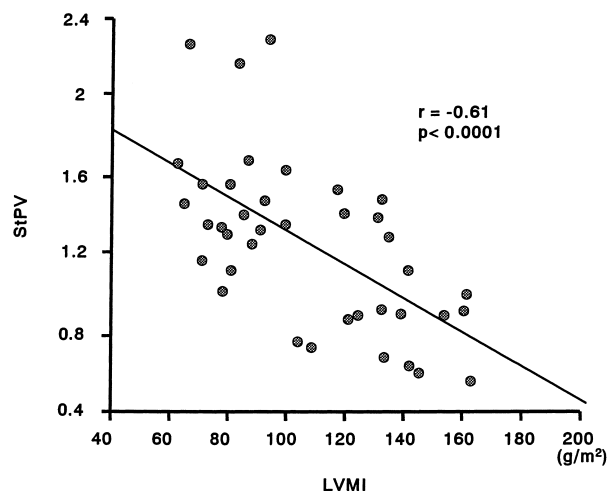


Fig. 8 Correlation between StPV and left ventricular mass index
 StPV was significantly correlated with left ventricular mass index.
 Abbreviations as in Figs. 1, 7.

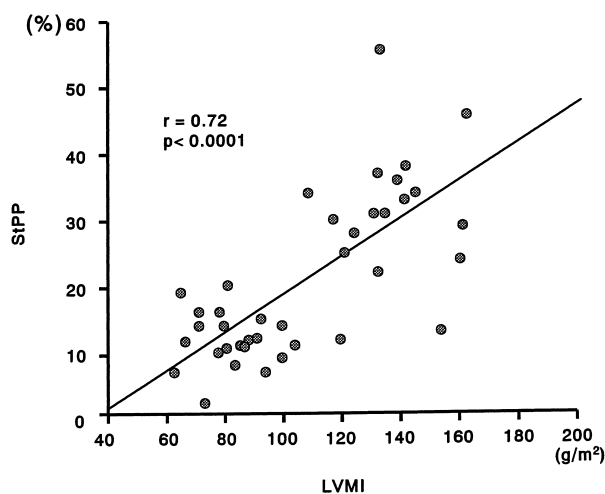


Fig. 7 Correlation between StPP and left ventricular mass index
 StPP was significantly correlated with left ventricular mass index.
 LVMI = left ventricular mass index. Other abbreviations as in Fig. 2.

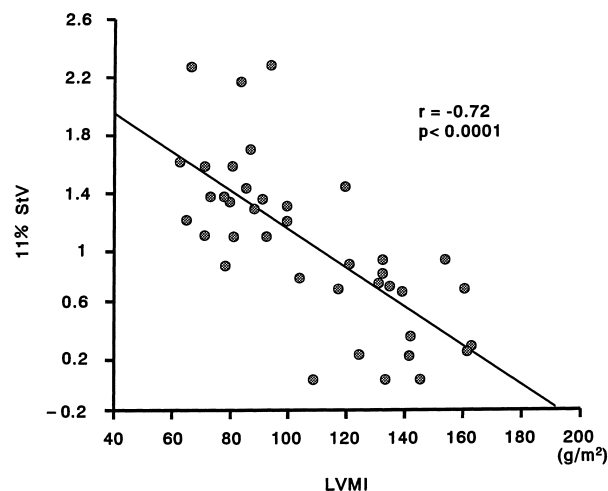


Fig. 9 Correlation between 11% StV and left ventricular mass index
 11% StV was significantly correlated with left ventricular mass index.
 Abbreviation as in Figs. 4, 7.

5. StPP, StPV, 11% StV と左室重量係数との関係 (Figs. 7-9)

StPPは、左室重量係数が増大するほど有意に心内膜側から心外膜側に移動し(正の相関関係, $r = 0.72$, $p < 0.0001$), StPVは左室重量係数が増大するほど有意に低下していた(負の相関関係, $r = -0.61$, $p <$

0.0001). また, 11% StVも左室重量係数が増大するほど有意に低下していた.

考 察

ストレインとは、物体に力を加えた際に生じる歪みであり、心筋ストレインは長さ x の心筋に力を加えたときに、その心筋が長さ dx だけ伸びたとすると dx/x

で表される¹²⁾。心エコー図法では、組織ドップラー法を用いて心筋層内のある微小距離 x 離れた2点の速度からこの値が算出される。磁気共鳴画像を用いて臨床的に心筋ストレインの評価が可能であるが^{13,14)}、心エコー図法は時間分解能、簡易性において磁気共鳴画像よりも優れており、費用も安価である。また、心エコー図法での心筋ストレインの妥当性はすでに動物実験において報告されている¹⁵⁾。そのため心エコー図法を用いた心筋ストレインの評価が注目されている。ヒト正常左室心筋における短軸方向のストレインは、心外膜層より中層、心内膜層にかけて段階的に増大し^{16,17)}、心内膜側の心筋ストレイン値は心外膜側のほぼ2倍であることが報告されている¹⁸⁾。このような心内膜側での大きな壁厚増加は血液駆出に有利に構築された心筋構造であると考えられている¹⁹⁾。この構造に変化が認められた場合、心筋収縮機能障害が引き起こされている可能性がある。高血圧における心肥大の末期には左室の収縮率が低下してくるが^{20,21)}、その過程における心筋収縮機能障害を収縮率で推測することは困難である。そこで本研究では心筋ストレインイメージング法を用いて高血圧性肥大心における心筋層内の収縮機能障害の発生している部位と程度を評価した。肥大心群では健常群と同様、心内膜側から心外膜側にかけて心筋ストレインの勾配を認めたが、健常群と比較し、StPVは低下しStPPは心内膜側から心外膜側に移動していた。また11% StVも肥大心群では低下していた。一方、90% StPV、40% StVとも両群間で有意差は認められなかった。これらの結果は高血圧性肥大心における心内膜側の心筋収縮機能障害の存在を示唆していると考えられた。高血圧性肥大心では心内膜側心筋での冠予備能の低下が生じており²²⁾、冠予備能の低下は心筋細胞壊死、線維化を引き起こすと考えられている²³⁾。また圧負荷による線維化は心内膜側でより多く認められるとの報告もあり²⁴⁾、今回の我々の観察した心内膜側の収縮機能障害と合致している。

今回の検討では左室重量係数が増加するにつれStPPは心内膜側から心外膜側に移動し、StPVも有意に低下した。このことから肥大心群にみられる心内膜側の収縮機能障害は肥大の程度に比例して障害されている可能性を示唆していると考えられた。

一次性に心筋肥大を生じる肥大型心筋症では錯綜配

列の影響で心筋ストレイン勾配が崩れ、心内膜側から心外膜側へなだらかなスロープは認められないとの報告がある⁸⁾。今回検討した高血圧性肥大心では、今までに報告されている肥大型心筋症の心筋ストレイン勾配と明らかに異なる様式を呈していた。肥大型心筋症と高血圧性肥大心は時に鑑別が困難なこともあり、心筋ストレインイメージング法を使用することで両者を鑑別できる可能性がある。今後、その他の二次性心筋症の鑑別においてもその応用が期待される²⁵⁾。

高血圧性肥大心は心血管疾患の独立した危険因子であり²⁶⁾、また心肥大の退縮効果が予後を改善しうると考えられている^{27,28)}。肥大の程度やそれに伴う心筋収縮機能障害の程度を定量評価することは肥大心の予後や治療効果などをみるうえで臨床的に重要である。心筋ストレインの変化は後負荷増大の心筋に及ぼす影響を反映していると考えられた。

本研究の限界

本研究では、ストレイン曲線作成における初期設定において微小距離離れた2点間の距離は3mmに設定した。2点間の距離を縮小すればより局所の測定が可能になるが、縮小するほどノイズは大きくなり鮮明な画像が得られにくくなる。今後、より小さな2点間の距離においても鮮明な画像が得られるよう技術開発が進めば、さらに局所の心筋ストレインが測定できるようになり、限局した部位における収縮機能障害の程度を評価できると考えられた。今回、健常群では心内膜より11%の位置においてストレインが最大値であったが、さらに詳細な局所の測定が可能となればその位置も変化する可能性もある。

今回、高血圧肥大心群は全例内服加療中であったが、使用薬剤の測定値に及ぼす影響は、内服期間が一定でないため検討はしなかった。しかし、使用薬剤によりどのような違いがあるのかを検討することは、臨床的に重要であり、今後、長期間の観察による検討も必要と思われた。

結 語

高血圧性肥大心における局所の心筋収縮機能障害は心内膜側から生じ、肥大の程度に比例してその障害の程度も増強する。

要 約

目的: 圧負荷による左室肥大心において局所の心筋収縮機能障害を心筋ストレインイメージング法を用いて検討した。

方法: 対象は, 高血圧性肥大心群(肥大心群)17例, 健常群22例である。心筋ストレインイメージング法を用いて左室短軸像乳頭筋レベル6時方向(後壁)における収縮末期での壁厚増加方向の心筋ストレインを算出し, ストレインピーク値(StPV), ストレインピーク位置(StPP)を測定した。また両群における左室重量係数も同時に測定した。

結果: StPVは肥大心群が 1.00 ± 0.36 , 健常群が 1.38 ± 0.42 と肥大心群で有意に低下していた($p < 0.01$)。StPPは心内膜側より肥大心群が $31 \pm 10\%$, 健常群が $11 \pm 5\%$ と肥大心群で有意に心内膜側から心外膜側に移動していた($p < 0.0001$)。左室重量係数とStPVの間には負の相関関係が認められ($r = -0.61, p < 0.0001$), 左室重量係数とStPPの間には正の相関関係が認められた($r = 0.72, p < 0.0001$)。

結論: 高血圧性肥大心における心筋収縮機能障害は心内膜側から生じ, 肥大の程度に比例してその障害の程度も増悪する。

J Cardiol 2005 Feb; 45(2): 53 - 60

文 献

- 1) Devereux RB, Roman MJ, Ganau A, de Simone G, Okin PM, Kligfield P: Cardiac and arterial hypertrophy and atherosclerosis in hypertension. *Hypertension* 1994; **23**: 802 - 809
- 2) Gorcsan J, Strum DP, Mandarino WA, Gulati VK, Pinsky MR: Quantitative assessment of alterations in regional left ventricular contractility with color-coded tissue Doppler echocardiography: Comparison with sonomicrometry and pressure-volume relations. *Circulation* 1997; **95**: 2423 - 2433
- 3) Derumeaux G, Ovize M, Loufoua J, Andre-Fouet X, Minaire Y, Cribier A, Letac B: Doppler tissue imaging quantitates regional wall motion during myocardial ischemia and reperfusion. *Circulation* 1998; **97**: 1970 - 1977
- 4) Heimdal A, Stoylen A, Torp H, Skjaerpe T: Real-time strain rate imaging of the left ventricle by ultrasound. *J Am Soc Echocardiogr* 1998; **11**: 1013 - 1019
- 5) Suterland GR, Kukulski T, Voight JU, D hooge J: Tissue Doppler echocardiography: Future developments. *Echocardiography* 1999; **16**: 509 - 520
- 6) Sun JP, Popovic ZB, Greenberg NL, Xu XF, Asher CR, Stewart WJ, Thomas JD: Noninvasive quantification of regional myocardial function using Doppler-derived velocity, displacement, strain rate, and strain in healthy volunteers: Effects of aging. *J Am Soc Echocardiogr* 2004; **17**: 132 - 138
- 7) Maruo T, Nakatani S, Kakuchi H, Kim J, Hashimura K, Kitakaze M: Loss of transmural myocardial strain gradient in hypertrophic cardiomyopathy assessed by a newly developed myocardial strain imaging system. *Circulation* 2002; **106**(Suppl): -642
- 8) Edvardsen T, Skulstad H, Aakhus S, Urheim S, Ihlen H: Regional myocardial systolic function during acute myocardial ischemia assessed by strain Doppler echocardiography. *J Am Coll Cardiol* 2001; **37**: 726 - 730
- 9) Nakatani S, Stugaard M, Hanatani A, Katsuki K, Kanzaki H, Yamagishi M, Kitakaza K, Miyatake K: Quantitative assessment of short axis wall motion using myocardial strain rate imaging. *Echocardiography* 2003; **20**: 145 - 149
- 10) Voigt JU, Exner B, Schmiedehausen K, Huchzermeyer C, Reulbach U, Nixdorff U, Platsch G, Kuwert T, Daniel WG, Flachskampf FA: Strain-rate imaging during dobutamine stress echocardiograph provides objective evidence of inducible ischemia. *Circulation* 2003; **107**: 2120 - 2126
- 11) Devereux RB, Alonso DR, Lutas EM, Gottlieb GJ, Campo E, Sachs I, Reichek N: Echocardiographic assessment of left ventricular hypertrophy: Comparison to necropsy findings. *Am J Cardiol* 1986; **57**: 450 - 458
- 12) Mirsky I, Parmley WW: Assessment of passive elastic stiffness for isolated heart muscle and intact heart. *Circ Res* 1973; **33**: 233 - 243
- 13) Rademakers FE, Rogers WJ, Guier WH, Hutchins GM, Siu CO, Weisfeldt ML, Weiss JL, Shapiro EP: Relation of regional cross-fiber shortening to wall thickening in the intact heart: Three-dimensional strain analysis by NMR tagging. *Circulation* 1994; **89**: 1174 - 1182
- 14) Azhari HJL, Weiss WJ, Rogers CO, Siu EA: Noninvasive quantification of principal strains in normal canine hearts using tagged MRI images in 3-D. *Am J Physiol Heart Circ Physiol* 1993; **264**: 205 - 216
- 15) Urheim S, Edvardsen T, Trop H, Angelsen B, Smiseth OA: Myocardial strain by Doppler echocardiography: Validation of a new method to quantify regional myocardial function. *Circulation* 2000; **102**: 1158 - 1164
- 16) Costa KD, Takayama Y, McCulloch AD, Covell JW: Laminar fiber architecture and three-dimensional systolic mechanics in canine ventricular myocardium. *Am J Physiol Heart Circ Physiol* 1999; **276**: 595 - 607
- 17) Takayama Y, Costa KD, Covell JW: Contribution of laminar myofiber architecture to load-dependent change in mechanics of LV myocardium. *Am J Physiol Heart Circ*

- Physiol 2002; **282**: 1510 - 1520
- 18) Kuwada Y, Takenaka K: Transmural heterogeneity of the left ventricular wall: Subendocardial layer and subepicardial layer. *J Cardiol* 2000; **35**: 205 - 218 (in Jpn with Eng abstr)
 - 19) LeGrice J, Takayama Y, Covell JW: Transverse shear along myocardial cleavage planes provides a mechanism for normal systolic wall thickening. *Circ Res* 1995; **77**: 182 - 193
 - 20) Bing OH, Matsushita S, Fanburug BL, Levine HJ: Mechanical properties of rat cardiac muscle during experimental hypertrophy. *Circ Res* 1971; **28**: 234 - 245
 - 21) Shimizu G, Hirota Y, Kita Y, Kawamura K, Saito T, Gaasch WH: Left ventricular midwall mechanics in systemic arterial hypertension: Myocardial function is depressed in pressure-overload hypertrophy. *Circulation* 1991; **83**: 1676 - 1684
 - 22) Hittinger L, Mirsky I, Shen YT, Patrick TA, Bishop SP, Vatner SF: Hemodynamic mechanisms responsible for reduced subendocardial coronary reserve in dogs with severe left ventricular hypertrophy. *Circulation* 1995; **92**: 978 - 986
 - 23) Vogt M, Strauer BE: Systolic ventricular dysfunction and heart failure due to coronary microangiopathy in hypertensive heart disease. *Am J Cardiol* 1995; **76**: 48D - 53D
 - 24) Hittinger L, Shannon RP, Bishop SP, Gelpi RJ, Vatner SF: Subendomyocardial exhaustion of blood flow reserve and increased fibrosis in conscious dogs with heart failure. *Circ Res* 1989; **65**: 971 - 980
 - 25) Oki T, Tanaka H, Yamada H, Tabata T, Oishi Y, Ishimoto T, Nagase N, Shinohara H, Sakabe K, Fukuda N: Diagnosis of cardiac amyloidosis based on the myocardial velocity profile in the hypertrophied left ventricular wall. *Am J Cardiol* 2004; **93**: 864 - 869
 - 26) Levy D, Garrison RJ, Savage DD, Kannel WB, Castelli WP: Prognostic implications of echocardiographically determined left ventricular mass in the Framingham Heart Study. *N Engl J Med* 1990; **322**: 1561 - 1566
 - 27) Muiesan ML, Salvetti M, Rizzoni D, Castellano M, Donato F, Agabiti-Rosei E: Association of change in left ventricular mass with prognosis during long-term antihypertensive treatment. *J Hypertens* 1995; **13**: 1091 - 1095
 - 28) Verdecchia P, Schillaci G, Borgioni C, Ciucci A, Gattobigio R, Zampi I, Reboldi G, Porcellati C: Prognostic significance of serial changes in left ventricular mass in essential hypertension. *Circulation* 1998; **97**: 48 - 54