

拍動下冠動脈バイパス周術期に多枝冠動脈攣縮によりショックとなった1例

Perioperative Multivessel Coronary Vasospasm as a Cause of Cardiogenic Shock Immediately After Off-Pump Coronary Artery Bypass Grafting Surgery: A Case Report

武田 義弘
 安賀 裕二
 北爪 里佳
 林 紀行
 中川 靖彦
 野嶋 祐兵
 角 辻 暁
 正井 崇史*
 永井 義幸
 笹子 佳門*
 中 埜 肅*

Yoshihiro TAKEDA, MD
 Yuji YASUGA, MD
 Rika KITAZUME, MD
 Noriyuki HAYASHI, MD
 Yasuhiko NAKAGAWA, MD
 Yuhei NOJIMA, MD
 Satoru SUMITSUJI, MD
 Takafumi MASAI, MD*
 Yoshiyuki NAGAI, MD
 Yoshikado SASAKO, MD*
 Susumu NAKANO, MD, FJCC

Abstract

Perioperative coronary vasospasm has been recognized as a possible cause of myocardial infarction or low output syndrome after open heart operations. A 57-year-old male suffered cardiogenic shock immediately after off-pump coronary artery bypass grafting surgery. Emergent angiography performed under intraaortic balloon pumping and percutaneous cardiopulmonary support revealed severe multivessel coronary vasospasm which was effectively treated with a high dose intracoronary administration of isosorbide dinitrate. Emergent angiography for patients with cardiogenic shock after open heart operation is feasible and effective for the diagnosis and treatment of perioperative coronary vasospasm.

J Cardiol 2005 Feb; 45(2): 61 - 68

Key Words

■Coronary vasospasm (perioperative multivessel vasospasm)
 ■Cardiac surgery (off-pump coronary artery bypass grafting)

■Shock (cardiogenic)

はじめに

周術期冠動脈攣縮(perioperative coronary vasospasm)とは、開心術中および術後早期に発生する冠動脈攣縮を示す。攣縮の素因を持つ患者に開心術を施行すると手術侵襲に伴い、しばしば冠動脈攣縮が誘発される。その発作は非手術期と比較して激烈で持続的であり、

発作後の硝酸薬、Ca拮抗薬に抵抗性のことも多く、周術期心筋梗塞や低拍出量症候群の原因となりうる^{1,2)}。

今回我々は、冠動脈バイパス術施行直後に同症を発症し、ショック状態となり、緊急冠動脈造影により多枝冠動脈攣縮が原因と判明した1例を経験したので報告する。

りんくう総合医療センター市立泉佐野病院心臓センター 循環器科, *心臓血管外科: 〒598-0048 大阪府泉佐野市りんくう往来北2-23

Divisions of Cardiology and * Cardiovascular Surgery, Heart Institute, Rinku General Medical Center, Osaka

Address for correspondence: YASUGA Y, MD, Division of Cardiology, Heart Institute, Rinku General Medical Center, Rinku Orai-kita 2 - 23, Izumisano, Osaka 598 - 0048; E-mail: azuysg@ybb.ne.jp

Manuscript received April 19, 2004; revised August 17, 2004; accepted August 18, 2004

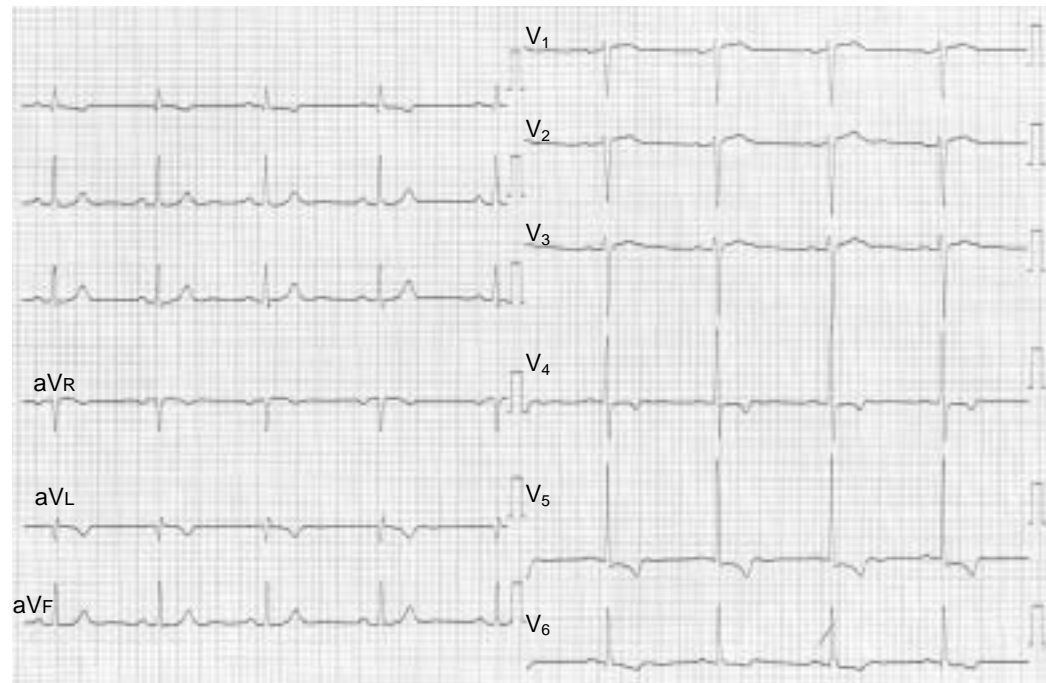


Fig. 1 Electrocardiogram on admission

症 例

症 例 57歳, 男性
 主 訴: 胸部圧迫感.
 既往歴: 49歳, 腎血管性高血圧により経皮的腎動脈形成術.
 家族歴: 特記すべきことなし.
 生活歴: 喫煙30本/日×20年, 機会飲酒, 職業はバス運転手.
 現病歴: 2003年2月中旬より安静時, 早朝軽労作時に胸部圧迫感がたびたび出現するようになったため, 2月28日, 当院外来を受診した. マスター負荷心電図で虚血所見が陽性であり, 狭心症の精査のため3月5日より入院となった. なお, 外来受診時に1日当たりカルベジロール20mg, アスピリン81mgの経口薬を処方したところ, 症状は軽快した.
 入院時現症: 身長170cm, 体重79kg, 体温36.2℃, 血圧126/78mmHg, 脈拍50/min, 整. 貧血・黄疸なし. 心尖部にLevine / 度の収縮期雑音を聴取. 呼吸音は正常, 腹部に異常所見なし.
 血液生化学所見: 総コレステロール239mg/dl, 中性脂肪288mg/dlと高脂血症が認められるほかは異常なし.

胸部X線写真所見: 心胸郭比は48%で, 肺うっ血や縦隔拡大などは認められず.

心電図所見: 正常洞調律, V_5, V_6 誘導でストレイン型のST低下(最大 V_5 誘導で -1.5mm), aVL, V_5, V_6 誘導で陰性T波が認められた(Fig. 1).

心エコー図所見: 左室に全周性の壁肥厚(心室中隔1.2cm, 後壁1.2cm)があり, 壁運動は良好であった. / 度の僧帽弁逆流雑音を聴取した.

第2入院日の心臓カテーテル検査結果を以下に示す.

冠動脈造影所見: 左冠動脈主幹部と第1対角枝入口部に高度狭窄が認められた(Fig. 2).

左室造影所見: 壁運動は異常なし(Fig. 3). 左室駆出率は66%であった.

以上の結果より, 第2病日からアスピリン, カルベジロールの内服薬に加えてヘパリン, ニトログリセリンの持続投与を開始し, 第6病日に当院心臓外科にて冠動脈バイパス術が施行された. 手術は拍動下で行われ, 左内胸動脈を左前下行枝遠位部へ吻合した. しかし, 第1対角枝は内腔が確認できず吻合できなかった. 術後覚醒した状態で集中治療室へ帰室した. 抜管前の帰室3時間後より胸痛が出現し, 心電図上で新たな心室内伝導障害, aVL でQS, aVF, V_2-V_6

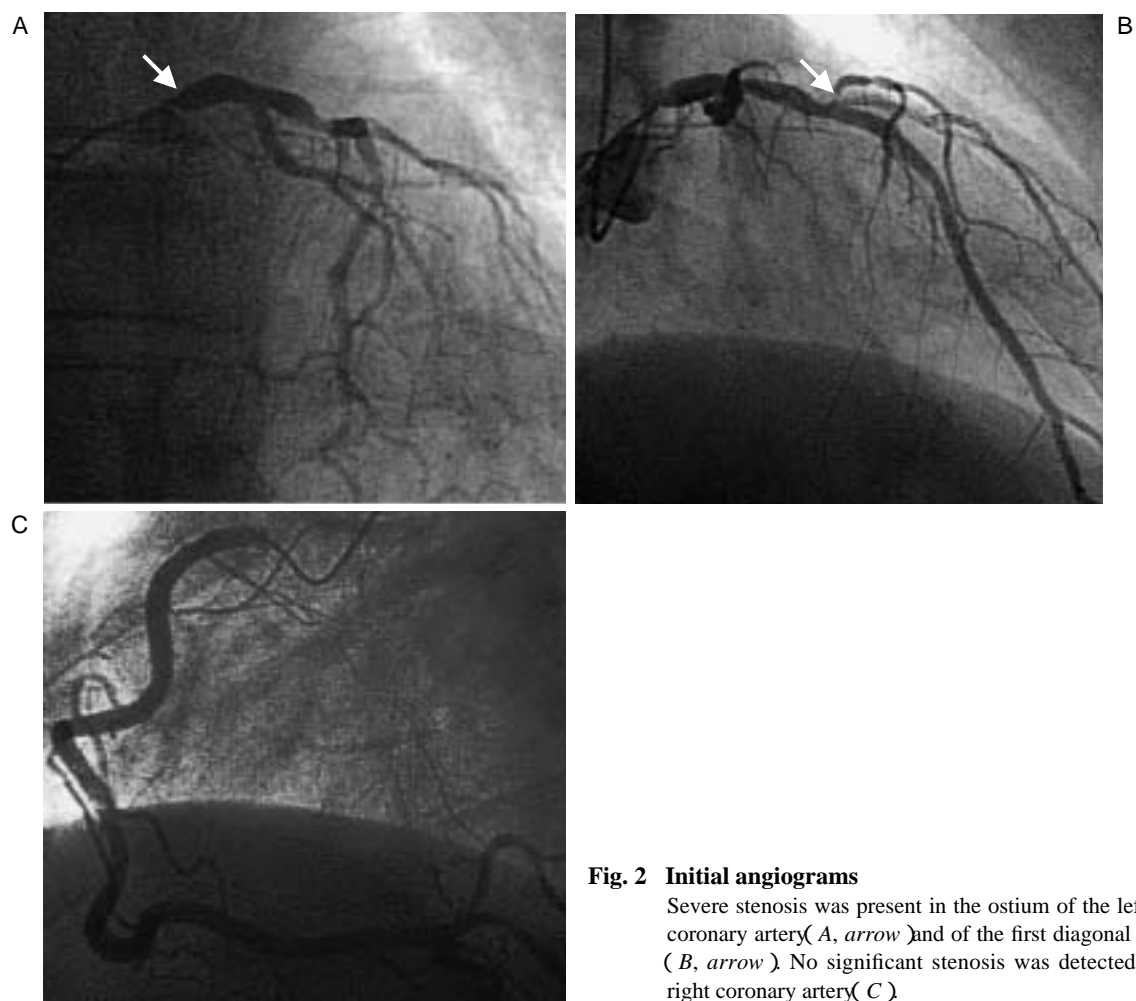


Fig. 2 Initial angiograms

Severe stenosis was present in the ostium of the left main coronary artery (A, arrow) and of the first diagonal branch (B, arrow). No significant stenosis was detected in the right coronary artery (C).

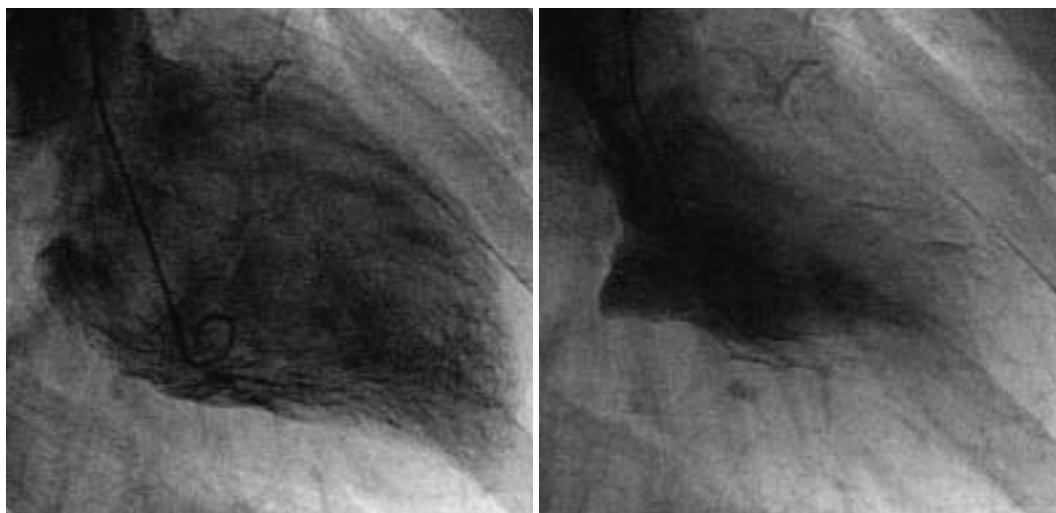


Fig. 3 Initial left ventriculograms

Contraction was almost normal.
Left: enddiastole. Right: endsystole.

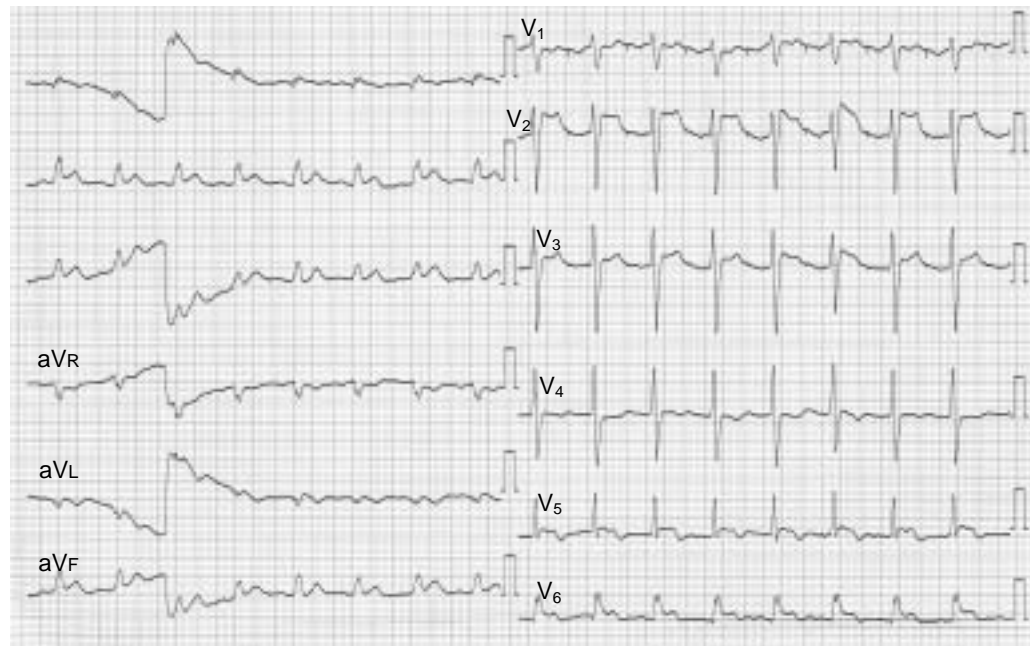


Fig. 4 Electrocardiogram immediately after circulatory collapse

誘導でST上昇が認められた(Fig. 4)。直後にショック状態となり、カテコラミン補助(ドーパミン4 $\mu\text{g}/\text{kg}/\text{min}$ 、ドブタミン4 $\mu\text{g}/\text{kg}/\text{min}$ 、ノルアドレナリン0.02 $\mu\text{g}/\text{kg}/\text{min}$)によっても血行動態を保てず、大動脈内バルーンパンピング(intraaortic balloon pumping: IABP)を開始した。上記治療でも血行動態の改善はなく、経皮的心肺補助装置(percutaneous cardiopulmonary support: PCPS)を追加した。しかし、心電図上のST上昇は改善せず、周術期心筋梗塞と判断して緊急心臓カテーテル検査を施行した。

緊急心臓カテーテル検査の結果を以下に示す。

冠動脈造影所見: 冠動脈3枝ともび慢性的の攣縮のため高度狭窄となり、造影遅延を伴っていた(Figs. 5-A, B)。

グラフト造影所見: 左内胸動脈の血管径は保たれていたが、吻合部以遠の前下行枝に高度の攣縮が認められた(Fig. 5-C)。

冠動脈造影の結果、冠動脈3枝の高度の攣縮が急性循環不全の原因と判明した。そのため硝酸イソソルビドの冠動脈内・グラフト内投与を繰り返し大量に(計50mg)行ったところ、攣縮は軽減した(Fig. 6)。術中よりニトログリセリン0.2 $\mu\text{g}/\text{kg}/\text{min}$ 、ジルチアゼム0.3 $\mu\text{g}/\text{kg}/\text{min}$ を投与していたにもかかわらず、再発を

みたため、ジルチアゼムを2.0 $\mu\text{g}/\text{kg}/\text{min}$ へ増量し、さらにニコランジル0.2 $\mu\text{g}/\text{kg}/\text{min}$ の持続投与を開始した。胸痛発症12時間後のクレアチンキナーゼの最高値は8,417IU/l、クレアチンキナーゼMB分画の最高値は465IU/lであった。

その後、血行動態は安定し、術後3日目にPCPS除去、9日目にIABP除去となった。以降、上記薬剤を徐々に漸減しつつ経口薬へ変更して経過をみたが、狭心症は出現しなかった。術後24日目に再度カテーテル検査を施行するも、冠攣縮は認められず、バイパスグラフトは良好に開存していた。また、術前に認められた左冠動脈主幹部と第1対角枝の入口部の高度狭窄は不変であった(Fig. 7)。左室造影検査を行ったところ、前側壁から心尖部にかけて中等度の壁運動低下が認められた(左室駆出率45%; Fig. 8)。最終的に1日当たり一硝酸イソソルビド40mg、ジルチアゼム徐放錠200mg、ニコランジル15mgの経口処方により術後31日目に退院となった。

考 察

冠攣縮を合併した有意な器質的狭窄を有する狭心症に対する手術成績は、合併しない症例の成績に比べて不良であり、その原因は術中・術後早期の著明な冠攣

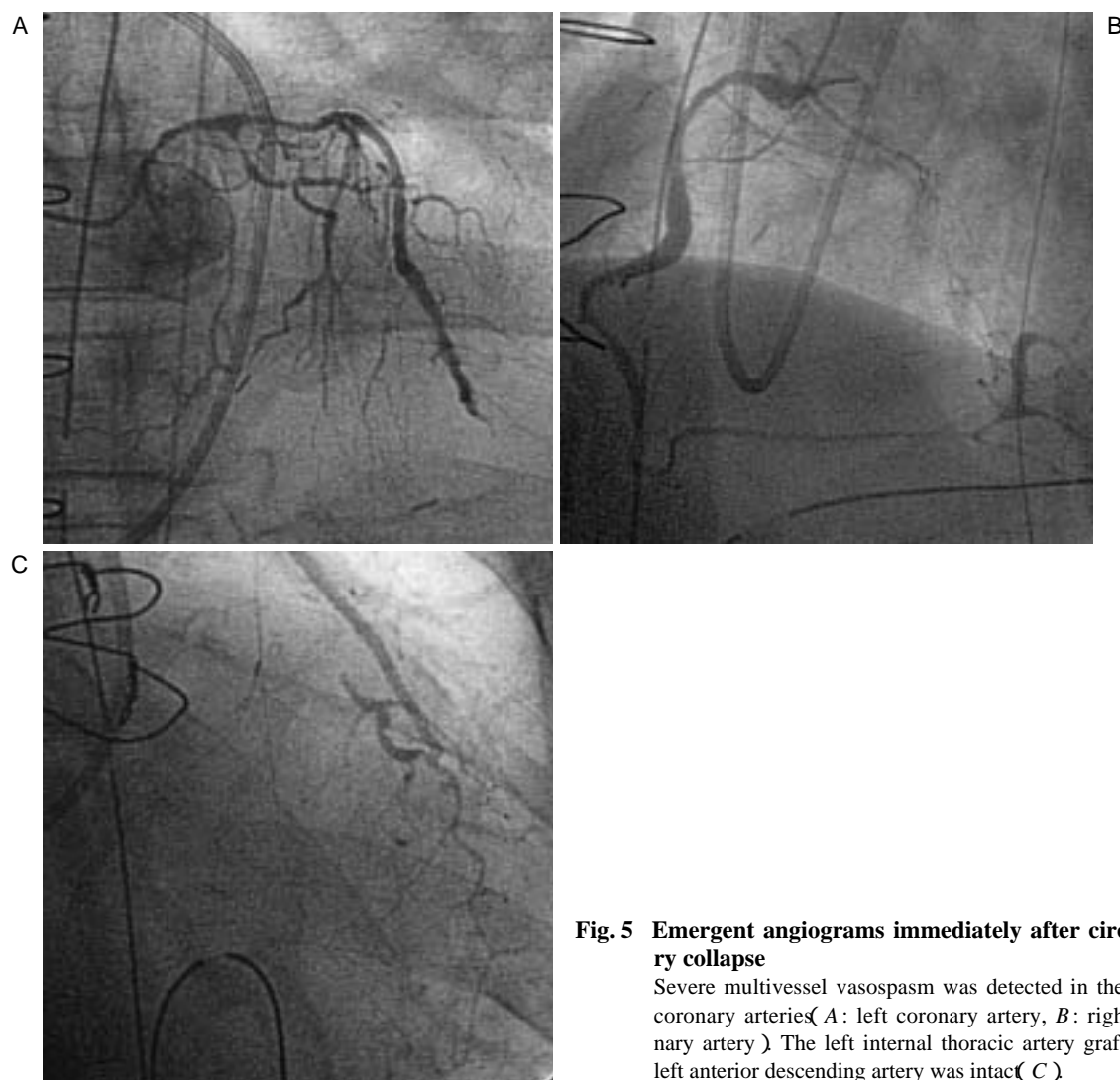


Fig. 5 Emergent angiograms immediately after circulatory collapse

Severe multivessel vasospasm was detected in the native coronary arteries (*A*: left coronary artery, *B*: right coronary artery). The left internal thoracic artery graft to the left anterior descending artery was intact (*C*).

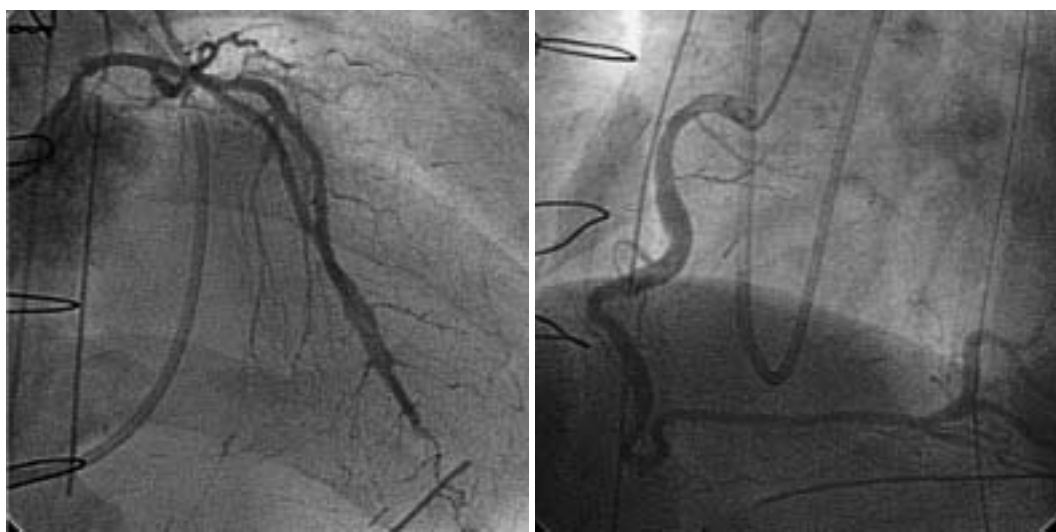

Fig. 6 Emergent angiograms after intracoronary administration of high dose isosorbide dinitrate

Severe multivessel vasospasm was effectively treated.
Left: left coronary artery. *Right*: right coronary artery.

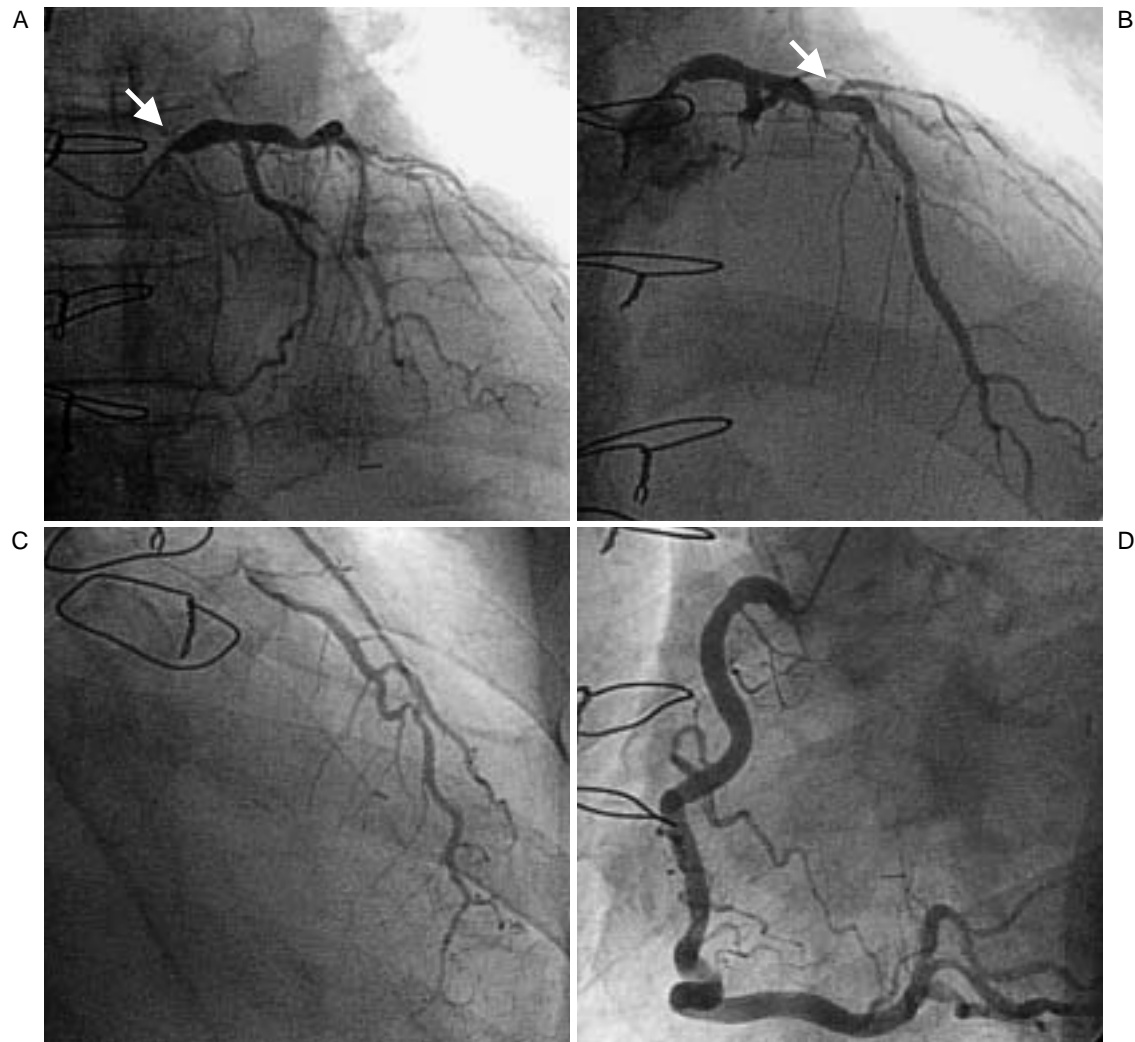


Fig. 7 Angiographic images 24 days after bypass surgery

Severe stenosis was present in the ostium of the left main coronary (A, arrow) and of the first diagonal branch (B, arrow) but the sign of vasospasm had completely disappeared. The left internal thoracic artery graft to the left anterior descending artery (C) and right coronary artery (D) was intact.

縮による周術期心筋梗塞の発生とそれによる低拍出量症候群にある^{1,6)}。周術期攣縮は島本⁶⁾によれば、麻酔導入時、体外循環離脱後、閉胸時、手術室から集中治療室への入室時、麻酔覚醒時に集中して起こるとされ、この理由として冠攣縮が自律神経の変動、内因性カテコラミンの増加、アルカローシス、低体温から常温への温度変化などによって引き起こされることが推定されている⁴⁾。本症の出現直前の血液ガス分析の結果では、pH 7.35, PaCO₂ 37.8 Torr, PaO₂ 133.5 Torr, base excess - 4.0 mEq/l, HCO₃⁻ 20.5 Torrと過換気や低酸素血症はなく、またNa 133.8 mEq/ml, K 4.5 mEq/mlと明らかな電解質異常も認められなかった。体温は

36.5℃と低体温もなく、本症の明らかな誘因は不明であった。

冠攣縮の予防策として島本⁶⁾は手術前日からのジルチアゼム 1.5 μg/kg/minの持続点滴が極めて有効であったと報告した。しかし、Watanabeら⁷⁾はこの方法を用いた4例全例に周術期攣縮が発生したと報告している。また、冠攣縮発症に自律神経系の関与が深い⁸⁾とされることより、合併症例に対して冠動脈バイパス術に加え、心臓神経叢の切除や心臓の除神経術を施行する報告がされている。しかし、これらが有効とする鈴木ら³⁾の報告においても14例の除神経術併用例において周術期の発生が24%、手術死亡が1例である。また

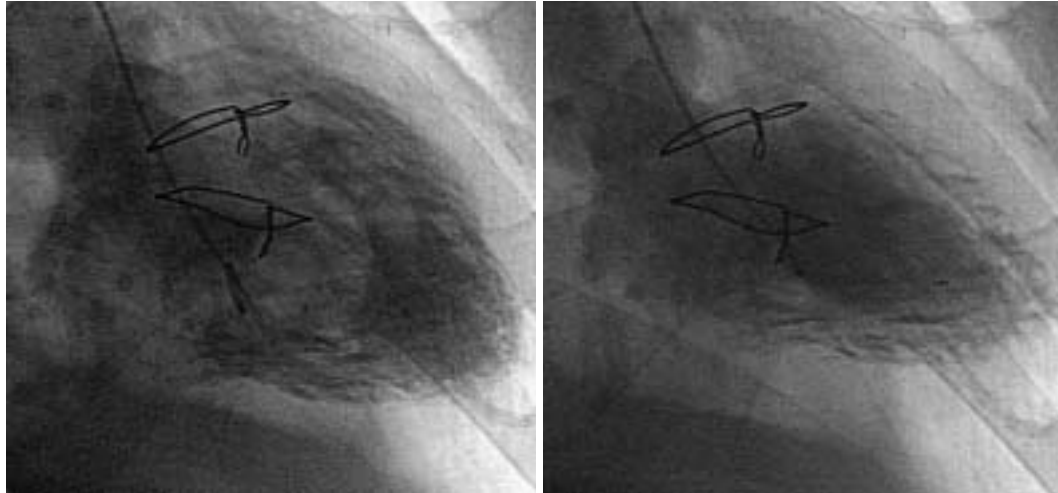

Fig. 8 Left ventriculogram 24 days after bypass surgery

Hypokinesis was present in the anterolateral and apical segments of the wall.

Left: enddiastole. Right: endsystole.

Clarkら⁹⁾の報告では、除神経術併用例5例中2例が周術期攣縮により死亡し、生存例の術後冠動脈造影でエルゴノピン負荷により攣縮が誘発されており、これのみでは有効な予防策とはいえない。

こうした予防策に対して、Watanabeら⁷⁾は、1)原則として全例に術前冠動脈造影検査時に攣縮誘発試験を施行する、2)冠攣縮が誘発された症例に対しては、術中の硝酸薬、Ca拮抗薬の積極的な予防的使用(胃ゾンデ内注入、点滴静注、術前よりValsalva洞へ留置していたピッグテールカテーテルからの注入)を行い、心電図上のわずかなST上昇に対しても上記薬剤の追加投与を施行する、3)麻酔導入前からIABPを挿入し駆動する、といった複合的な予防策を提案している。この結果、冠攣縮を合併した器質的狭窄を有する狭心症例での冠動脈バイパス術において周術期冠動脈攣縮を完全に抑制することに成功している。嚴重すぎる感もあるが、高リスク症例に対しては考慮すべきかもしれない。

また、体外循環使用症例では、心筋保護液内にニトログリセリン、ジルチアゼム、ベラパミルなどを添加することである程度の周術期冠動脈攣縮は予防可能¹⁰⁾とされてきた。これに対して近年一般的に行われる拍動下冠動脈バイパス術においては、低侵襲である反面、現在までに攣縮発生に対して確立された予防手段がないため、周術期の大きな合併症の一つになる可能性があると考えられている。

こうした予防策にもかかわらず、ひとたび周術期攣縮が出現すると、血行動態に与える影響は甚大である。その発作は非手術時に比較して激烈で持続的であり、発作発生後に血管拡張薬を静脈内投与しても反応不良で、その後容易に周術期心筋梗塞の発症に至ることが多い^{1,2)}。対処法として迅速なIABPの挿入駆動³⁾や血管拡張薬(硝酸薬、Ca拮抗薬、ニコランジル、パパベリン)の冠動脈への直接投与が発作寛解に有効との多くの報告がある¹¹⁻¹³⁾。また、術中の発作に対してバイパスグラフトとして用いた大伏在静脈の側枝からの血管拡張薬(ニトログリセリン、ニコランジル)投与が有効¹⁴⁾との報告もある。本症においては硝酸イソソルビドの冠動脈内への大量投与が攣縮の解除に有効であったが、加えてその前後の血行動態の維持にIABP、PCPSが不可欠であった。

冠動脈バイパス術直後に原因不明のST上昇(とくに虚血領域でない部位でのST上昇)、血圧低下をきたす症例に対しては周術期冠動脈攣縮を考慮し、診断・治療方針決定に冠動脈造影を施行すべきと思われた。とくにIABP、PCPSの補助下でも血行動態が保てず、低拍出量症候群を呈する症例には攣縮の抑止が不可欠であり、血管拡張薬の冠動脈内、グラフト内への直接大量投与が発作寛解に有効と考えられた。

結 論

今回我々は、拍動下冠動脈バイパス術直後より

ショック状態となりIABP, PCPSの補助下に冠動脈造影検査を施行し, 多枝冠攣縮が原因と判明した1例を経験した. 発作の寛解には硝酸イソソルビドの冠動脈内への大量投与が有効であった. 術後に低拍出量症候群を呈する患者に対しては多枝冠攣縮の可能性を考慮すべきであり, 必要に応じて補助循環下でも診断・治療方針決定に冠動脈造影を施行すべきと考えられた.

体外循環を使用した冠動脈バイパス術において周術期冠動脈攣縮の予防法については数多くの報告がされている. しかし, 拍動下冠動脈バイパス術における報告は少なく, 現時点ではその頻度も不明である. 拍動下冠動脈バイパス術を行う症例において周術期攣縮がどのくらいの頻度で出現するのかを明らかにし, かつその予防法を確立すべきと思われた.

要 約

周術期冠動脈攣縮は, 開心術中および術後早期に発生する冠動脈攣縮であり, 周術期心筋梗塞や低拍出量症候群の原因となりうる. 今回我々は拍動下冠動脈バイパス術直後よりショック状態となり大動脈内バルーンパンピング, 経皮的心肺補助装置の補助下に冠動脈造影検査を施行し, 多枝冠動脈攣縮が原因と判明した57歳, 男性の1例を経験した. 発作の寛解には硝酸イソソルビドの冠動脈内への大量投与が有効であった. 術後に低拍出量症候群を呈する患者に対しては多枝冠攣縮の可能性を考慮すべきであり, 必要に応じて補助循環下でも診断・治療方針決定に冠動脈造影を施行すべきと考えられた.

J Cardiol 2005 Feb; 45(2): 61 - 68

文 献

- 1) Buxton AE, Goldberg S, Harken A, Hirshfield J Jr, Kastor JA: Coronary-artery spasm immediately after myocardial revascularization: Recognition and management. *N Engl J Med* 1981; **304**: 1249 - 1253
- 2) Paterson HS, Jones MW, Baird DK, Hughes CF: Lethal postoperative coronary artery spasm. *Ann Thorac Surg* 1998; **65**: 1571 - 1573
- 3) 鈴木章夫, 弘岡泰正: 冠動脈攣縮の外科治療とその対策. *臨胸外* 1982; **2**: 107 - 116
- 4) Pasternak RC, Hutter AM Jr, DeSanctis RW, JaRo MF, Buckley MJ: Variant angina: Clinical spectrum and results of medical and surgical therapy. *J Thorac Cardiovasc Surg* 1979; **78**: 614 - 622
- 5) Bertrand ME, Lablanche JM, Rousseau MF, Warembourg HH Jr, Stankowtak C, Soots G: Surgical treatment of variant angina: Use of plexectomy with aortocoronary bypass. *Circulation* 1980; **61**: 877 - 882
- 6) 島本光臣: 異型狭心症の外科治療に関する研究. *日胸外会誌* 1983; **31**: 828 - 838
- 7) Watanabe S, Hayashi K, Yamanishi H, Uchita S, Ogawa M, Minami M, Abe H, Aoki T, Kawai Y, Kishino K, Oota S: Prevention of coronary spasm during and shortly after coronary revascularization in patients with variant angina. *Kyobu Geka* 1994; **47**: 723 - 729 (in Jpn with Eng abstr)
- 8) Yasue H, Touyama M, Shimamoto M, Kato H, Tanaka S: Role of autonomic nervous system in the pathogenesis of Prinzmetal's variant form of angina. *Circulation* 1974; **50**: 534 - 539
- 9) Clark DA, Quint RA, Mitchell RL, Angell WW: Coronary artery spasm: Medical management, surgical denervation, and autotransplantation. *J Thorac Cardiovasc Surg* 1977; **73**: 332 - 339
- 10) Tanaka T, Kazui T, Komatsu K, Sasaki A, Inoue N, Izumiyama O, Yokoyama H, Yamada O, Komatsu S: Effects of blood-diltiazem-nitroglycerin-cardioplegia in coronary artery bypass grafting. *Kyobu Geka* 1992; **45**: 964 - 967 (in Jpn with Eng abstr)
- 11) Fischell TA, McDonald TV, Grattan MT, Miller DC, Stadius ML: Occlusive coronary-artery spasm as a cause of acute myocardial infarction after coronary-artery bypass grafting. *N Engl J Med* 1989; **320**: 400 - 401
- 12) Nussmeier NA, Slogoff S: Verapamil treatment of intraoperative coronary artery spasm. *Anesthesiology* 1985; **62**: 539 - 541
- 13) Gurley JC, Booth DC, DeMaria AN: Circulatory collapse following coronary bypass surgery: Multivessel and graft spasm reversed in the catheterization laboratory by intra-coronary papaverine. *Am Heart J* 1990; **119**: 1194 - 1195
- 14) Mayumi H, Kawachi Y, Kohno H, Akaiwa Y, Hisahara M, Fukae K, Nakashima A, Yasui H: Drug infusion through a branch of the aortocoronary vein graft for refractory coronary spasm. *Ann Thorac Surg* 1994; **58**: 869 - 871