

責任病変の同定が困難であった左主幹部粥腫破裂による冠動脈塞栓症の1例

Coronary Artery Embolism From Ruptured Plaque in the Left Main Trunks With Difficulty in Detection of Culprit Lesion: A Case Report

藤本 隆富
高瀬 栄司
福原 慎也
高見 泰宏
山本 和央
添田 恒有
西田 卓
森本 淳詞

Takatomi FUJIMOTO, MD
Eiji TAKASE, MD
Shinya FUKUHARA, MD
Yasuhiro TAKAMI, MD
Kazuo YAMAMOTO, MD
Tsunenari SOEDA, MD
Taku NISHIDA, MD
Atsushi MORIMOTO, MD

Abstract

A 60-year-old man complained of severe chest pain and was emergently admitted to our hospital with a diagnosis of anterior acute myocardial infarction. Emergent coronary angiography revealed significant stenosis in segment 7 and filling defect in segment 11 without flow delay. Haziness was observed in segment 5. Coronary thromboembolism was suspected, but the embolic source or culprit lesion was hard to detect. Intravascular ultrasonography detected ruptured plaque with lipid pooling in segment 5. Stent implantation for segment 5 was performed successfully and the patient had an excellent clinical course. Coronary thromboembolism is rare and intravascular ultrasonography may be useful to detect the culprit lesion.

J Cardiol 2005 Mar; 45(3): 115 - 121

Key Words

■Coronary artery disease ■Intravascular ultrasound ■Thromboembolism
■Thrombosis (culprit lesion)

はじめに

急性心筋梗塞は、冠動脈の不安定粥腫が破綻し血栓形成が惹起され、冠動脈の閉塞をきたすために生じるとされ¹⁾、一般には粥腫の破綻部位、すなわち責任病変と閉塞部位は一致する。このため、多くの場合は冠動脈造影での閉塞部位が粥腫の破綻部位であると考えられる。まれに、心房細動や心臓弁膜症、人工弁置換術後、感染性心内膜炎の患者や凝固機能に異常をもつ患者などにおいては、塞栓により冠動脈の閉塞をきた

し心筋梗塞を生じることがあるが²⁾、基礎疾患がない患者が塞栓症による心筋梗塞を生じるとは非常にまれである。

今回、我々は左主幹部の不安定粥腫が破綻し形成された血栓が末梢に塞栓症をきたした冠動脈血栓塞栓症の1例を経験した。本症例のような末梢塞栓症に伴う心筋梗塞では、冠動脈造影所見のみで責任病変を同定するのは困難であるが、血管内エコー検査 (intravascular ultrasound: IVUS) の併用がその診断に非常に有用であったので、文献的考察を加えて報告する。

済生会吹田病院 循環器科: 〒564-0013 大阪府吹田市川園町1-2

Division of Cardiology, Saiseikai-Suita Hospital, Osaka

Address for correspondence: FUJIMOTO T, MD, Division of Cardiology, Saiseikai-Suita Hospital, Kawazono-cho 1-2, Suita, Osaka 564-0013 E-mail: takatomi@maia.eonet.ne.jp

Manuscript received July 22, 2004; revised September 2, 2004; accepted September 3, 2004

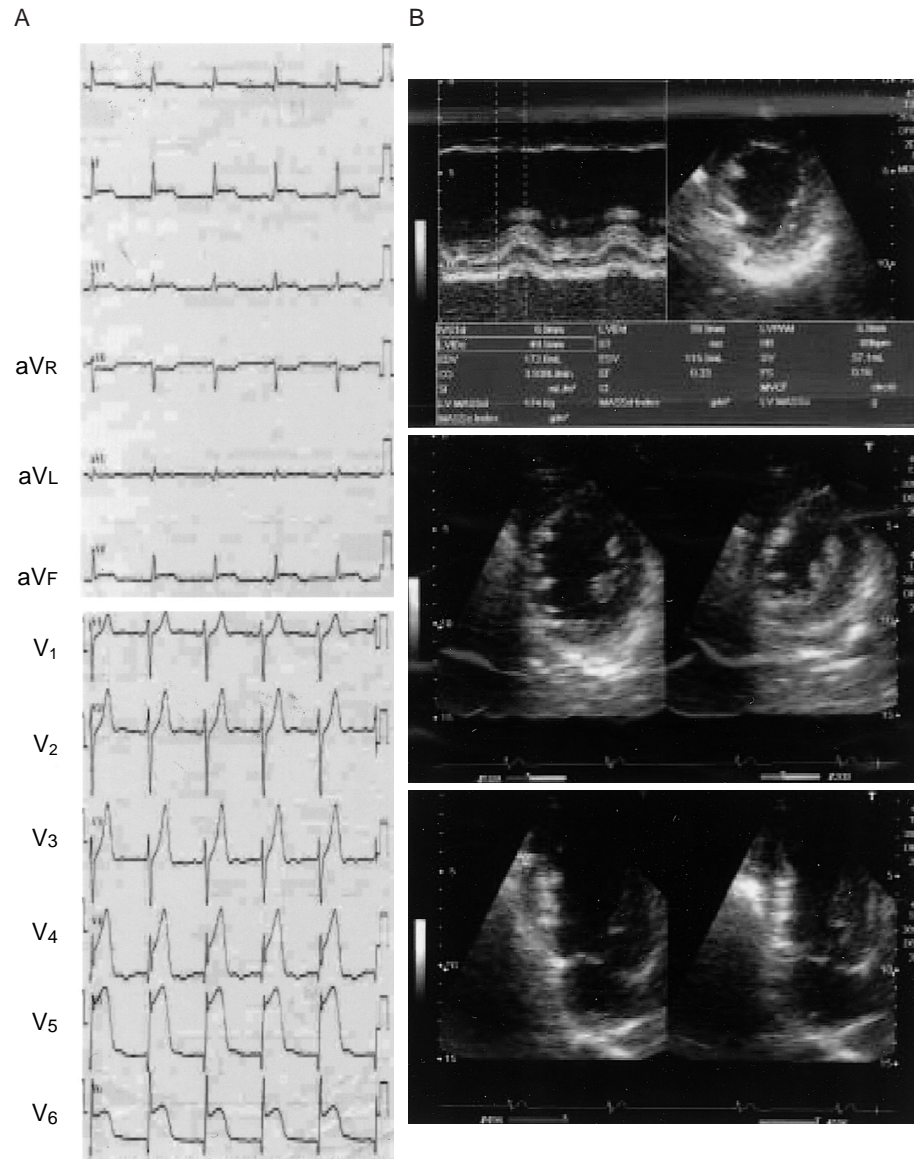


Fig. 1 Electrocardiogram (A) and echocardiograms (B) on admission

B-upper: Ejection fraction was calculated as 38% by M-mode. *B-middle*: Parasternal short-axis view showing asynergy in the anterior wall. *B-lower*: Apical two-chamber view also showing asynergy in the anterior wall.

症 例

症 例 60歳，男性
 主 訴：胸痛．
 既往歴：特記事項なし．
 家族歴：特記事項なし．
 冠危険因子：喫煙．
 現病歴：生来健康で，胸部不快感などの自覚症状も認められなかった．2003年4月25日11時30分頃，仕

事中に冷汗を伴う前胸部痛を自覚し，改善しないため近医を受診した．心電図で急性心筋梗塞を疑われ，同日14時に当院に紹介され救急受診した．

入院時現症：身長158cm，体重52kg．血圧124/68mmHg，脈拍62/min，整．心音は純，心雑音は聴取せず．呼吸音は整．

入院時胸部X線所見：肺うっ血，心拡大，縦隔陰影の拡大は認められず．

入院時心電図所見： ， ， ， a F ， 3 - 6でST

の上昇が認められた(Fig. 1 - A).

入院時検査所見: 白血球数 $13,200/\mu\text{l}$, クレアチニンキナーゼMB分画 30IU// と上昇が認められた. 全血中ヒト心臓由来脂肪酸結合蛋白は陽性であった(Table 1).

入院時心エコー図検査所見: 前壁中隔の壁運動消失は認められたが, 明らかな心内血栓, 壁厚の減少や輝度の上昇は認められず, カラードップラー上も異常はなかった(Fig. 1 - B). 下壁および側壁には壁運動の異常は認められなかった.

入院後経過: 前壁急性心筋梗塞の診断で, アスピリンおよびヘパリン投与後, ただちに右大腿動脈アブ

Table 1 Laboratory data on admission

WBC	$13,200/\mu\text{l}$	T-Bil	0.3 mg/dl
RBC	$407 \times 10^4/\mu\text{l}$	TC	173 mg/dl
Hb	9.0 g/dl	TG	83 mg/dl
Ht	31.0%	FBS	110 mg/dl
Plt	$18.6 \times 10^4/\mu\text{l}$	CK	200 IU//
TP	7.1 g/dl	CK-MB	30 IU//
AST	35 IU//	Na	140 mEq/l
ALT	26 IU//	K	4.2 mEq/l
LDH	424 U/l	Cl	105 mEq/l
BUN	11.7 mg/dl	CRP	0.2 mg/dl
Cr	0.6 mg/dl	h-FABP	(+)

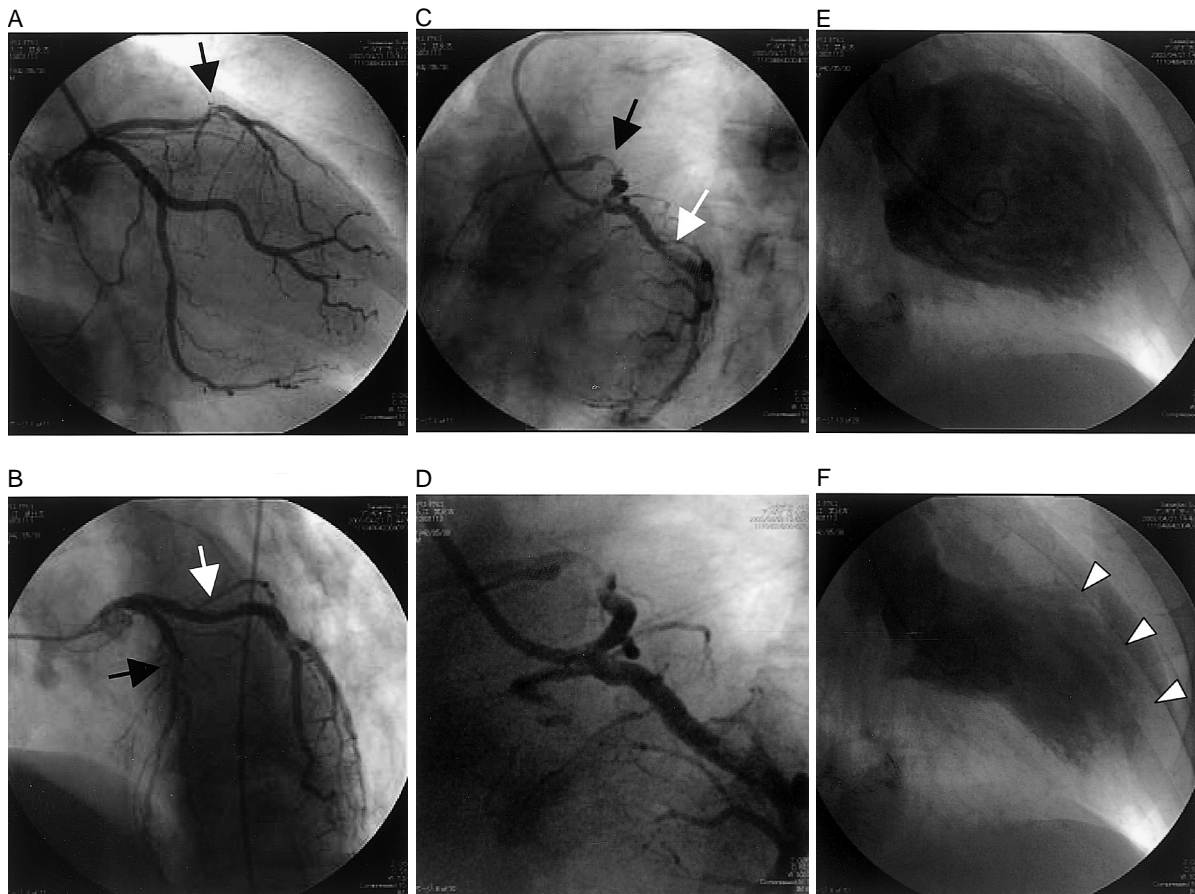


Fig. 2 Emergent coronary angiograms and left ventriculograms

- A: Significant stenosis was observed in segment 7 of the left anterior descending artery(*black arrow*).
 B: Left anterior oblique cranial view revealed significant stenosis in segment 7 of the left anterior descending artery(*black arrow*)and filling defect in segment 11 of the left circumflex artery(*white arrow*).
 C: Spider view showed significant stenosis in segment 7(*black arrow*)and filling defect in segment 11(*white arrow*).
 D: Spider view with enhanced left main trunks revealed haziness.
 E: Left ventriculogram at diastole.
 F: Left ventriculogram at systole showed akinesis in segments 2 and 3(*arrowheads*).

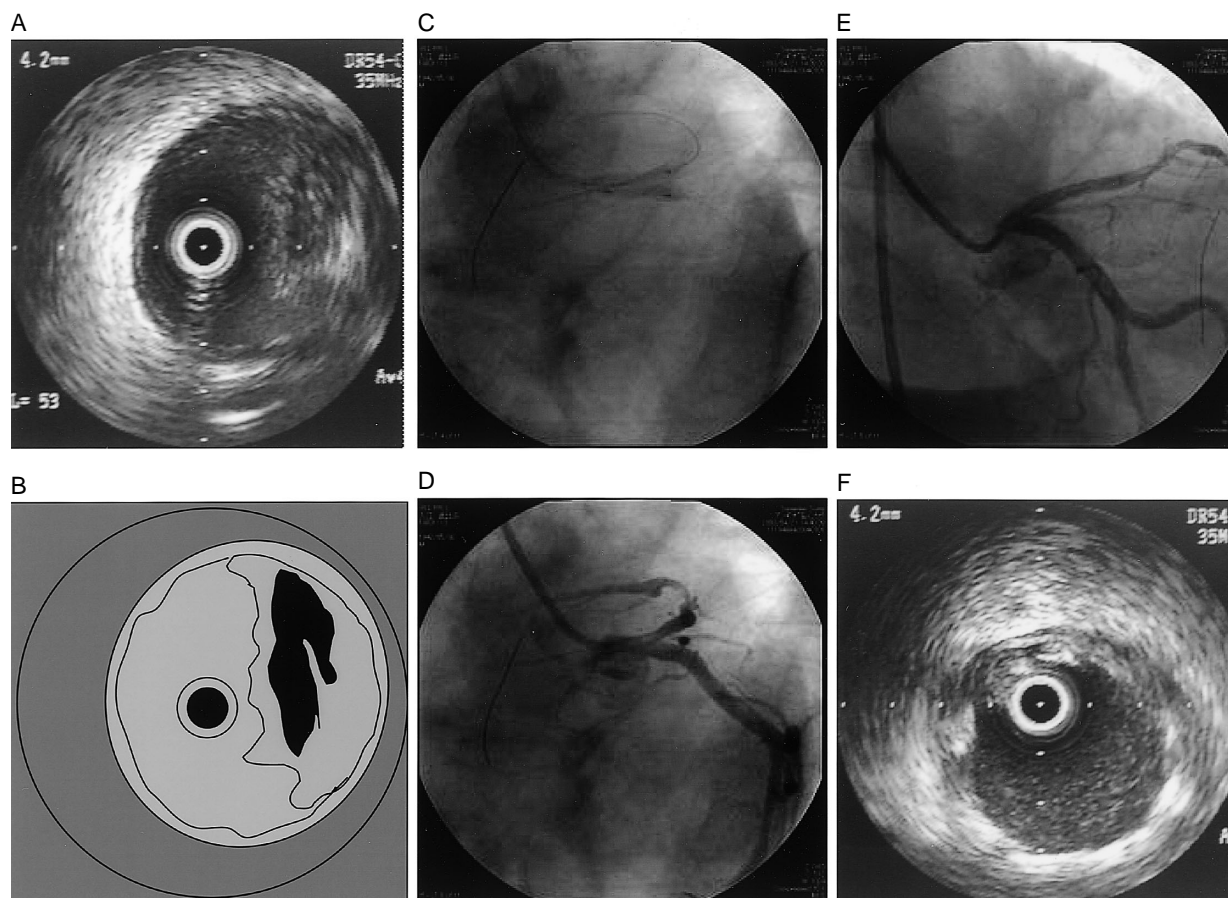


Fig. 3 Percutaneous coronary intervention and ultrasound images before and after percutaneous coronary intervention

A: Intravascular ultrasound image showed low and iso-echoic shadow in the left main trunks suggesting thrombus and ruptured plaque with lipid pooling.

B: Schema of intravascular ultrasound image.

C: Kissing balloon angioplasty was performed after 4.0 × 18 mm S670 stent implantation in the left main trunks with a stent balloon and a 4.0 mm Marveric .

D: Angiogram after percutaneous coronary intervention showed the haziness in the left main trunks had disappeared.

E: Angiogram after percutaneous coronary intervention in the right anterior oblique caudal view.

F: Intravascular ultrasound image showed excellent dilation of the stent.

ローチで緊急冠動脈造影を施行した。右冠動脈に有意狭窄はなく、左冠動脈への側副血行も認められなかった。左冠動脈造影では、前下行枝分節7に有意狭窄が、回旋枝分節11に血栓透亮像が認められたが、ともに造影遅延はなかった。左主幹部には不均一染影が認められたが、造影所見上有意狭窄はなかった(Figs. 2 - A, B, C, D)。左室造影では前下行枝領域の壁運動が消失し(Figs. 2 - E, F), 左室駆出率は37%であった。前下行枝領域の心筋梗塞にもかかわらず、回旋枝にも血栓透亮像が認められたことから冠動脈塞栓症が疑われ

たが、基礎疾患がなく、塞栓源や責任病変が不明であったこと、および左主幹部に不均一染影が認められたことから責任病変同定のためIVUSを施行した。分節11には造影所見と一致した血栓像が認められ、さらに左主幹部には脂質プールを疑う低エコー域および可動性があり、血栓を疑うなどのエコー域が混在し、破綻した不安定粥腫と血栓と思われるエコー像が認められた(Figs. 3 - A, B)。

これらの所見から、本症例は左主幹部における急性冠症候群であり、左主幹部で形成された血栓が末梢塞

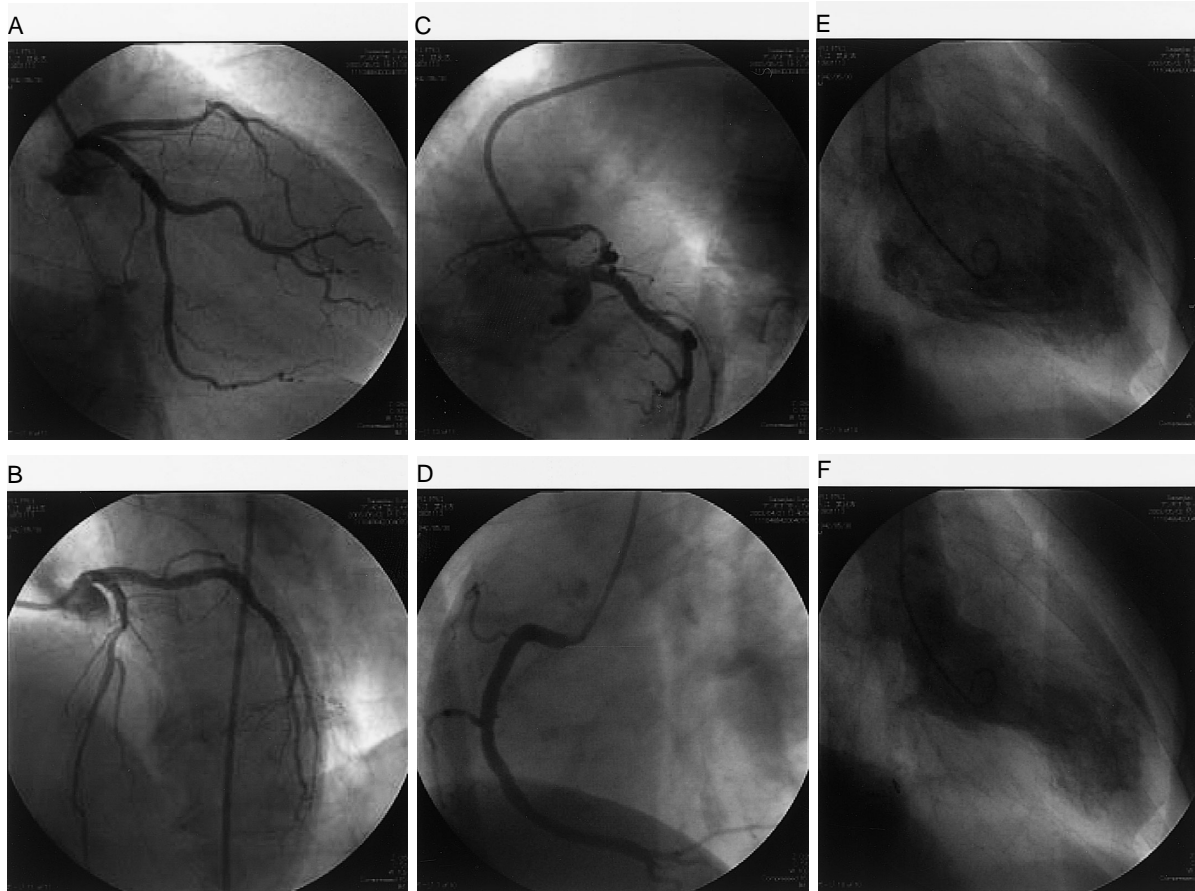


Fig. 4 Follow-up coronary angiograms

- A: Left anterior oblique cranial angiogram of the left coronary artery showing no significant finding.
 B: Right anterior oblique caudal view.
 C: Spider view.
 D: Right coronary angiogram showed no significant stenosis.
 E: Left ventriculogram at diastole.
 F: Left ventriculogram at systole.

栓症を生じ、前壁心筋梗塞を生じたと考えられた。左主幹部での急性冠症候群を保存的に経過観察するのはリスクが高いと判断し、大動脈バルーンパンピング駆動下に左主幹部に対してカテーテルインターベンション(percutaneous coronary intervention: PCI)を施行した。まずRescue μ カテーテルを用い、回旋枝分節11、左主幹部に対して血栓吸引療法を施行した。造影所見上、分節11の血栓像は改善が認められたが、IVUS所見では左主幹部の不安定粥腫の残存が認められた。そのため、左主幹部から回旋枝の方向へ4.0×18mmのS670ステントを留置し、前下行枝を選択し直して、前下行枝、回旋枝の方向にそれぞれ4.0mmのバルーンを用いてkissing balloon angioplastyを行った(Fig. 3-C)。

回旋枝分節11の血栓像および前下行枝の有意狭窄は残存していたが、造影遅延はなく、造影上、左主幹部の不均一染影は消失した(Figs. 3-D, E)。IVUS所見でも左主幹部の粥腫は完全に血管壁に圧着され、ステントの拡張も良好であった(Fig. 3-F)。その後、心臓リハビリテーションは順調で、残存虚血を疑う所見は認められなかった。5月2日の冠動脈造影所見では、左主幹部には異常が認められず、回旋枝の血栓像は消失していた(Figs. 4-A, B, C)。分節7は50%狭窄で残存虚血も認められず、PCIの追加は必要ないと判断した。左室造影では左室出駆出率は44%で、前壁の壁運動はわずかながら改善が認められた(Figs. 4-E, F)。

考 察

急性心筋梗塞を主体とする急性冠症候群は、冠動脈における動脈硬化が進行し、不安定化した粥腫が破綻し、局所で血栓形成を惹起することによって発生すると考えられている¹⁾。このため、一般には不安定粥腫の破綻した場所で冠動脈閉塞をきたし、冠動脈造影上の閉塞部位と急性冠症候群の責任病変、すなわち粥腫の破綻部位は一致していることが多い。しかし、ごくまれに責任病変から末梢に塞栓症を生じ、そのために心筋梗塞を生じることがある^{3,4)}。このような場合は冠動脈疾患の診断のゴールドスタンダードとして用いられている冠動脈造影のみでは、責任病変の部位診断は困難であり、造影所見での責任病変の同定に難渋することがある。このような場合でも、IVUSを施行し、急性冠症候群の本体である粥腫の破綻部位を確認することができれば、責任病変の同定が可能になる⁵⁾。

本症例は、心エコー図法および左室造影所見上、前下行枝領域の急性心筋梗塞であり、冠動脈造影で分節7に有意狭窄が認められたことから、同部位が責任病変と疑われた。しかし、回旋枝分節11にも血栓像が認められ、分節7が責任病変と考えると、分節11の病変を一元的に説明することができず、むしろ塞栓症により、前下行枝および回旋枝に血栓が迷入し、前下行枝の狭窄部位で血栓がトラップされて前壁心筋梗塞を生じたのではないかと考えられた。

一般に冠動脈の塞栓症による心筋梗塞は、Chengら²⁾の報告にあるように、まれな疾患である。また、塞栓症の原疾患として、心房細動、弁膜症、感染性心内膜炎などを有しているか、あるいはプロテインS、C、ループスアンチコアグラントなどの凝固系の異常などを合併していることが多く⁶⁾、基礎疾患のない患者に突然、冠動脈塞栓症を生じることがまれであるとされている。本症例は心房細動、弁膜症などの基礎疾患が認められず、心エコー図上も左房拡大や塞栓源となりうる異常所見が認められなかったこと、および冠動脈造影で左主幹部に不均一染影が認められたことから、左主幹部からの塞栓症の可能性を疑い、IVUSを行っ

た。IVUSでの不安定粥腫の特徴は、知久ら⁵⁾の報告にあるように、脂質プールを疑う低エコー域を伴う粥腫であり、ときに破綻部位がIVUSでも確認が可能である。本症例でも左主幹部から回旋枝分岐部にかけて脂質プールを伴う不安定粥腫と考えられるエコー所見が認められた。このため、今回の塞栓源は左主幹部の不安定粥腫の破綻で生じた血栓であり、左主幹部からの末梢塞栓で前壁心筋梗塞を生じたものと推察された。冠動脈造影所見のみでは左主幹部が責任病変と診断することは困難であり、その診断にはIVUS所見が非常に有用であった。

左主幹部に病変が認められた際の治療方針は、緊急性のないものでは、原則的に動脈グラフトを用いたバイパス術など外科的な治療が第一選択となる。一方、急性冠症候群では時間的な制約が強く、診断造影検査に引き続いてPCIを追加することになる⁷⁾。本症例は、IVUS上は左主幹部に不安定粥腫が認められたが、造影遅延はなかった。このためただちにPCIを追加するか、あるいは大動脈内バルーンパンピングとヘパリン投与で経過を観察し、症状が安定化した後に再度、左主幹部病変の評価を行い治療方針を再考するか、判断に苦慮した。Ishiharaら⁸⁾によれば、造影遅延のない責任病変を保存的に経過観察した場合、26.5%に急性冠閉塞などの合併症が発現すると報告している。本症例は、破綻した不安定粥腫が左主幹部に存在し、保存的治療で同部位に急性冠閉塞をきたした場合は致死的事であることから、不安定粥腫をステントで被覆するインターベンション治療を選択した。ただし、左主幹部へのPCIは亜急性期の血栓性閉塞や慢性期の再狭窄など新たな問題を生じる可能性があり⁹⁾、その選択には慎重である必要があると考えられた。

結 語

冠動脈造影所見上では責任病変同定が困難であった冠動脈塞栓症による急性心筋梗塞を経験した。責任病変の同定にはIVUSが有用であった。今回の冠動脈塞栓症の塞栓源としては左主幹部で破綻した不安定粥腫とそれに伴う血栓が考えられた。

要 約

症例は60歳，男性．胸痛を主訴に当科を受診し，前壁心筋梗塞の診断で入院となった．緊急心臓カテーテル検査上，前壁の壁運動が消失し，前下行枝分節7に有意狭窄が，回旋枝分節11に血栓透亮像が認められたが，造影遅延はなかった．左主幹部には不均一染影が認められたが，有意狭窄はなかった．前下行枝領域の心筋梗塞にもかかわらず回旋枝にも血栓像が認められ，責任病変の同定が困難であったため，血管内エコー検査を行った．血管内エコー法で左主幹部に脂質プールを伴う不安定粥腫が認められたため，左主幹部の粥腫の破綻が原因で回旋枝と前下行枝への塞栓症を生じたものと診断した．左主幹部から回旋枝にかけて血栓吸引施行後，ステントを留置した．左主幹部の不均一染影は消失し，血管内エコー法上も粥腫はステントで冠動脈壁に圧着されていた．以後，経過は良好で，慢性期の冠動脈造影では左主幹部に異常はなく，回旋枝の血栓像も消失していた．本症例は左主幹部の急性冠症候群で，不安定粥腫が破綻し形成された血栓の遠位塞栓により前壁心筋梗塞を生じたまれな1例と考えられ，その診断には血管内エコー法が有用であった．

J Cardiol 2005 Mar; 45(3): 115 - 121

文 献

- 1) Fuster V, Badimon L, Badimon JJ, Chesebro JH: The pathogenesis of coronary artery disease and the acute coronary syndromes(1). *N Engl J Med* 1992; **326**: 242 - 250
- 2) Cheng TO, Bashour T, Singh BK, Kelser GA: Myocardial infarction in the absence of coronary arteriosclerosis: Result of coronary spasm? *Am J Cardiol* 1972; **30**: 680 - 682
- 3) Henriques JP, Zijlstra F, Zwolle Myocardial Infarction Study Group: Frequency and sequelae of ST elevation acute myocardial infarction caused by spontaneous distal embolization from unstable coronary lesions. *Am J Cardiol* 2003; **91**: 708 - 711
- 4) Menke DM, Jordan MD, Aust CH, Storer W, Waller BF: Histologic evidence of distal coronary thromboembolism: A complication of acute proximal coronary artery thrombolysis therapy. *Chest* 1986; **90**: 614 - 616
- 5) 知久正明, 斎藤 穎, 本江純子, 小沢友紀雄, 上松瀬勝男: 急性冠症候群における病変部の形態的検討: 血管内エコー法による検討. *日冠疾会誌* 1999; **5**: 94 - 99
- 6) Prizel KR, Hutchins GM, Bulkley BH: Coronary artery embolism and myocardial infarction. *Ann Intern Med* 1978; **88**: 155 - 161
- 7) 循環器病の診断と治療に関するガイドライン(1998 - 1999年度合同研究班報告)冠動脈疾患におけるインターベンション治療の適応ガイドライン(冠動脈バイパス術の適応を含む): 待機的インターベンション. *日循会誌* 2000; **64**(Suppl): 1009 - 1022
- 8) Ishihara M, Sato H, Tateishi H, Uchida T, Dote K: Prediction and prevention of reocclusion after coronary thrombolysis for acute myocardial infarction based on analysis of the coronary morphology with angiography. *J Cardiol* 1991; **21**: 625 - 630(in Jpn with Eng abstr)
- 9) Tan WA, Tamai H, Park SJ, Plokker HW, Nobuyoshi M, Suzuki T, Colombo A, Macaya C, Holmes DR Jr, Cohen DJ, Whitlow PL, Ellis SG: Long-term clinical outcomes after unprotected left main trunk percutaneous revascularization in 279 patients. *Circulation* 2001; **104**: 1609 - 1614