

ステント留置17ヵ月後に遅発性血栓性閉塞によって発症した急性心筋梗塞の1例

Acute Myocardial Infarction Due to Late Stent Thrombosis Seventeen Months After Stent Implantation: A Case Report

梅村 茂雄
塚 芳明
中村 誠志
塚 未奈子*¹
北村 哲也
吉田 進
杉浦 哲朗*²
馬殿 正人
岩坂 壽二*¹

Shigeo UMEMURA, MD
Yoshiaki TSUKA, MD
Seishi NAKAMURA, MD
Minako TSUKA, MD*¹
Tetsuya KITAMURA, MD
Susumu YOSHIDA, MD
Tetsuro SUGIURA, MD, FJCC*²
Masato BADEN, MD
Toshiji IWASAKA, MD, FJCC*¹

Abstract

A 59-year-old man with acute myocardial infarction underwent successful stent implantation for proximal left anterior descending coronary artery occlusion. Antiplatelet therapy with 100 mg aspirin/day and 200 mg cilostazol/day was started after stenting and continued for 4 weeks. There was no cardiac event during the 1 year follow-up period. Follow-up coronary angiography at 12 months after stenting revealed no in-stent restenosis. The patient was admitted 17 months later due to sudden onset of severe chest pain. Electrocardiography revealed ST segment elevation in leads I-4. Emergency coronary angiography disclosed obstruction of the proximal left anterior descending coronary artery with thrombus. Intracoronary aspiration thrombectomy was successful. We describe a patient with acute myocardial infarction who had late stent thrombosis 17 months after stent implantation.

J Cardiol 2005 May; 45(5): 205-211

Key Words

■Thrombosis (late stent thrombosis)

■Stent

■Myocardial infarction, treatment

はじめに

冠動脈ステント留置術は、バルーンによる血管形成術に比べて急性期合併症や遠隔期再狭窄を減少させることがBenestent¹やSTRESS試験²の多施設無作為比較試験において証明され、現在、冠動脈インターベンションの主体となっている。冠動脈ステント留置術における重大な合併症の1つとして血栓性閉塞があり、

亜急性血栓性閉塞に関しては、抗血小板薬の併用によってその頻度は0.5%以下まで減少してきている^{3,4}。30日以降に起こる遅発性血栓性閉塞は、血管内放射線治療後に約5-10%と高率に発症すると報告され、注目されるようになった⁵⁻⁷。

今回我々は、血管内放射線治療とは関係なく、ステント留置後17ヵ月と遅い時期に発生した血栓性閉塞による急性心筋梗塞を経験したので報告する。

回生会宝塚病院 循環器科: 〒665-0022 兵庫県宝塚市野上2-1-2; *¹関西医科大学心臓血管病センター 内科, 大阪; *²高知大学医学部 臨床検査学, 高知

Division of Cardiology, Kaiseikai Takarazuka Hospital, Hyogo; *¹Internal Medicine, Cardiovascular Center, Kansai Medical University, Osaka, *²Clinical Laboratory, Kochi Medical School, Kochi

Address for correspondence: TSUKA Y, MD, Division of Cardiology, Kaiseikai Takarazuka Hospital, Nogami 2-1-2, Takarazuka, Hyogo 665-0022; E-mail: humancare@takarazuka-hospital.com

Manuscript received August 31, 2004; revised November 4, 2004; accepted November 16, 2004

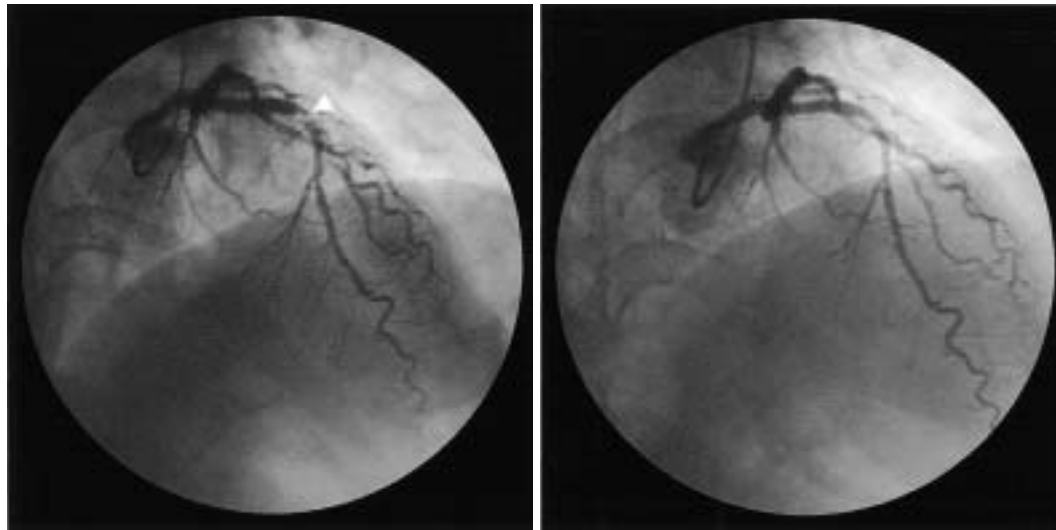


Fig. 1 Coronary angiograms at first myocardial infarction(February 19, 2002)

Left: Before the procedure showing subtotal occlusion(arrowhead)with Thrombolysis in Myocardial Infarction 2 flow of the left anterior descending artery.

Right: Immediately after stent implantation.

症 例

症 例 59歳, 男性

主 訴: 胸痛.

既往歴, 家族歴: 特記事項なし.

現病歴: 2002年2月に急性心筋梗塞で入院した. 緊急冠動脈造影上, 左前下行枝近位部がThrombolysis in Myocardial Infarction(TIMI)血流分類2度の亜完全閉塞であった. 引き続きMulti-link Tristarステント(3.5 × 18mm)を14気圧で加圧し留置することで良好な拡張に成功した(Fig. 1). ステント留置後の抗血小板療法として, アスピリン(100mg/day)に加えシロスタゾール(200mg/day)を1ヵ月間投与した. その後は胸痛の再発もなく, 冠危険因子のコントロールも良好であった. ステント留置後1年の遠隔期冠動脈造影検査でも再狭窄は認められず, 左室造影は前壁, 心室中隔, 心尖部に低収縮を示すのみで, 左室駆出率も62%であった. ^{99m}Tc-tetrofosmin 心筋血流シンチグラフィーでは梗塞領域のバイアピリティは良好に保たれていた(Fig. 2).ところが, 2003年7月22日, 就寝中に突然の胸痛が出現し, 当院に緊急搬入された.

入院時現症: 身長160cm, 体重60kg. 体温36.7℃. 意識清明. 血圧118/72mmHg, 脈拍80/min, 整. 音や心雑音は聴取されず, 呼吸音は正常であった.

血液検査所見(Table 1): 白血球は増加していたが, 心筋逸脱酵素の上昇はなかった.

冠危険因子: 喫煙歴20本/日 × 30年(2002年2月より禁煙), 高脂血症はアトルバスタチン(10mg)の投与でコントロール良好であった(Table 1). 高血圧症, 糖尿病はなかった.

心電図所見(Fig. 3): Ⅰ-Ⅳ誘導でST上昇が認められた.

胸部X線写真所見: 心胸郭比は50%で, 肺うっ血, 胸水はなかった.

心エコー図所見: 左室拡張末期径42mm, 収縮末期径28mmと左室の拡大は認められなかった. 左室前壁, 心室中隔の中間部, 心尖部に高度の低収縮が認められた.

入院後経過: 急性心筋梗塞を疑い, 初期治療(亜硝酸薬, ヘパリンの静脈投与)を開始したが, 症状, 心電図ともに改善はなく緊急冠動脈造影を施行した. 結果は, 初回急性心筋梗塞時に留置した左前下行枝近位部のステント内が血栓性閉塞を示したため, 引き続き冠動脈インターベンションを施行した. 6F Thrombusterを使用して血栓吸引療法を施行し, 暗赤色の血栓の吸引に成功した. TIMI血流分類3度が得られたが, 残存血栓が認められたため自己灌流バルーン(Esprit balloon)3.5 × 20mmを使用して8気圧で5分間加圧し,

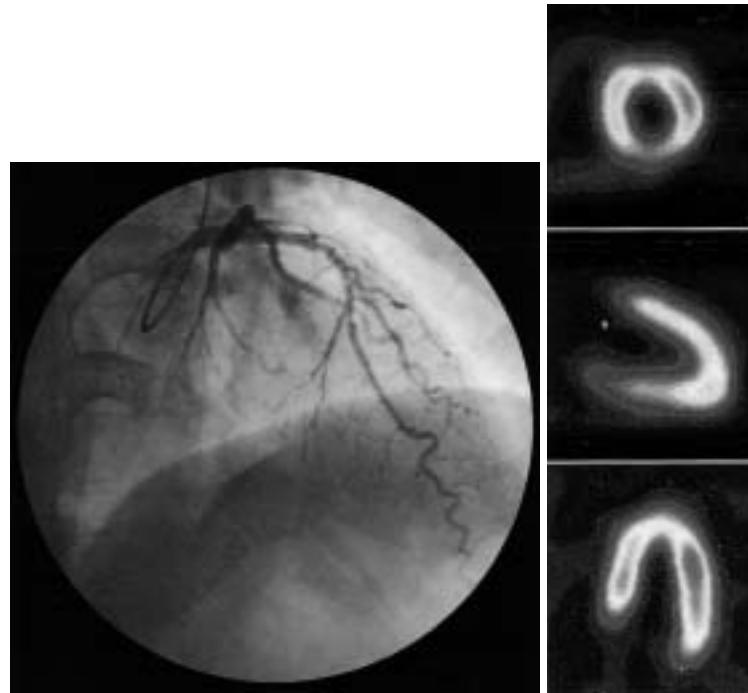


Fig. 2 Coronary angiogram and myocardial scintigram after stenting

Left: Coronary angiogram 12 months after stenting (February 26, 2003) showing no restenosis at the stent site.

Right: Technetium-99 m-tetrofosmin myocardial scintigram 30 days after stenting (March 19, 2003)

Table 1 Laboratory data on admission

WBC	10,100/ μ l	GPT	16 IU/l
RBC	484 \times 10 ⁴ / μ l	LDH	428 IU/l
Hb	15.7 g/dl	T-Bil	0.8 mg/dl
Ht	46.0%	BUN	13 mg/dl
Plt	25.7 \times 10 ⁴ / μ l	Cr	0.6 mg/dl
Na	139 mEq/l	T-cho	166 mg/dl
K	3.4 mEq/l	TG	117 mg/dl
Cl	105 mEq/l	HDL	49 mg/dl
CK	84 IU/l	Glu	144 mg/dl
CK-MB	13 IU/l	CRP	0.2 mg/dl
GOT	15 IU/l	Troponin T	(-)

良好な拡張が得られた(Fig. 4). 冠動脈インターベンション直後の ^{99m}Tc-tetrofosmin 心筋血流シンチグラフィでは入院時に比べ前壁と心尖部の血流改善が認められた(Fig. 5). 発症から再灌流までの時間は3.5時間であり, クレアチンキナーゼ最高値は6時間後の847IU/lであった. また, 血液検査上で免疫グロブリンGカルジオリピン抗体8U/ml以下, アンチトロニン活性97%, プロテインC活性97%, プロテインS

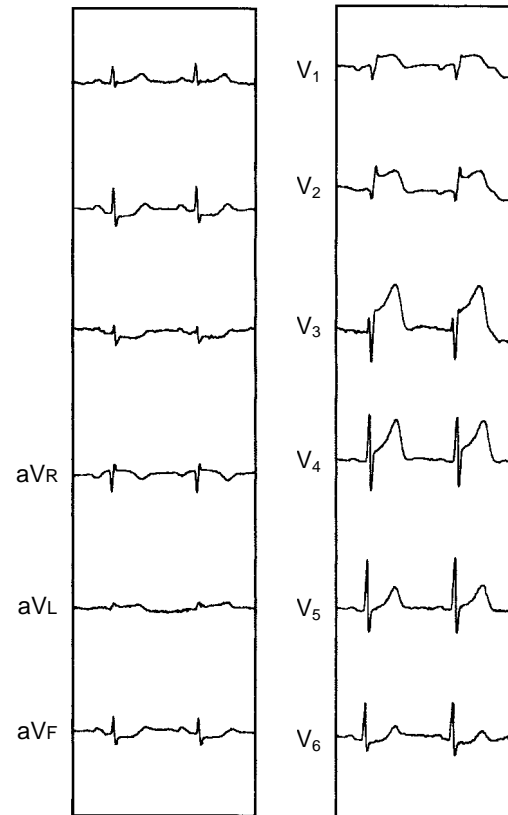


Fig. 3 Twelve lead electrocardiogram on admission

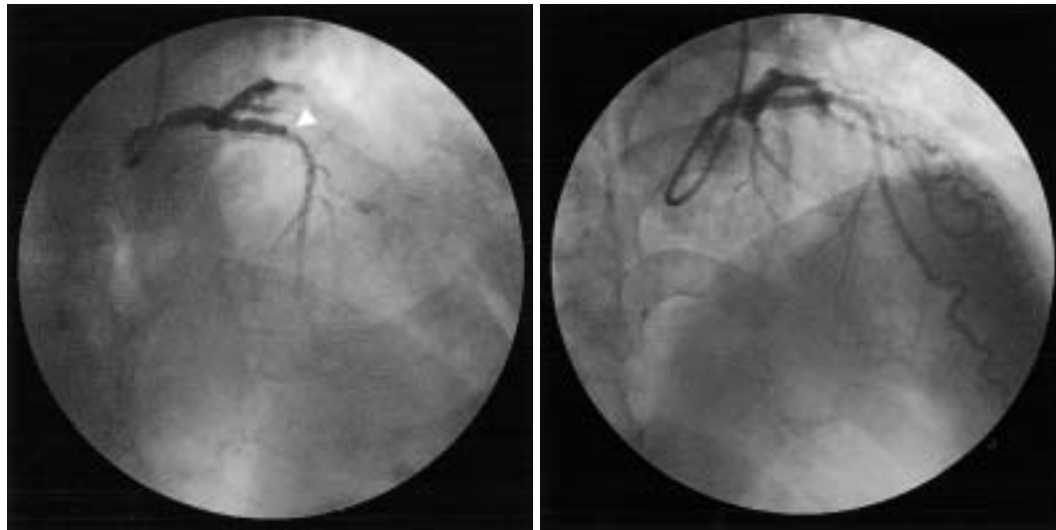


Fig. 4 Coronary angiograms on admission(July 22, 2003)

Left: Before the procedure showing subtotal occlusion(*arrowhead*)with Thrombolysis in Myocardial Infarction 1 flow of the left anterior descending artery.

Right: Immediately after the procedure.

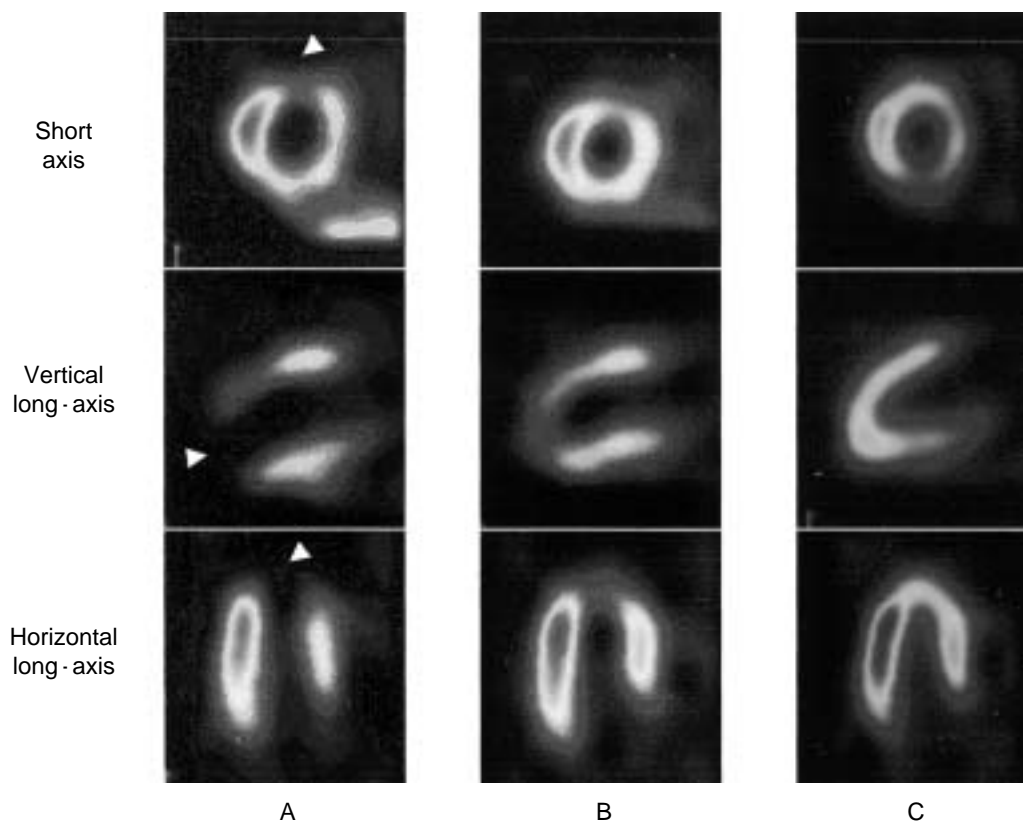


Fig. 5 Technetium-99m-tetrofosmin myocardial scintigrams

A: Before the procedure(July 22, 2003)showing perfusion defects in the anterior and septal regions of the left ventricle(*arrowheads*).

B: Immediately after the procedure.

C: 30 days after the procedure(August 26, 2003)

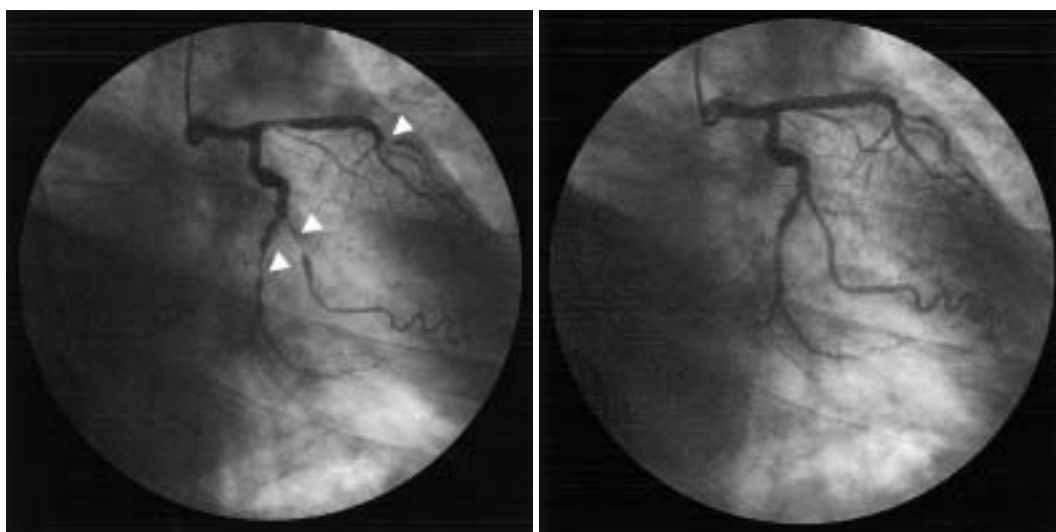


Fig. 6 Coronary angiograms 12 months after the procedure(August 26, 2004)

Left: Ergonovine maleate(50 μ g)was injected into the left coronary artery. Coronary spasm occurred in the left anterior descending and left circumflex coronary artery(*arrowheads*).

Right: Isosorbide dinitrate(5 mg)was injected into the left coronary artery.

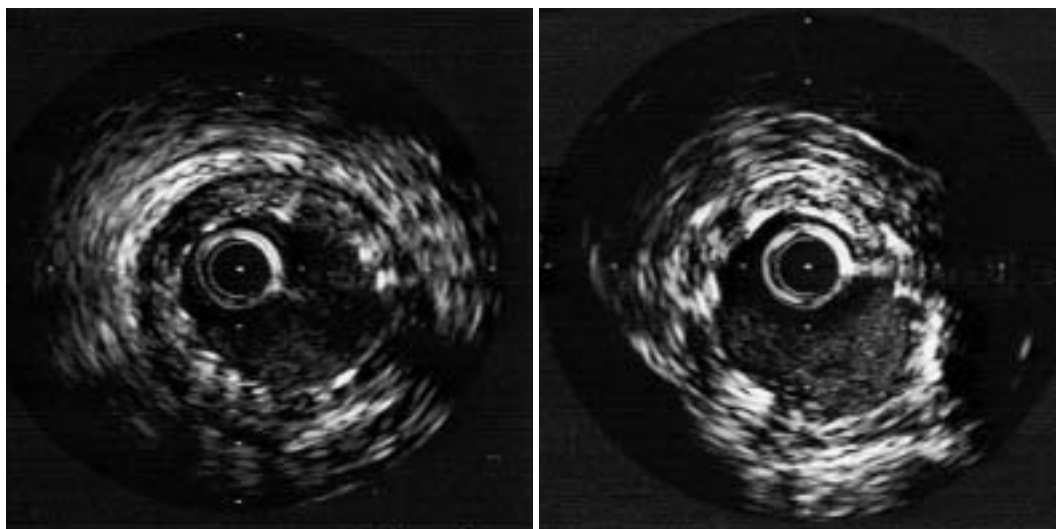


Fig. 7 Intravascular ultrasound images 12 months after the procedure(August 26, 2004)

Slight neointimal hyperplasia was observed inside the stent(*Left:* proximal, *Right:* distal)

活性100% , プラスミノーゲン活性103% で血栓傾向は認められなかった . その後 , 合併症もなく順調に心臓リハビリテーションを施行し , 第14病日に退院となった . 2回目の急性前壁梗塞であったが , 退院前の心エコー図では左室前壁から中隔の中間部と心尖部に低収縮を示すのみで , ^{99m}Tc -tetrofosmin 心筋血流シンチグラフィでも梗塞領域のバイアビリティは良好に保たれていた(Fig. 5) . また , 1年後に再度冠動脈造

影を施行したが再狭窄はなく , 冠攣縮誘発試験(エルゴノビン負荷)では , 左前下行枝中間部と回旋枝(後側壁枝)に冠攣縮が誘発された(Fig. 6) . 血管内エコー検査では , ステントの拡張と接着に問題はなく , わずかな内膜増殖が認められた(Fig. 7) .

考 察

冠動脈ステント留置に伴う重大な合併症として血栓

性閉塞がある。発症時期としてはステント留置後1週間以内に発症することが多く、待機的なステント留置の場合、亜急性血栓性閉塞は約3.5%に認められたが^{6,7)}、アスピリンとチクロピジンの併用によってその頻度は0.5%以下まで減少してきている^{1,2)}。30日以上経過して起こる遅発性血栓性閉塞に関しては、血管内放射線治療後に約5-10%と高率に発症すると報告され注目されるようになった^{3,5)}。

今回我々は、血管内放射線治療とは関係なくステント留置後17ヵ月経過して発症した血栓性閉塞による急性心筋梗塞を経験したが、遅発性血栓性閉塞の報告は少なく、発症頻度や原因は明らかではない。本症例は、待機的なステント留置ではないものの、3.5×18mmのステントを14気圧と高圧で拡張しており、血管造影上、明らかな解離も認められなかった。Wangらの報告と同様に、ステントの拡張や接着不足など、亜急性血栓性閉塞の原因^{8,9)}とは違った機序で血栓が形成したと考えられる。また、前述したように全身的な血栓傾向も認められなかった。薬物溶出ステントでは、ステント留置後18ヵ月に遅発性血栓性閉塞による死亡例が報告されており、剖検所見よりステント留置部位に局所的なリンパ球や好酸球の過敏反応を伴う瘤状の拡大が報告されているが¹⁰⁾、本症例では血管造影上、瘤形成はなかった。ただし、ステント留置後5年経過してもステント周囲に炎症細胞の浸潤が続くという考えもあり¹¹⁾、炎症の遷延が血栓形成に関与しているのかもしれない。

本症例は急性期に血管内エコー法や血管内視鏡を施行していないが、遅発性血栓性閉塞から1年後の血管内エコー法所見では、ステント新生内膜の増殖はわずかであり、冠攣縮誘発試験では、左前下行枝中間部に冠攣縮が誘発された。これらは、血管内放射線治療後

の遅発性血栓性閉塞と同様に再内皮化の遅延、血管反応性の傷害や攣縮の関与¹²⁾を疑わせる所見である。血管内放射線治療後の遅発性血栓性閉塞は、抗血小板薬の使用期間を延長し、新規ステントの使用を控えることでその頻度は減少したが¹³⁾、血管内放射線治療を施行していない症例では証明されていない。ステント留置後に投与する抗血小板薬の期間に関して、CREDO試験ではクロピドグレル12ヵ月投与群が1ヵ月投与群に比べて有意に虚血イベントを減少させており¹⁴⁾、血管内放射線治療を施行していない症例においても、抗血小板薬の使用期間を延長させることで、遅発性血栓性閉塞の頻度を減少させる可能性がある。Wangら⁸⁾は血管内放射線治療を施行していない1,191例において、遅発性血栓性閉塞は1年以内に0.76%の頻度で生じ、発症時期はステント留置後平均109日(範囲39-211日)と報告しており、1年以上経過して起こる血栓性閉塞は、さらに頻度が低いと考えられる。本症例では、チクロピジン(200mg/day)の投与を1年間継続したが、チクロピジンには血栓性血小板減少性紫斑病や無顆粒球症などの重篤な副作用が報告されている¹⁵⁾。今後、遅発性血栓性閉塞の頻度や原因を解明し、抗血小板薬の使用期間などを検討する必要がある。

結 語

ステント留置後17ヵ月と遅い時期に、血栓性閉塞によって発症した急性心筋梗塞を経験したので報告した。

血管内放射線治療を施行していない症例に関しても、遅発性血栓性閉塞の頻度や原因を解明し、ステント留置後遠隔期に生じるこの重大な合併症に対する治療戦略を検討する必要がある。

要 約

症例は59歳、男性で、急性心筋梗塞で入院した。梗塞責任病変の左前下行枝近位部にステントを留置して再灌流に成功した。アスピリン(100mg/day)とシロスタゾール(200mg/day)による抗血小板療法を1ヵ月間継続した。その後は胸痛の出現もなく、ステント留置後1年の遠隔期冠動脈造影検査でも再狭窄は認められなかった。ところが、17ヵ月後、突然の胸痛が出現し救急搬送され、心電図ではⅠ・Ⅳ誘導のST上昇を示した。緊急冠動脈造影では、左前下行枝のステント留置部位が血栓性閉塞していたため、引き続き血栓吸引療法を施行し、暗赤色の血栓の吸引に成功した。今回我々は、ステント留置後17ヵ月に、遅発性血栓性閉塞による急性心筋梗塞を経験したので報告

する。

J Cardiol 2005 May; 45(5): 205 - 211

文 献

- 1) Serruys PW, de Jaegere P, Kiemeneij F, Macaya C, Rutsch W, Heyndrickx G, Emanuelsson H, Marco J, Legrand V, Materne P, Belardi J, Sigwart U, Colombo A, Goy JJ, Heuvel P, Delgan J, Morel MA, for the Benestent Study Group: A comparison of balloon-expandable-stent implantation with balloon angioplasty in patients with coronary artery disease. *N Engl J Med* 1994; **331**: 489 - 495
- 2) Fischman DL, Leon MB, Baim DS, Schatz RA, Savage MP, Penn I, Detre K, Veltri L, Ricci D, Nobuyoshi M, Cleman M, Heuser R, Almond D, Teirstein PS, Fish RD, Colombo A, Brinker J, Moses J, Shalovich A, Hirshfeld J, Bailey S, Ellis S, Rake R, Goldberg S, for the Stent Restenosis Study Investigators: A randomized comparison of coronary-stent placement and balloon angioplasty in the treatment of coronary artery disease. *N Engl J Med* 1994; **331**: 496 - 501
- 3) Schömig A, Neumann FJ, Kastrati A, Schühlen H, Blasini R, Hadamitzky M, Walter H, Zitzmann-Roth EM, Richardt G, Alt E, Schmitt C, Ulm K: A randomized comparison of antiplatelet and anticoagulant therapy after the placement of coronary-artery stent. *N Engl J Med* 1996; **334**: 1084 - 1089
- 4) Leon MB, Baim DS, Popma JJ, Gordon PC, Cutlip DE, Ho KLH, Giambartolomei A, Diver DJ, Lasorda DM, Williams DO, Pocock SJ, Kuntz RE, for the Stent Anticoagulation Restenosis Study Investigators: A clinical trial comparing three antithrombotic-drug regimens after coronary-artery stenting. *N Engl J Med* 1998; **339**: 1665 - 1671
- 5) Costa MA, Sabaté M, van der Giessen WJ, Kay IP, Cervinka P, Ligthart JMR, Serrano P, Coen VLMA, Levendag PC, Serruys PW: Late coronary occlusion after intracoronary brachytherapy. *Circulation* 1999; **100**: 789 - 792
- 6) Waksman R, White RL, Chan RC, Bass BG, Geirlach L, Mintz GS, Satler LF, Mehran R, Serruys PW, Lansky AJ, Fitzgerald P, Bhargava B, Kent KM, Pichard AD, Leon MB: Intracoronary γ -radiation therapy after angioplasty inhibits recurrence in patients with in-stent restenosis. *Circulation* 2000; **101**: 2165 - 2171
- 7) Leon MB, Teirstein PS, Moses JW, Tripuraneni P, Lansky AJ, Jani S, Wong SC, Fish D, Ellis S, Holmes DR, Kerieakes D, Kuntz RE: Localized intracoronary gamma-radiation therapy to inhibit the recurrence of restenosis after stenting. *N Engl J Med* 2001; **344**: 250 - 256
- 8) Wang F, Stouffer GA, Waxman S, Uretsky FB: Late coronary stent thrombosis: Early vs. late stent thrombosis in the stent era. *Catheter Cardiovasc Interv* 2002; **55**: 142 - 147
- 9) Mak KH, Belli G, Ellis SG, Moliterno JD: Subacute stent thrombosis: Evolving issues and current concepts. *J Am Coll Cardiol* 1996; **27**: 494 - 503
- 10) Virmani R, Guagliumi G, Farb A, Musumeci G, Grieco N, Motta T, Mihalcik L, Tespili M, Valsecchi O, Kolodgie FD: Localized hypersensitivity and late coronary thrombosis secondary to a sirolimus-eluting stent: Should we be cautious? *Circulation* 2004; **109**: 701 - 705
- 11) Inoue K, Abe K, Ando K, Shirai S, Nishiyama K, Nakanishi M, Yamada T, Sakai K, Nakagawa Y, Hamasaki N, Kimura T, Nobuyoshi M, Miyamoto TA: Pathological analyses of long-term intracoronary Palmaz-Schatz stenting: Is its efficacy permanent? *Cardiovasc Pathol* 2004; **13**: 109 - 115
- 12) Waksman R: Late thrombosis after radiation: Sitting on a time bomb. *Circulation* 1999; **100**: 780 - 782
- 13) Teirstein P, Reilly JP: Late stent thrombosis in brachytherapy: The role of long-term antiplatelet therapy. *J Invasive Cardiol* 2002; **14**: 109 - 114
- 14) Steinhubl SR, Berger PB, Mann JT, Fry ET, DeLago A, Wilmer C, Topol EJ, CREDO Investigators: Clopidogrel for the reduction of events during observation: Early and sustained dual oral antiplatelet therapy following percutaneous coronary intervention: A randomized controlled trial. *JAMA* 2002; **288**: 2411 - 2420
- 15) Sharis PJ, Cannon CP, Loscalzo J: The antiplatelet effects of ticlopidine and clopidogrel. *Ann Intern Med* 1998; **129**: 394 - 405