

無症候性多発性脳梗塞を合併した 長い心停止を伴う神経調節性失神 の1例

Neurally Mediated Syncope With Significant Cardiac Arrest and Asymptomatic Multiple Cerebral Infarctions: A Case Report

松下 浩平
石川 利之
住田 晋一
小林 司
川崎 典子
松本 克己
泰磨美能留
石上 友章
菅野 晃靖
仲澤 一郎
小川 英幸
内野 和顕
木村 一雄
梅村 敏

Kohei MATSUSHITA, MD
Toshiyuki ISHIKAWA, MD, FJCC
Shinichi SUMITA, MD
Tsukasa KOBAYASHI, MD
Noriko KAWASAKI, MD
Katsumi MATSUMOTO, MD
Minoru TAIMA, MD
Tomoaki ISHIGAMI, MD
Teruyasu SUGANO, MD
Ichiro NAKAZAWA, MD
Hideyuki OGAWA, MD
Kazuaki UCHINO, MD, FJCC
Kazuo KIMURA, MD, FJCC
Satoshi UMEMURA, MD, FJCC

Abstract

A 32-year-old man had suffered episodes of loss of consciousness since childhood. He was admitted to another hospital because of three syncopal episodes in one day. He was referred to our hospital because of asymptomatic multiple lacunae indicating cerebral infarction on magnetic resonance imaging. He lost consciousness with convulsion followed by a 70-second interval of cardiac arrest during blood sampling. He reported the onset of his usual prodromal symptoms after 1 min in the 80° head-up tilt position. He lost consciousness 2 min after returning to the supine position. Electrocardiography demonstrated a 10-second interval of cardiac arrest. Magnetic resonance angiography, carotid arterial echography, brain perfusion scintigraphy, and laboratory chemistry and hematology examinations identified no significant findings. Cerebral infarction had occurred in watershed areas, so hemodynamic change during cardiac arrest may be the main cause of the infarctions. He suffered no further syncopal or presyncopal episodes after implantation of a DDD pacing system.

J Cardiol 2005 May; 45(5): 219-224

Key Words

■Autonomic nervous system ■Cardiac arrest ■Cerebrovascular circulation
■Pacemaker, artificial ■Stroke

はじめに

神経調節性失神は失神の原因の18%を占め¹⁾、一般

的には死亡のリスクは低いといわれている²⁾が、その中には長時間の心停止を伴う“malignant” vasovagal syncopeの報告もある^{3,4)}。

横浜市立大学医学部 内科学第二講座: 236-0004 横浜市金沢区福浦3-9

The Second Department of Internal Medicine, Yokohama City University School of Medicine, Yokohama

Address for correspondence: MATSUSHITA K, MD, The Second Department of Internal Medicine, Yokohama City University School of Medicine, Fukuura 3-9, Kanazawa-ku, Yokohama 236-0004; E-mail: koheimat@ya2.so-net.ne.jp

Manuscript received August 30, 2004; revised November 11, 2004; accepted November 11, 2004

症 例

症 例 32歳，男性

既往歴：特記事項なし．

家族歴：父親に不整脈があるといわれているが，詳細は不明．

嗜好歴：喫煙・飲酒なし．

現病歴：小学生の頃より朝礼時などに失神することがあった．中学生の頃も直立で教師から注意されているときに失神したことがあった．23歳の頃採血時に失神し，眼鏡で口を切ったことがあった．24歳の頃，理髪店で首に巻かれたエプロンのヒモが“きつくて苦しい”と感じていると気を失っていた．32歳時に夕方，トイレで自慰行為の射精直後に“心臓がドクンとする感じ”がして失神し，便座より転落した．その後ソファで腰をかけていたところ，急に気分が不快となり家人の前で数十秒失神した．救急車で他院を受診したが，とくに問題ないといわれて帰宅しようとし，会計を待っている最中に気分が不快となり，数十秒失神した．そのまま約2週間入院となったが，とくに問題ないとのことで退院となった．神経科でパニック障害の診断で経過観察されていたが，磁気共鳴画像(magnetic resonance imaging: MRI)により多発性ラクナ梗塞が疑われ当院を紹介受診し，精査目的で入院となった．

身体所見：身長173cm，体重85kg．血圧126/82mmHg，脈拍76/min，体温36.6℃．眼瞼結膜貧血なし．頸動脈雑音を聴取せず．甲状腺腫脹なし．心音純で，肺胞呼吸音も正常．腹部は平坦軟で，前脛部に浮腫なし．神経学的所見に異常なし．

検査所見：胸部X線写真上で心胸郭比は46%，肺野に異常はなかった(Fig. 1)．体表12誘導心電図は洞調律で心拍数90/min，正常軸，その他明らかな異常は認められなかった(Fig. 2)．心エコー図では左室駆出率が65%で，局所壁運動異常は認められず，弁膜症も認められなかった．ホルター心電図では1日総心拍数123,695拍，平均心拍数86/min，最大心拍数139/min，最小心拍数61/min，心室期外収縮なし，上室期外収縮1回/day，心停止なし．当院で施行した頭部コンピュータ断層撮影(computed tomography: CT)およびMRI検査をFig. 3に示す．頭部CTでは低吸収領域を，MRIではT₂強調で高信号領域が分水界領域主体

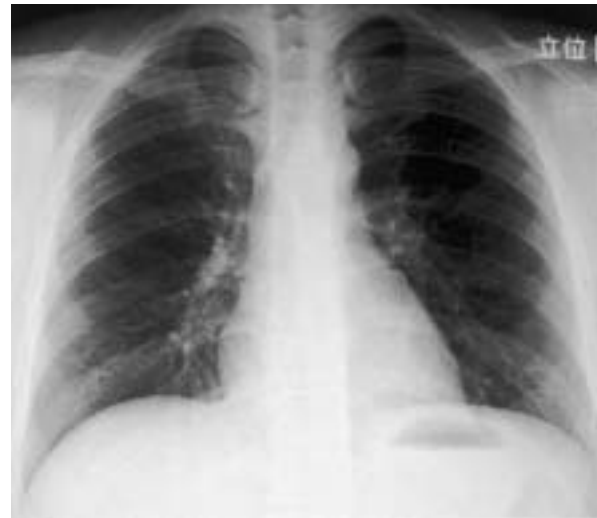

Fig. 1 Chest radiograph

No particular finding. Cardiothoracic ratio was 46%.

に認められた(Fig. 3)．採血検査所見では血算，生化学所見に異常はなかった．また，凝固系の検査でもプロトロンビン時間国際標準率1.01，活性化部分トロンボプラスチン時間32.4sec，D-Dダイマー0.90μg/ml，フィブリン/フィブリノーゲン分解産物-E分画85ng/ml，フィブリノーゲン317mg/dl，プロテインC抗原123%，プロテインC活性123，プロテインS抗原99%，ループスアンチコアグラント1.12，抗カルジオリピン₂GP1 < 1.2，抗カルジオリピンIgG < 8U/ml，と明らかな異常は認められず，その他膠原病関連，内分泌関連検査でも異常は認められなかった．Tc-99m ECDによる脳血流シンチグラムでは平均脳血流量は右で53.94 ml/100 g/min，左で51.8994 ml/100 g/min(32歳参考値48.36894 ml/100 g/min)で，とくに異常は認められなかった．頸動脈エコー図では両側ともに有意狭窄や石灰化などは認められなかった．

入院後経過：以前採血時に失神の既往があったため，入院時採血を非観血的連続血圧モニター(フィナプレスμ)および心電図モニター下に施行したところ，採血終了2分後に約70秒の失神とそれに伴う痙攣を生じた(Fig. 4 - 上)．80°head-up tilt試験を行ったところ，開始後約1分で血圧が低下し気分が不快となり，水平に戻したところ，その約2分後に10秒の心停止が生じた(Fig. 4 - 下)．選択的セロトニン再取り込み阻害薬である塩酸パロキセチン30mg投与を開始し，投与開始約2週間後に同様に採血およびhead-up tilt試

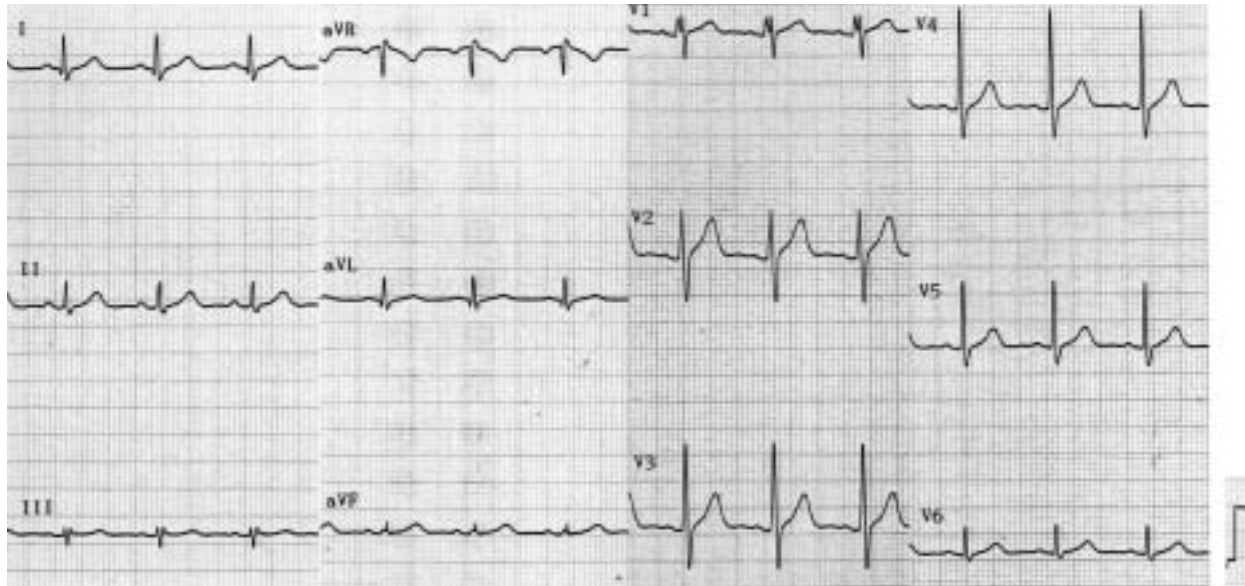


Fig. 2 Conventional electrocardiogram on admission showing 90 beats/min normal sinus rhythm

験を行ったが、失神は生じなかったため退院となった。外来での検査の点滴ルート確保時に、再び10秒の心停止および失神を生じたため再入院した。入院後パロキセチン内服中、再度、採血負荷およびhead-up tilt試験を行ったが、失神は生じなかった。パロキセチン内服中止とし、再度同様の負荷試験を行ったが、失神は生じなかった。長い心停止を伴う神経調節性失神に対し永久ペースメーカー植え込み術を行った。ペースメーカー植え込み時の心臓電気生理学的検査では、心周期728msec、AH時間82msec、HV時間60msec、洞結節回復時間1,072msec、房室伝導は160/minまで1:1伝導、基本周期600msec時に、有効不応期230msec、機能的な不応期401msecであった。房室結節二重伝導路所見は認められたが、頻拍は誘発されず、室房伝導は認められなかった。レートドロップレスポンス機能付きDDDペースメーカー移植術が行われた。ペースメーカー移植後、失神は生じていない。

考 察

今回我々は、非常に長い心停止を生じる神経調節性失神に無症候性多発性脳梗塞を伴う症例を経験した。我々の検索した範囲内では、神経調節性失神に脳梗塞を伴う症例の報告は今までになかった。

今回の症例は32歳と若年であり、磁気共鳴血管造影上で脳血管に狭窄が認められず、頸動脈エコー図や

脳血流シンチグラム上でも異常が認められなかったため、脳血管の器質的異常はないと考えられた。また採血上、先天凝固異常や抗リン脂質抗体症候群などを疑わせる所見もなかった。今回主として分水界領域に脳梗塞が生じており、失神時の長時間の心停止による血流低下が繰り返し生じたために、無症候性多発性脳梗塞が分水界領域に生じたと考えられた。しかし、分水界以外の領域にも梗塞は生じているため、血行動態の関与以外にも、長時間の心停止により微小血栓を生じ、心拍再開時にそれが塞栓を生じた可能性も考えられた。本症例はペースメーカー植え込み後約2ヵ月および6ヵ月に頭部CTを検査しているが、低吸収域の増加は認められていない。永久ペースメーカーが移植されたため今後MRIの検査は受けられないが、今後失神を生じることなく長期間経過した際に、頭部CT検査で変化が認められなければ、より心停止が無症候性脳梗塞の原因であった可能性が高まると考えられた。

今回の症例は約70秒の非常に長い心停止を伴う神経調節性失神で、Suttonら⁵⁾の分類によると心抑制型Type 2Aと考えられた。治療法は当初より永久ペースメーカー移植を勧めたが、選択的セロトニン再取り込み阻害薬が神経調節性失神に有効との報告⁶⁾もあり、本人の強い希望で塩酸パロキセチンを使用した。使用後にhead-up tilt試験を行い結果は陰性であったが、内服薬は有効と判断し一時退院とした。Head-up tilt試験

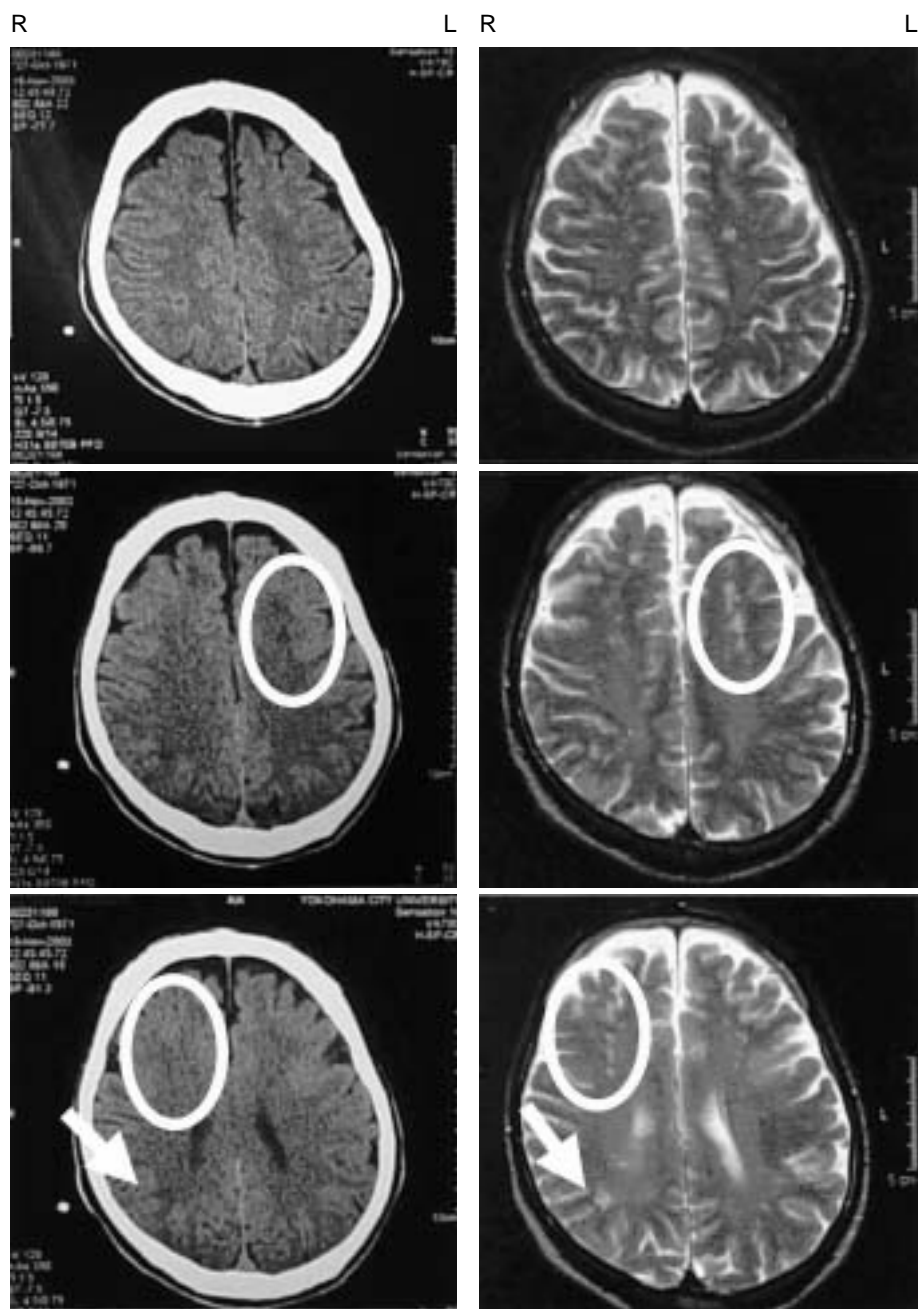


Fig. 3 Head computed tomography scans and magnetic resonance images

Head computed tomography scans (left column) showed low density areas, T₂-weighted magnetic resonance images (right column) showed high intensity areas in the watershed area (circle and arrow). Cerebral infarction occurred mainly in the watershed area, so hemodynamic change during cardiac arrest may have been the main cause of infarction.

Upper row: Axial slice at the top of the brain.

Middle row: Axial slice above the lateral ventricle.

Lower row: Axial slice at the corpus callosum.

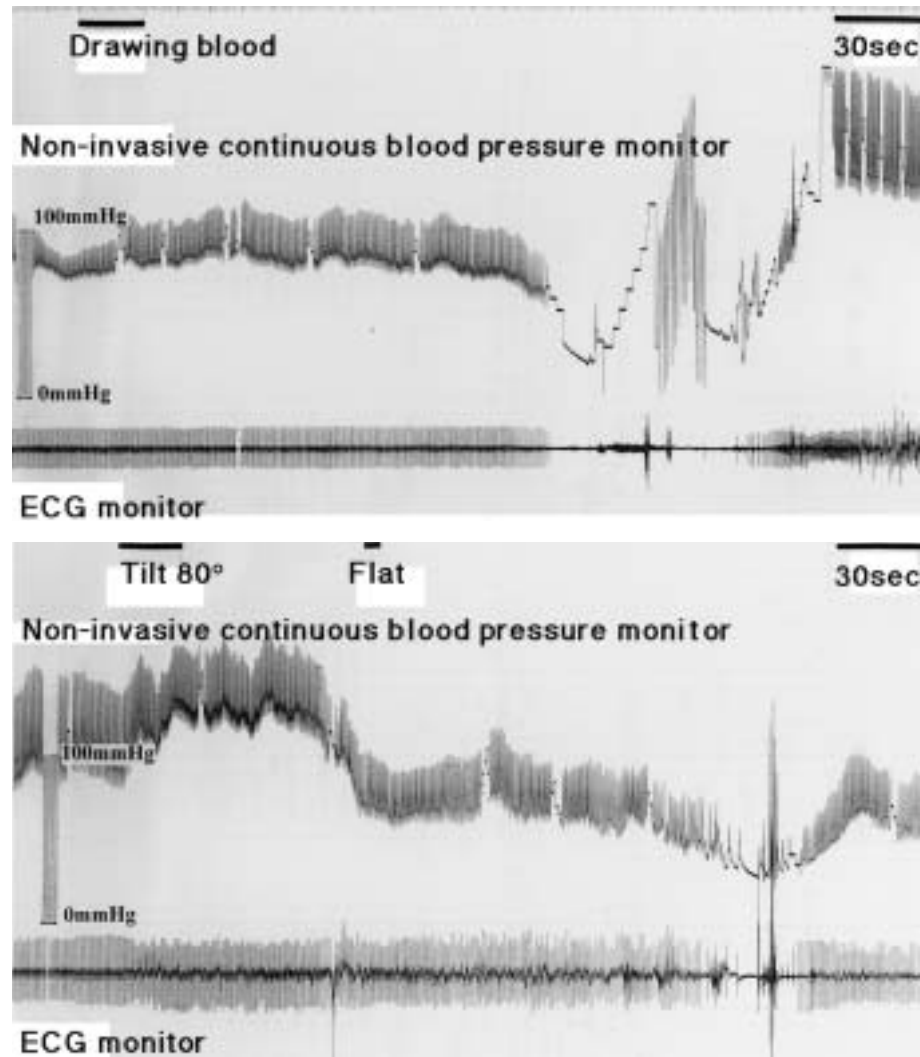


Fig. 4 Recordings of electrocardiogram and Finapres monitor

Upper: Recording of electrocardiogram and Finapres monitoring during drawing of a blood sample. He lost consciousness with convulsion followed by a 70-second interval of cardiac arrest.

Lower: Recording of electrocardiogram and Finapres monitoring during the 80° head-up tilting test. He noted the onset of his usual prodromal symptoms after 1 min. He lost consciousness 2 min after returning to the supine position, and the electrocardiogram demonstrated a 10-second interval of cardiac arrest. ECG = electrocardiogram.

(80°)は同日内の再現性は87%⁷⁾, 3日 - 6週の再現性でも85 - 90%との報告がある^{8,9)}. しかし, 本症例では臨床的に失神を完全に抑制することはできず, その後のhead-up tilt試験にも再現性は認められなかった. 本症例は最終的に永久ペースメーカー移植を行い, その

後失神は認められていない.

結 語

無症候性多発性脳梗塞に, 長い心停止を伴う神経調節性失神の関与が疑われた症例を経験した.

要 約

症例は32歳，男性．小学生時より失神を繰り返していた．1日に3回の失神があり他院入院となり，磁気共鳴画像により多発性ラクナ様梗塞が認められたため，精査加療目的で当院入院となった．神経学的所見に異常は認められなかった．入院後モニター装着の後，採血を行ったところ，採血2分後に約70秒の心停止および痙攣を生じた．80°head-up tilt試験を行ったところ，開始後約1分で血圧が低下し，気分が不快となり水平に戻したところ，その約2分後に10秒の心停止を生じた．採血上，先天凝固異常や抗リン脂質抗体症候群などを疑わせる所見なく，磁気共鳴血管造影上で脳血管に狭窄などが認められず，脳血流シンチグラム上でも異常は認められなかった．脳梗塞を生じた領域が主に分水領域であったため，失神時の長時間の心停止が原因の無症候性多発性脳梗塞と考えられた．最終的に永久ペースメーカー移植術を行い，その後失神は生じていない．

J Cardiol 2005 May; 45(5): 219 - 224

文 献

- 1) Linzer M, Yang EH, Estes NA, Wang P, Vorperian VR, Kapoor WN: Diagnosing syncope: Part 1. Values of history, physical examination, and electrocardiography: Clinical Efficacy Assessment Project of the American College of Physicians. *Ann Intern Med* 1997; **126**: 989 - 996
- 2) Kapoor WN: Evaluation and outcome of patients with syncope. *Medicine*(Baltimore)1990; **69**: 160 - 175
- 3) Maloney JD, Jaeger FJ, Fouad-Tatazi FM, Morris HH: Malignant vasovagal syncope: Prolonged asystole provoked by head-up tilt: Case report and review of diagnosis, pathophysiology, and therapy. *Cleve Clin J Med* 1988; **55**: 542 - 548
- 4) Miyata A, Kobayashi Y, Jinbo Y, Chiyoda K, Nakagawa H, Tanno K, Kurano K, Kikushima S, Baba T, Mukai H, Katagiri T, Hayashi M, Hasegawa T: A case of vasovagal syncope with significant ventricular stand still induced by head-up tilt test. *Shinzo* 1996; **28**: 510 - 514(in Japanese)
- 5) Sutton R, Petersen M, Brignole M: Proposed classification for tilt induced vasovagal syncope. *Eur J Cardiac Pacing Electrophysiol* 1992; **3**: 180 - 183
- 6) Samoil D, Grubb BP: Neurally mediated syncope and serotonin reuptake inhibitors. *Clin Auton Res* 1995; **5**: 251 - 255
- 7) Chen XC, Chen MY, Remole S, Kobayashi Y, Dunningan A, Milstein S, Benditt DG: Reproducibility of head-up tilt-table testing for eliciting susceptibility to neurally mediated syncope in patients without structural heart disease. *Am J Cardiol* 1992; **69**: 755 - 760
- 8) Sheldon R, Splawinski J, Killam S: Reproducibility of isoproterenol tilt-table tests in patients with syncope. *Am J Cardiol* 1992; **69**: 1300 - 1305
- 9) Grubb B, Wolfe D, Temesy-Armos P, Hahn H, Elliott L: Reproducibility of head upright tilt table test results in patients with syncope. *Pacing Clin Electrophysiol* 1992; **15**: 1477 - 1481