

# 根治的前立腺全摘除術後に生じた骨盤腔内リンパ腫によって深部静脈血栓症を発症した1例

# Deep Vein Thrombosis Caused by Pelvic Lymphocyst Following Radical Prostatectomy: A Case Report

平林 直章<sup>\*1</sup>  
 櫻井 俊平  
 小宮山 斎<sup>\*2</sup>  
 横山 仁<sup>\*2</sup>  
 紺谷 和彦<sup>\*2</sup>  
 米山 威久<sup>\*2</sup>  
 平瀬 雄一<sup>\*3</sup>  
 腰原 浩<sup>\*3</sup>  
 伊藤 敦子<sup>\*3</sup>  
 池田 宇一<sup>\*4</sup>

Naoaki HIRABAYASHI, MD<sup>\*1</sup>  
 Shumpei SAKURAI, MD  
 Itsuki KOMIYAMA, MD<sup>\*2</sup>  
 Jin YOKOYAMA, MD<sup>\*2</sup>  
 Kazuhiko KONTANI, MD<sup>\*2</sup>  
 Takehisa YONEYAMA, MD<sup>\*2</sup>  
 Yuichi HIRASE, MD<sup>\*3</sup>  
 Hiroshi KOSHIHARA, MD<sup>\*3</sup>  
 Atsuko ITOH, MD<sup>\*3</sup>  
 Uichi IKEDA, MD, FJCC<sup>\*4</sup>

## Abstract

A 66-year-old man was admitted with distal edema of his right leg. He had undergone radical prostatectomy and pelvic lymphadenectomy for prostatic cancer 23 days previously. Abdominal computed tomography (CT) showed a lymphocyst (4.5 × 3.0 cm) along the right pelvic wall compressing the right external iliac vein. CT with contrast medium showed thrombus formation (about 9 cm) in the distal portion of the right external iliac vein and femoral vein. An inferior vena cava filter was placed to prevent pulmonary embolism, and anticoagulation with warfarin was started. One week later, CT showed shrinkage of the lymphocyst and thrombus in the vein, as well as a large thrombus trapped in the filter. Follow-up CT taken 2 months later revealed marked reduction of the lymphocyst and absence of thrombus in both the vein and filter. A lymphocyst, also known as a lymphocele, is a complication of radical pelvic surgery. Most lymphocysts are asymptomatic and regress spontaneously, but may lead to deep vein thrombosis and pulmonary embolism, usually a few weeks after surgery. Careful observation is needed even after discharge from hospital.

J Cardiol 2005 Jun; 45(6): 263 - 267

## Key Words

- Neoplasms (lymphocyst)
- Thrombosis (vena cava filter)
- Computed tomography

## はじめに

骨盤腔内のリンパ腫は、泌尿器科あるいは産婦人

科領域などの骨盤腔内手術後の合併症として比較的頻度の高いものである。通常、無症状に経過することが多いが、その大きさと発生部位によっては尿管、膀胱、

独立行政法人国立病院機構松本病院 循環器科, <sup>\*2</sup>泌尿器科, <sup>\*3</sup>放射線科: 〒399-8701 長野県松本市芳川村井町1209;  
<sup>\*1</sup>(現)長野市民病院 循環器科: 〒381-0006 長野県長野市富竹1333-1; <sup>\*4</sup>信州大学医学部附属病院 循環器内科, 長野  
 Departments of Cardiology, <sup>\*2</sup>Urology and <sup>\*3</sup>Radiology, The Independent Administrative Institution, National Hospital Organization,  
 Matsumoto Hospital, Nagano; <sup>\*1</sup>(present)Department of Cardiology, Nagano Municipal Hospital, Nagano; <sup>\*4</sup>Department of  
 Cardiology, Shinshu University Hospital, Nagano

**Address for correspondence:** HIRABAYASHI N, MD, Department of Cardiology, Nagano Municipal Hospital, Tomitake 1333-1,  
 Nagano, Nagano 381-0006; E-mail: naoaki\_hirabayashi@hospital.nagano.nagano.jp

Manuscript received August 30, 2004; revised November 17, 2004; accepted November 18, 2004

S状結腸，腸骨動静脈を圧排し，治療が必要となる場合がある<sup>1)</sup>．今回，根治的前立腺全摘除術後に生じた骨盤腔内リンパ腫が外腸骨静脈を圧排し，深部静脈血栓症を発症した症例を経験した．早期に下大静脈フィルターを留置したことで肺血栓塞栓症の発症を予防することができた．また，コンピューター断層撮影 (computed tomography: CT) による経過観察により，リンパ腫および血栓の消退を観察しえたので報告する．

## 症 例

症 例 66歳，男性

主 訴: 右下肢浮腫．

既往歴: 尋常性乾癬．

現病歴: 2004年2月10日，前立腺癌に対し当院泌尿器科で根治的前立腺全摘除術が施行された．深部静脈血栓症予防として手術中に間欠的空気圧迫法を行い，術後の安静期間中は弾性ストッキングを着用し，とくに異常は認められなかった．低用量未分画ヘパリンの予防的投与は行わなかった．同年3月1日に退院後，3月4日頃から右下肢全体の腫脹が出現したため，精査および治療目的で3月11日，当科へ入院となった．経過中に胸痛や呼吸困難などの自覚症状はなかった．

現 症: 身長156cm，体重53.1kg，血圧124/86mmHg，心拍数60/min．身体所見では右下肢全体に浮腫が認められたが，熱感や痛みは伴わず，発熱もみられなかった．そのほかに異常所見は認められなかった．

血液生化学検査所見: 白血球数 $3,790/\mu l$ ，赤血球数 $412 \times 10^4/\mu l$ ，ヘモグロビン13.6g/dl，ヘマトクリット値38.5%，血小板数 $17.1 \times 10^4/\mu l$ ，C反応性蛋白0.23mg/dlといずれも正常値で，肝機能および腎機能にも異常は認められなかった．

心電図所見: 心拍数50/minの正常洞調律，異常所見なし．

胸部X線写真所見: 異常所見なし．

超音波検査所見: 心臓超音波検査では，右心負荷などの異常所見は認められなかった．末梢血管超音波検査上，右大腿静脈内は血栓で完全に閉塞しており，血流は認められなかった．

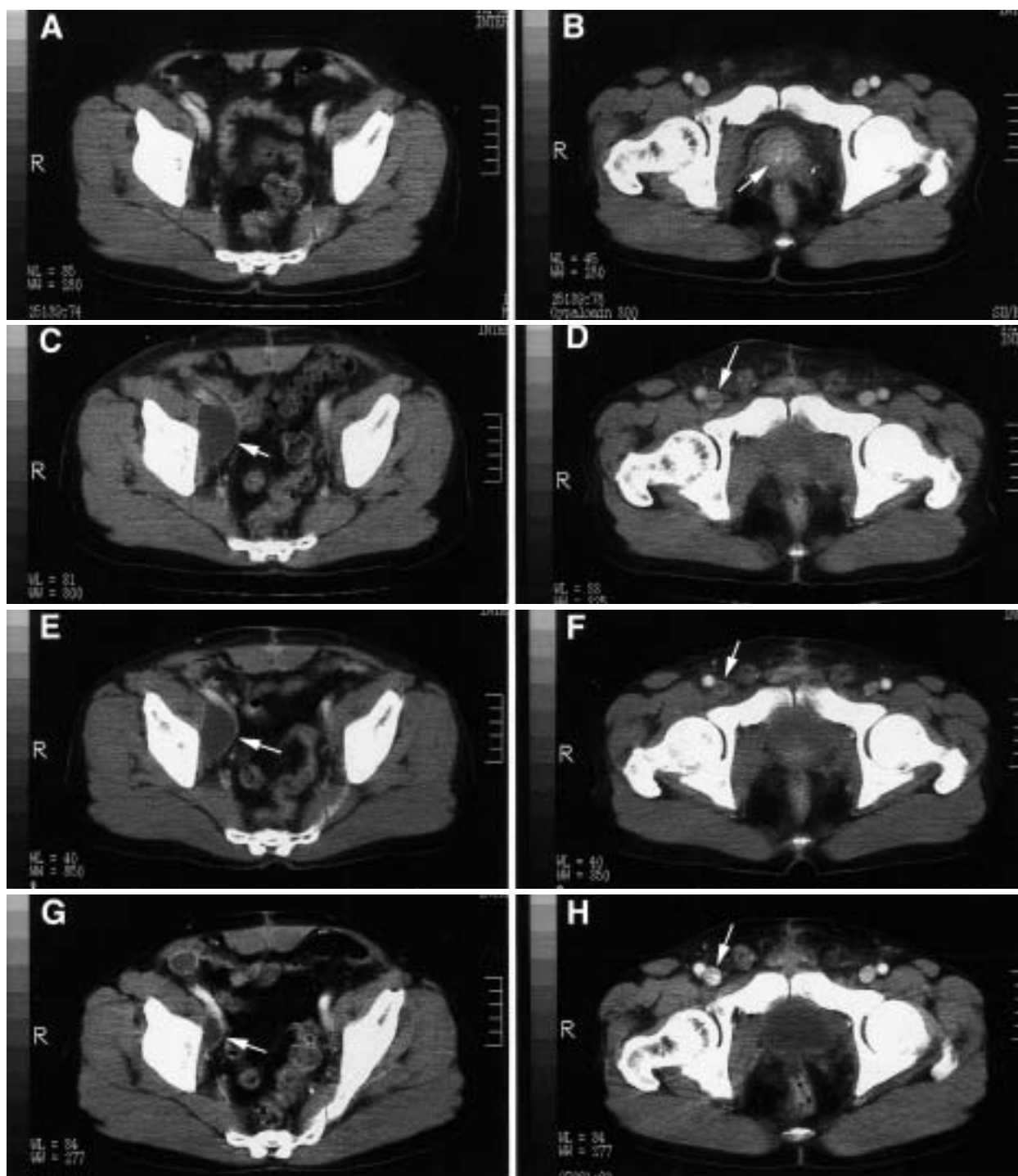
腹部CT所見: 2003年12月26日に撮影された術前のCTでは前立腺の腫大以外に著変は認められなかった

(Figs. 1-A, B)．2004年3月10日の腹部CTでは右側骨盤壁沿いの骨盤腔内に $4.5 \times 3.0$ cm大のリンパ腫が認められ，右外腸骨静脈が圧排されていた(Fig. 1-C)．造影により，圧排部位遠位の同静脈内に血栓形成が認められた．血栓は右大腿静脈内に及び(Fig. 1-D)，CT画像上，約9cmの範囲にみられた．

経 過: リンパ腫が消退すると静脈内の血栓が移動し，急性肺血栓塞栓症を発症する危険性が高いと考えられたため，2004年3月12日に右内頸静脈アプローチにより下大静脈フィルター(Günther Tulip Vena Cava Filter, Cook)を挿入し，腎静脈遠位の下大静脈へ留置した．フィルター挿入後，ワルファリンの内服を開始し，プロトロビン時間国際標準率を2.5程度に調節した．その後，右下肢の浮腫は軽度改善した．同年3月18日に再検した腹部造影CTでは，リンパ腫のわずかな縮小がみられた(Fig. 1-E)．右外腸骨静脈および大腿静脈内の血栓は縮小し，造影剤の流入がみられ，血流が回復していると考えられた(Fig. 1-F)．血栓はCT上，約6cmの範囲にみられた．下大静脈フィルター内の造影に不均一がみられ，フィルター内に捕捉された血栓と考えられた(Fig. 2)．3月19日に退院し，外来でワルファリンの内服を継続した．3月中は右下肢の浮腫が軽度残存し，長時間の立位後に一過性に増悪することもあったが，4月以降は完全に消失した．経過中に胸痛や呼吸困難などの自覚はなかった．5月26日に行った腹部造影CTではリンパ腫は著明に縮小して外腸骨静脈への圧排は解除されており，同静脈内の血栓は消失していた(Figs. 1-G, H)．なお，下大静脈フィルター内の血栓像も消失していた．

## 考 察

骨盤腔内リンパ腫の発症頻度は，リンパ節郭清を伴う泌尿器科領域の手術後で12-24%，また，腎移植例の4-5%と報告されている<sup>1)</sup>．婦人科領域の術後にもほぼ同様の頻度での発症が報告されている<sup>2,3)</sup>．しかし，リンパ腫は無症状で自然消退する例も多いため，正確な発症頻度を把握することは困難と考えられる．本症は比較的頻度の高い合併症と考えられるが，治療の対象として注目されることは少ない病態であろう．発症部位と大きさによっては，下腹部痛，便秘，会陰部および下肢の浮腫を呈するとされているが，自然消退とともに軽快することが多く，対症療法のみで



**Fig. 1** Transverse computed tomography( CT )scans with contrast medium at the same level of the patient

A, B: CT scans on December 26, 2003, taken before the radical prostatectomy, showing swelling of the prostate( B, arrow ), but no cystic lesion in the pelvic space.

C, D: CT scan in the venous phase on March 10, 2004, showing lymphocyst( 4.5 × 3.0 cm )along the pelvic wall( C, arrow ). The right external iliac vein was compressed by the lymphocyst tightly and thrombus was seen in the distal portion of the right external iliac vein and femoral vein( D, arrow ).

E, F: CT scan in the venous phase on March 18, 2004, showing little regression of the lymphocyst( E, arrow )and thrombus in the right external iliac vein and femoral vein( F, arrow ).

G, H: CT scan in the venous phase on May 26, 2004, showing marked regression of the lymphocyst( G, arrow ). There was no thrombus in the right external iliac vein and femoral vein( H, arrow ).

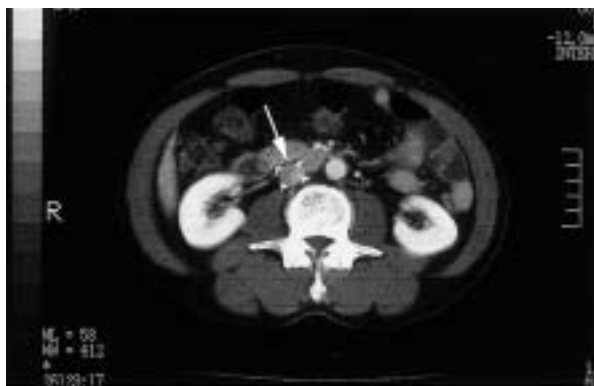

Fig. 2 Computed tomography scan with contrast medium in the venous phase on March 18, 2004, showing thrombus trapped in the vena cava filter (arrow)

の経過観察を推奨する報告が多い<sup>1,3)</sup>。リンパ腫の形成自体、リンパ流のうっ滞を表しており、これだけでも会陰部および下肢の浮腫を呈する原因となるが、頻度は少ないものの、本例のようにリンパ腫が静脈を圧迫することにより、深部静脈血栓症や肺血栓塞栓症を発症した症例も報告されている<sup>4)</sup>。Brawerら<sup>5)</sup>は前立腺癌術後に生じた巨大なリンパ腫に急性肺血栓塞栓症を合併した症例を報告している。また、Heinzerら<sup>6)</sup>は前立腺全摘除術後、頻回に超音波検査を行い、リンパ腫を早期に発見し、20ml以上のリンパ腫に対しては無症状でも積極的に経皮経管的ドレナージ治療を行う方針で治療したことにより、術後の深部静脈血栓症が4.7%から1.6%へ、肺血栓塞栓症は1.6%から0.5%へ減少したと報告している。通常、リンパ腫は自然消退することと、ドレナージ治療に伴う感染や腸管損傷などの合併症を考慮すると、このような治療方針が妥当かどうかは議論が必要であるが、リンパ腫が深部静脈血栓症や肺血栓塞栓症の原因として重要であることを示す報告であり、注目される。本例では静脈内に明らかな血栓形成が認められ、リンパ腫のドレナージにより外腸骨静脈への圧排を急速に解除すると、肺血栓塞栓症を発症する可能性が高いと考えられたため、下大静脈フィルターの留置を優先した。血栓溶解療法や抗凝固療法による血栓の移動と出血性合併症を考慮し、フィルター留置後にワルファリンのみの投薬を開始した。

下大静脈フィルターについては、一時型フィルターの使用も考慮したが、留置可能期間が通常2週間程度

であり、フィルターに捕捉された血栓がこの間に溶解困難だった場合、その処置に難渋することがあるため用いなかった。本例で使用したGünther Tulip Vena Cava Filter, Cookは永久型下大静脈フィルターではあるが、留置後2週間以内であれば摘出が可能である。2週間以内にフィルターが不要の状態にまで改善がみられた場合には、摘出することを予定して挿入した。1週間後のCTでリンパ腫の縮小傾向がみられたため、積極的にドレナージは行わなかった。Fig. 1には示さなかったが、2週間後に撮影したCTでは、リンパ腫と静脈内血栓の状態に1週間後のCTと大きな変化がなかったため、永久型フィルターとして留置することとした。リンパ腫による静脈への圧排が解除され、静脈内の血栓が消失するまでには、約2ヵ月間を要した。

近年、手術後急性期の深部静脈血栓や肺血栓塞栓症が注目されている一方、手術後、数週間を経過した退院後に発症する肺血栓塞栓症の存在も報告されている<sup>7)</sup>。リンパ腫の80-90%は術後3週間以内に発症すると報告されているが<sup>1)</sup>、血腫や膿瘍形成などに比べ発症時期はやや遅く、本例のように退院後に症状を呈してくる場合もある。リンパ腫の形成と消退の自然経過を考えると、退院後発症の血栓塞栓合併症に骨盤腔内リンパ腫が少なからず関与している可能性がある。泌尿器科手術後の急性期の深部静脈血栓症や肺血栓塞栓症予防のために早期離床、弾性ストッキングの着用、間欠的空気圧迫法やヘパリンの予防的投与が推奨されている<sup>8)</sup>が、周術期のヘパリン予防投与により、軽症の出血合併症やリンパ腫の発症が増加することも報告されている<sup>9,10)</sup>。また、周術期に間欠的空気圧迫法を使用した場合、術後の深部静脈血栓症および肺血栓塞栓症の発症時期が、使用しない場合に比べて平均9日間遅くなった、との報告<sup>11)</sup>もみられる。従来から、前立腺全摘除術退院後90日以内の再入院で、最も多い原因は血栓塞栓関連合併症と報告<sup>12)</sup>されているが、間欠的空気圧迫法の使用とヘパリンの予防的投与、さらに最近の早期退院の傾向から、退院後の深部静脈血栓症および肺血栓塞栓症の発症が増加する可能性がある、注意が必要である。

骨盤腔内の手術後、数週間後に下肢の浮腫などが出現した場合には、超音波またはCT検査で骨盤腔内のリンパ腫の有無を確認し、リンパ腫の静脈圧排や

静脈内の血栓形成がみられた場合には、一時型あるいは永久型下大静脈フィルターを早急に使用し、致死的な肺血栓塞栓症の予防を行う必要があると考えられた。

### 要 約

症例は66歳、男性。前立腺癌に対し根治的前立腺全摘除術施行後23日目頃から右下肢の腫脹が出現し再入院した。腹部コンピューター断層撮影(CT)で右側骨盤壁沿いにリンパ腫(4.5 × 3.0cm)が認められ、右外腸骨静脈の圧排と同静脈内の血栓形成が認められた。血栓は右大腿静脈内に及び、CT画像上、約9cmの範囲にみられた。肺血栓塞栓症予防のために永久型下大静脈フィルターを留置した後に、抗凝固療法を開始した。1週間後のCTではリンパ腫の軽度縮小と右外腸骨静脈内の血流回復、血栓の縮小が認められた。下大静脈フィルター内には捕捉された血栓像がみられ、肺血栓塞栓症の発症予防として有効だった。約2ヵ月後のCTでは、リンパ腫の著明な自然退縮が認められた。リンパ腫は骨盤腔内のリンパ節郭清を伴う泌尿器科および産婦人科領域の術後合併症として比較的頻度が高く、通常、無症状に自然消退するが、本例のように静脈への圧排から深部静脈血栓症を呈し、肺血栓塞栓症の原因となる場合もあり、注意が必要と考えられた。

*J Cardiol 2005 Jun; 45(6): 263 - 267*

### 文 献

- 1) Resnick MI, Kursh ED: Extrinsic obstruction of the ureter. *in* Campbell's Urology (ed by Walsh PC, Retik AB, Vaughan Jr ED, Wein AJ), 7th Ed. WB Saunders, Philadelphia, 1998; pp 387 - 422
- 2) Yamamoto R, Saitoh T, Kusaka T, Todo Y, Takeda M, Okamoto K, Nomura E, Ebina Y, Kaneuchi M, Sakuragi N, Fujimoto S: Prevention of lymphocyst formation following systematic lymphadenectomy. *Jpn J Clin Oncol* 2000; **30**: 397 - 400
- 3) Ilancheran A, Monaghan JH: Pelvic lymphocyst: A 10-year experience. *Gynecol Oncol* 1988; **29**: 333 - 336
- 4) Clarke-Pearson DL, Synan IS, Creasman WT: Significant venous thromboembolism caused by pelvic lymphocysts: Diagnosis and management. *Gynecol Oncol* 1982; **13**: 136 - 143
- 5) Brawer MK, Williams W, Witte CL, Bocchini T, McNeill GC, Witte MH: Massive lymphocele following pelvic lymphadenectomy for staging of prostatic cancer. *Lymphology* 1989; **22**: 36 - 41
- 6) Heinzer H, Hammerer P, Graefen M, Huland H: Thromboembolic complication rate after radical retropubic prostatectomy: Impact of routine ultrasonography for the detection of pelvic lymphoceles and hematomas. *Eur Urol* 1998; **33**: 86 - 90
- 7) Huber O, Bounameaux H, Borst F, Rohner A: Postoperative pulmonary embolism after hospital discharge: An underestimated risk. *Arch Surg* 1992; **127**: 310 - 313
- 8) 肺血栓塞栓症/深部静脈血栓症(静脈血栓塞栓症)予防ガイドライン. *日血栓止血会誌* 2004; **15**: 151 - 168
- 9) Catalona WJ, Kadmon D, Crane DB: Effect of mini-dose heparin on lymphocele formation following extraperitoneal pelvic lymphadenectomy. *J Urol* 1980; **123**: 890 - 892
- 10) Koonce J, Seikowitz S, McDougal WS: Complications of low-dose heparin prophylaxis following pelvic lymphadenectomy. *Urology* 1986; **28**: 21 - 25
- 11) Cisek LJ, Walsh PC: Thromboembolic complications following radical retropubic prostatectomy: Influence of external sequential pneumatic compression devices. *Urology* 1993; **42**: 406 - 408
- 12) Optenberg SA, Wojcik BE, Thompson IM: Morbidity and mortality following radical prostatectomy: A national analysis of Civilian Health and Medical Program of the Uniformed Services Beneficiaries. *J Urol* 1995; **153**: 1870 - 1872