

ワルファリンの中止により血栓性閉塞をきたした冠動脈拡張症の1例

Coronary Ectasia Resulting in Thrombotic Coronary Occlusion After Warfarin Interruption: A Case Report

福原 慎也
高瀬 栄司
藤本 隆富
高見 泰宏
山本 和央
西田 卓
森本 淳詞

Shinya FUKUHARA, MD
Eiji TAKASE, MD
Takatomi FUJIMOTO, MD
Yasuhiro TAKAMI, MD
Kazuo YAMAMOTO, MD
Taku NISHIDA, MD
Atsushi MORIMOTO, MD

Abstract

A 68-year-old man taking aspirin and warfarin for ectatic right coronary artery complained of chest pain and was admitted to our hospital with acute myocardial infarction. He had discontinued taking warfarin due to nail bleeding for a month. Coronary angiography revealed total occlusion at segment 3 of the ectatic right coronary artery with massive thrombus. Because of unsuccessful reperfusion by an aspiration device, a 5F straight catheter was inserted into the ectatic right coronary artery to aspirate the massive thrombus, and Thrombolysis in Myocardial Infarction grade 3 flow reperfusion was obtained. Intravascular ultrasonography showed "moyamoya" vessels in the ectatic right coronary artery, suggesting an abnormal coronary flow pattern, but there was no evidence of unstable plaque. Warfarinization should be considered to treat ectatic coronary artery.

J Cardiol 2005 Nov; 4(5): 195 - 200

Key Words

■Coronary artery disease (ectasia)

■Anticoagulants (warfarin)

■Thrombosis

はじめに

冠動脈拡張症は冠動脈瘤の一亜型に分類されており¹⁾、頻度は0.3 - 4.7%と報告されている^{2,3)}。冠動脈瘤は経過の中で瘤内に血栓を生じ、急性心筋梗塞の発症につながる場合がある^{4,5)}。しかし、心臓カテーテル検査で偶発的に見つかる冠動脈拡張症に対しては、治療指針やガイドラインはなく、経験的にワルファリンを投与しているのが現状と考えられる。

今回、冠動脈拡張症の診断でワルファリンの投与を受けていたが、ワルファリンの自己中断後に冠動脈内

の血栓を惹起し、急性心筋梗塞に至った1例を経験したので報告する。

症 例

症 例 68歳, 男性

主 訴: 胸痛。

既往歴: 61歳で高血圧, 68歳で心筋梗塞。

家族歴: 特記事項なし。

冠危険因子: 高血圧。

現病歴: 2004年6月, 胸痛を訴え当院救急外来に搬送された。心電図所見で , , a FにST上昇が認

済生会吹田病院 循環器内科: 〒564-0013 大阪府吹田市川園町1-2

Division of Cardiology, Saiseikai-Suita Hospital, Osaka

Address for correspondence: FUKUHARA S, MD, Division of Cardiology, Saiseikai-Suita Hospital, Kawazono-cho 1-2, Suita, Osaka 564-0013; E-mail: shinyafukuhara@hotmail.com

Manuscript received January 5, 2005; revised April 1, 2005; accepted April 4, 2005

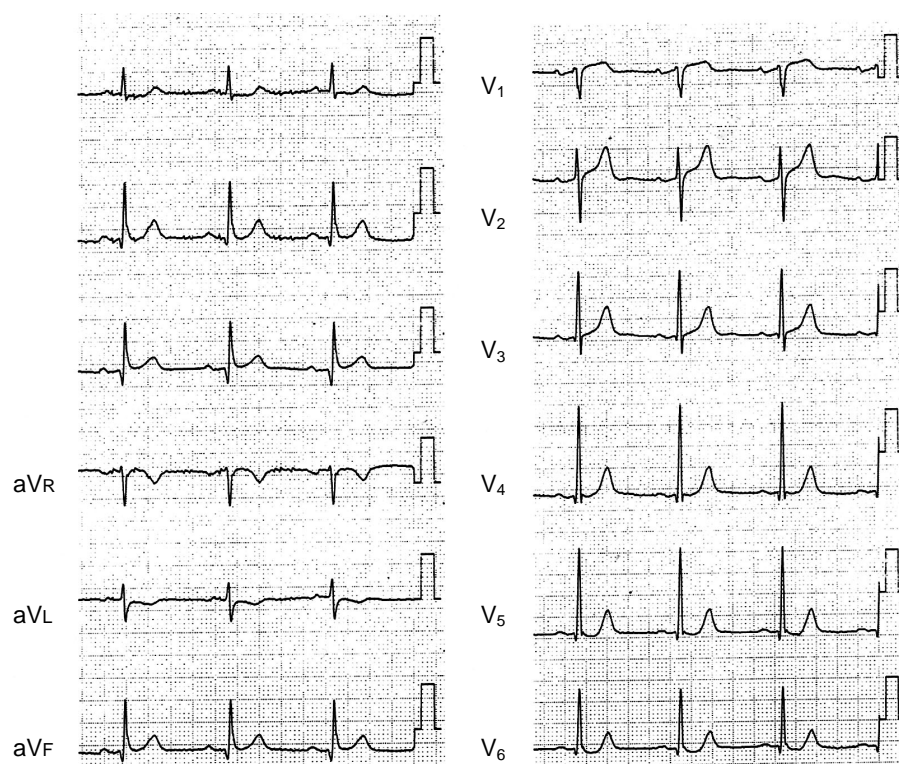


Fig. 1 Electrocardiogram on admission showing abnormal Q wave and ST elevation in V_1 , V_2 , V_3 , a_{VR} , a_{VL} , a_{VF}

められ、急性心筋梗塞と診断した。緊急冠動脈造影検査で右冠動脈分節4後下行枝末梢に血栓性閉塞と右冠動脈全体に著明な冠動脈拡張が認められ、遠位閉塞に伴う急性心筋梗塞と診断した。胸痛、心電図変化が持続していたため経皮的冠動脈形成術(percutaneous coronary intervention: PCI)を施行し、以後、冠動脈拡張症に伴う血栓予防のため抗血小板薬(バイアスピリン)と抗凝固薬(ワルファリン)を開始した。同年7月上旬、爪出血のためワルファリンの内服を自己中断していた。8月4日、午前6時頃から胸痛を自覚し当科を受診した。心電図上、 V_1 , V_2 , V_3 , a_{VR} , a_{VL} , a_{VF} に異常Q波とST上昇が認められ、急性心筋梗塞と診断し入院となった。

入院時身体所見: 身長162cm, 体重70kg。血圧140/86mmHg, 心拍数84/min, 整。心音は純で、心雑音は認められなかった。呼吸音は正常。下肢に浮腫はない。

入院時心電図所見: 心拍数84/minの洞調律であった。 V_1 , V_2 , V_3 , a_{VR} , a_{VL} , a_{VF} に異常Q波とST上昇が認められた(Fig. 1)。

胸部X線写真所見: 心胸比は54%, 肺うっ血は認められなかった。

入院時血液検査所見: 血液学的検査の結果をTable 1に示す。血算, 生化学検査では異常値はなかったが、ヒト脂肪酸結合蛋白は陽性であった。凝固学検査, 免疫グロブリン値, 補体値, リウマチ因子は正常範囲であった。プロテインC, プロテインS, 抗カルジオリピン抗体, ループスアンチコアグラントは正常範囲であった。

入院後経過: ヘパリン5,000Uを静注後、緊急冠動脈造影検査を施行した。左冠動脈に有意狭窄は認められなかったが、右冠動脈分節3に蟹爪状の陰影欠損を伴う完全閉塞が認められた(Fig. 2-A)。血栓性閉塞による急性心筋梗塞と判断し、ヘパリン5,000Uを追加後、PCIを施行した。ガイディングカテーテルは7F Joguide JR 4.0(JOMED製), ガイドワイヤーは0.014 inch athlete GT sof(日本ライフライン製)を使用した。まず、閉塞部位をガイドワイヤーで選択後、Exportカテーテル(Medtronic製)で血栓吸引を試みたが(Fig. 2-B), 血栓量が多量で十分に吸引しきれず、

Table 1 Clinical laboratory data

Blood cell counts		SCR	0.7 mg/dl
WBC	4,400/ μ l	TC	173 mg/dl
RBC	462 \times 10 ⁶ / μ l	TG	80 mg/dl
Hb	16.5 g/dl	FBS	79 mg/dl
Ht	47.3%	Na	139 mEq/l
Plt	14.1 \times 10 ⁶ / μ l	K	3.9 mEq/l
Coagulation parameters		Cl	104 mEq/l
PT	12.5 sec	CRP	0.1 mg/dl
PT-INR	1.29	h-FABP	(+)
APTT	37.1 sec	Immunology	
TT	39%	C3	65 mg/dl
Protein C	76.2%	C4	23 mg/dl
Protein S	72%	RF	28 IU/l
Blood chemistry		IgG	1,141 mg/dl
GOT	30 IU/l	IgA	381 mg/dl
GPT	18 IU/l	IgM	226 mg/dl
LDH	304 IU/l	Anticardiolipic antibody	< 8.0 U/ml
CK	191 IU/l	Lupus anticoagulant	1.3 sec
Max CK	356 IU/l		
CK-MB	21 IU/l		
BUN	14.8 mg/dl		

Thrombolysis in Myocardial Infarction (TIMI) 血流分類 3 度の再灌流は得られなかった。そのため、7F カテーテルに 5F ST 01 Heartrail straight カテーテル™ (TERUMO 製) を挿入し、ガイドワイヤーに沿って慎重に冠動脈内に進めたのちに、20 ml のシリンジを用いて軽い陰圧をかけて血栓吸引を施行した (Fig. 2-C)。数回の吸引で多量の赤色血栓を吸引し (Fig. 3)、その後の造影で陰影欠損は消失し、TIMI 血流分類 3 度の再灌流を確認して、手技を終了した (Fig. 2-D)。左室造影検査では左室駆出率は 53% であり、左室下壁の壁運動の低下が認められた。

以後、胸痛は消失し、心電図所見では、a F で認められていた ST の上昇も消失した。第 2 病日からワルファリンの内服を再開し、ワルファリンの効果発現まではヘパリンを併用した。第 21 病日に施行した追跡冠動脈造影検査では有意狭窄はなく、血管内エコー検査では若干の石灰化が認められるものの、急性冠症候群をきたすような粥腫は認められなかった。しかし、血管内腔は最大径 7.8 mm と著明な拡張が認められ、血流のうっ滞を疑わずもやもや像が認められた (Fig. 4)。

考 察

冠動脈拡張症は、冠動脈が対照血管径に比べて 1.5 倍、または分枝血管径の 7 倍以上の血管径に拡張したものと定義され¹⁾、その成因として動脈硬化性変化が最も多く報告されている⁶⁾。Endoh ら⁷⁾ の報告によると、冠動脈拡張症にみられる著明な拡張病変は特殊な動脈硬化病変で、中膜を含めた血管壁の構造の脆弱性が病態に深く関与していると考えられている。また、細胞外基質の代謝や形質細胞が冠動脈拡張症の形成や進展に寄与している可能性も報告されている⁸⁾。冠動脈拡張症をはじめとする冠動脈瘤では、流体力学的因子として冠動脈瘤内の血流停滞、ずり応力の低下が認められる⁹⁾。その結果、冠動脈内皮機能の低下が惹起され、瘤内での血栓形成を惹起する。冠動脈瘤を形成する疾患としては川崎病があり^{10,11)}、動脈硬化性疾患と病因、病態は異なる例があるが、拡張性病変に対する治療を要する点では同様である。川崎病の冠動脈瘤に対しては American Heart Association よりガイドラインが示されており、8 mm 以下の血管径を有する冠動脈瘤の症例にはアスピリンを、8 mm 以上ではアスピリンとワルファリンの投与が推奨されている¹²⁾。しかし、成人でみられる冠動脈瘤に対しては明確な治療指針はなく、治療戦略に苦慮する場合がある。また、若年期に川崎病を罹患したにもかかわらず、適切な治療をされなかったために成人期まで診断されなかった症例も今後みられる可能性がある。成人期には動脈硬化病変を共存することも考えられ¹³⁾、同様に治療に難渋することが考えられる。

血栓には大きく 2 種類あり、フィブリン血栓が主体である静脈血栓と、動脈硬化を基盤とする血小板血栓 (動脈血栓) があり、それぞれ予防法は異なる。ワルファリンは血液のうっ滞や凝固系の関与が強い静脈血栓に対して抗凝血作用を有する。それに対して血小板に対しては直接的な作用を持たないので、血小板の関与が強い動脈血栓の形成初期段階では、ワルファリンの血栓形成抑制効果は少なく、抗血小板薬を用いるのが原則である。国際血液学会標準化委員会の経口抗凝血薬療法のガイドラインでは、深部静脈血栓症、肺梗塞、人工弁置換例、心房細動に合併する塞栓症、脳動脈塞栓症、先天性アンチトロンピン 欠損症などが適応例と記されている。本例は、ガイドライン上ではワ

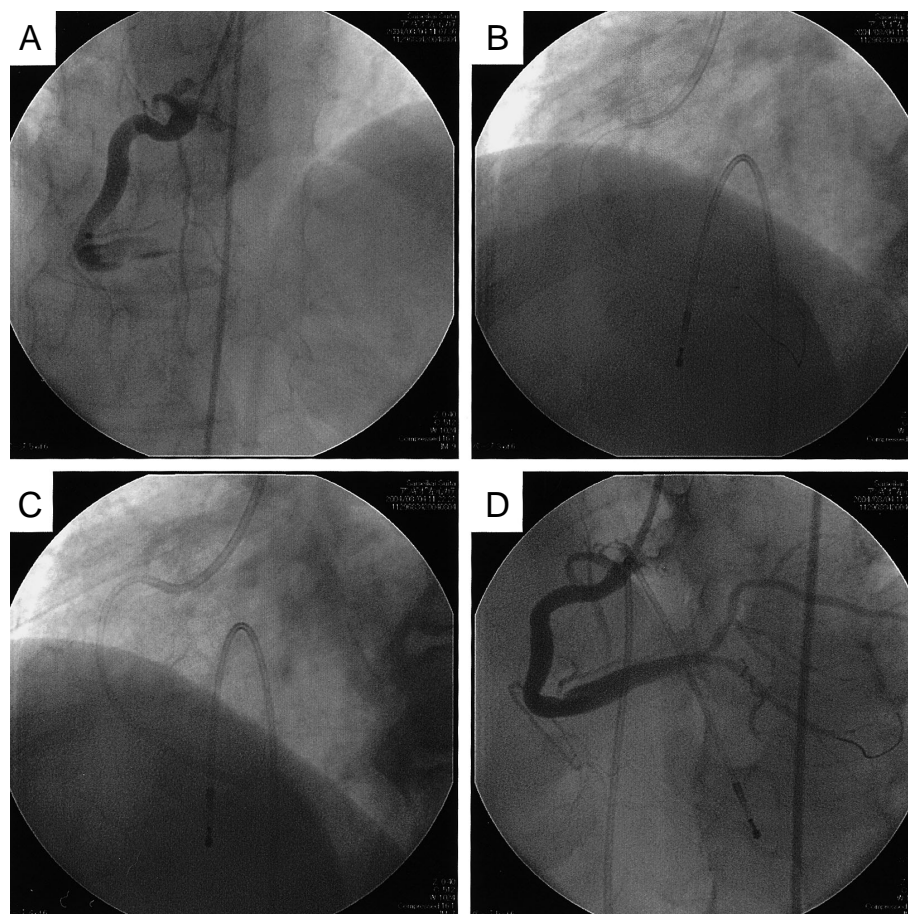


Fig. 2 Coronary angiograms

A: Thrombotic total occlusion of the ectasic right coronary artery(cranial view)

B: After aspiration with an Export catheter, sufficient reperfusion was not obtained.

C: A 5F straight catheter was inserted into the coronary artery to aspirate the massive thrombus.

D: After aspiration with the 5F catheter, excellent coronary flow was obtained.

ルファリンの絶対適応ではないが、血管径が最大7.4mmを有し、右冠動脈全体が拡張している病変で、かつ血管内エコー法で不安定粥腫のないことを確認しており、急性冠症候群とは異なり血流のうっ滞のため血栓形成が惹起されて血栓性閉塞をきたしたと考えられたので、ワルファリンの投与が必要と考えられた。しかし、冠動脈拡張症の全例にワルファリンを投与すべきかは判断に苦慮するところであり、比較的予後良好な報告もある¹⁴⁾。高リスク例と低リスク例との判別が今後の課題と考えられ、血管内エコー法のもやもや像の有無がリスク評価に有用であると考えられた。

病的血栓形成には内膜の障害、血液のうっ滞、および血液成分の変化が提唱されている。近年、スタチンの心血管系事故発症抑制効果には、血清脂質改善作用

以外の作用が関与していること、pleiotropic effectが関与していることが報告されている¹⁵⁾。スタチンの投与により血管内皮細胞の内皮機能が改善し、抗炎症作用が引き起こされ血管保護的にスタチンが作用していると考えられている。本症例でも血管内エコー検査上は不安定粥腫が認められなかったものの、石灰化が認められ、Nomuraら¹⁶⁾の観察と一致した。血管内皮機能はおそらく障害されており、その内膜障害が血流のうっ滞と相互作用し血栓形成を惹起したと考えられ、スタチンによる内皮機能改善効果が病的血栓形成を抑制する可能性があると考えられる。

急性心筋梗塞に対する再灌流療法はいかに早く確実にTIMI血流分類3度を確保するかがその主眼であり、一般的にはPCIを選択することが多い¹⁷⁾。しかし、多

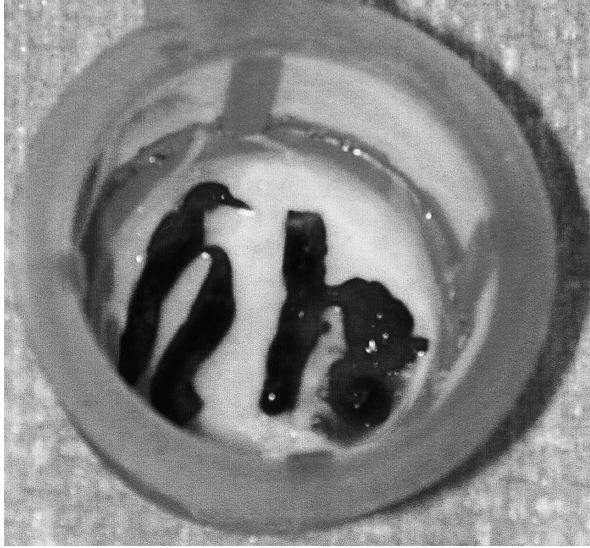

Fig. 3 Photograph of the large amount of aspirated thrombus

量の血栓が存在する場合には、PCI後に末梢血栓やno reflowが認められ¹⁸⁾、TIMI血流分類3度の再灌流を得られない場合があり¹⁹⁾、本例のように拡張した病変でのPCIでは再灌流に難渋することも報告されている²⁰⁾。近年、血栓の存在が認められた場合、Angiojet、RescueおよびPercu SurgeTMのような機械的に吸引除去するデバイスの有用性が報告されている^{21,22)}。本症例でも多量の血栓が認められたためExport aspirationカテーテルで血栓を吸引したが、血栓量が多量であったためTIMI血流分類3度の再灌流を得ることができなかった。多量の血栓を吸引するにはExport aspirationカテーテルでは内腔が小さいと判断し、内腔がより大きくかつ、flexibilityに優れた性質を持つ5Fストレートカテーテルを選択し、血栓吸引を施行することで血

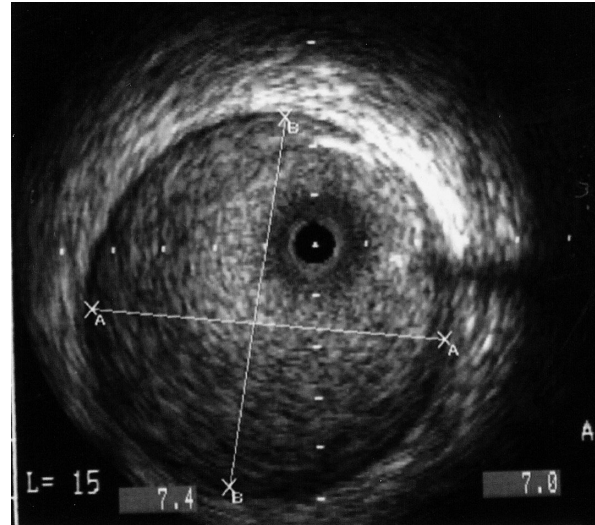


Fig. 4 Intravascular ultrasonogram showing moyamoya vessels in the ectatic right coronary artery, but no evidence of unstable plaque or organic stenosis

栓をすべて除去し、速やかにTIMI血流分類3度を確保することが可能であった。本例のように血管径が大きく、多量の血栓が認められる症例では、血栓吸引デバイスを選択する際には血栓量、血管径に応じたデバイスの選択を要すると思われた。

結 語

ワルファリンの自己中断後に冠動脈内の血栓を惹起し急性心筋梗塞に至った冠動脈拡張症の1例を経験した。冠動脈拡張症においては、一般的に考えられている粥腫崩壊以外の機序で急性心筋梗塞を発症することがあり、高リスク例と判断した場合には、抗血小板療法に加え抗凝固療法が重要であると考えられた。

要 約

症例は68歳、男性。急性心筋梗塞で経皮的冠動脈形成術を施行され、冠動脈拡張症の診断で以後アスピリンとワルファリンを内服していた。爪出血のためワルファリンを自己中断、1ヵ月後に胸痛を主訴に救急受診し、急性心筋梗塞を疑われ心臓カテーテル検査を施行した。分節3の血管拡張部位に蟹爪状の陰影欠損を伴う完全閉塞が認められ、血栓性閉塞による急性心筋梗塞と判断し、7F Joguideカテーテルに5Fストレートカテーテルを挿入し、血栓吸引術を施行した。多量の赤色血栓を吸引しThrombolysis in Myocardial Infarction血流分類3度の再灌流を得た。血管内エコー法ではプラークや器質的狭窄病変は認められなかったが、血管内腔にもやもや像が認められた。冠動脈拡張症においては、一般的に考えられている粥腫崩壊以外の機序で急性心筋梗塞を発症することがあ

り，抗凝固療法が重要であると考えられた。

J Cardiol 2005 Nov; 46(5): 195 - 200

References

- 1) Markis JE, Joffe CD, Cohn PF, Feen DJ, Herman MV, Gorlin R: Clinical significance of coronary arterial ectasia. *Am J Cardiol* 1976; **37**: 217 - 222
- 2) Hartnell GG, Parnell BM, Pridie RB: Coronary artery ectasia: Its prevalence and clinical significance in 4993 patients. *Br Heart J* 1985; **54**: 392 - 395
- 3) Takahashi K, Ohyanagi M, Ikeoka K, Tateishi J, Iwasaki T: Clinical course of patients with coronary ectasia. *Cardiology* 1999; **91**: 145 - 149
- 4) Rath S, Har-Zahav Y, Battler A, Agranat O, Rotstein Z, Rabinowitz B, Neufeld HN: Fate of nonobstructive aneurysmatic coronary artery disease: Angiographic and clinical follow-up report. *Am Heart J* 1985; **109**: 785 - 791
- 5) Yip HK, Chen MC, Wu CJ, Hang CL, Hsieh KYK, Fang CY, Yeh KH, Fu M: Clinical features and outcome of coronary artery aneurysm in patients with acute myocardial infarction undergoing a primary percutaneous coronary intervention. *Cardiology* 2002; **98**: 132 - 140
- 6) Virmani R, Robinowitz M, Atkinson JB, Forman MB, Silver MD, McAllister HA: Acquired coronary arterial aneurysms: An autopsy study of 52 patients. *Hum Pathol* 1986; **17**: 575 - 583
- 7) Endoh S, Andoh H, Sonoyama K, Furuse Y, Ohtahara A, Kasahara T: Clinical features of coronary artery ectasia. *J Cardiol* 2004; **43**: 45 - 52 (in Jpn with Eng abstr)
- 8) Kajinami K, Kasashima S, Oda Y, Koizumi J, Katsuda S, Mabuchi H: Coronary ectasia in familial hypercholesterolemia: Histopathologic study regarding matrix metalloproteinases. *Mod Pathol* 1999; **12**: 1174 - 1180
- 9) Kuramochi Y, Ohkubo T, Takechi N, Fukumi D, Uchikoba Y, Ogawa S: Hemodynamic factors of thrombus formation in coronary aneurysms associated with Kawasaki disease. *Pediatr Int* 2000; **42**: 470 - 475
- 10) Kato, Ichinose E, Yoshioka F, Takechi T, Matsunaga S, Suzuki K, Rikitake N: Fate of coronary aneurysms in Kawasaki disease: Serial coronary angiography and long-term follow-up study. *Am J Cardiol* 1982; **49**: 1758 - 1766
- 11) Kato H, Sugimura T, Akagi T, Sato N, Hashino K, Maeno Y, Kazue T, Eto G, Yamakawa R: Long-term consequences of Kawasaki disease: A 10- to 21-year follow-up study of 594 patients. *Circulation* 1996; **94**: 1379 - 1385
- 12) Dajani AS, Taubert KA, Takahashi M, Bierman FZ, Freed MD, Ferrieri P, Gerber M, Shulman ST, Karchmer AW, Wilson W, Peter G, Durack DT, Rahimtoola SH: Guidelines for long-term management of patients with Kawasaki disease: Report from the Committee on Rheumatic Fever, Endocarditis, and Kawasaki Disease, Council on Cardiovascular Disease in the Young, American Heart Association. *Circulation* 1994; **89**: 916 - 922
- 13) Kato H, Inoue O, Kawasaki T, Fujiwara H, Watanabe T, Toshima H: Adult coronary artery disease probably due to childhood Kawasaki disease. *Lancet* 1992; **340**: 1127 - 1129
- 14) Ilija R, Kafri C, Carmel S, Goldfarb B, Gueron M, Battler A: Angiographic follow-up of coronary artery ectasia. *Cardiology* 1995; **86**: 388 - 390
- 15) Schwartz GG, Olsson AG, Ezekowitz MD, Ganz P, Oliver MF, Waters D, Zeiher A, Chaitman BR, Leslie S, Stern T, for the Myocardial Ischemia Reduction with Aggressive Cholesterol Lowering (MIRACL) Study Investigators: Effects of atorvastatin on early recurrent ischemic events in acute coronary syndromes: The MIRACL study: A randomized controlled trial. *JAMA* 2001; **285**: 1711 - 1718
- 16) Nomura M, Wang J, Ando T, Kimura M, Kurokawa H, Ishii J, Kinoshita M, Iwase M, Watanabe Y, Hishida H: Lumen and wall morphology of mild coronary dilatation assessed by in vivo intravascular ultrasound. *J Cardiol* 1996; **27**: 41 - 47
- 17) Weaver WD, Simes RJ, Betriu A, Grines CL, Zijlstra F, Garcia E, Grinfeld L, Gibbons RJ, Ribeiro EE, DeWood MA, Ribichini F: Comparison of primary coronary angioplasty and intravenous thrombolytic therapy for acute myocardial infarction: A quantitative review. *JAMA* 1997; **278**: 2093 - 2098
- 18) Ellis SG, Roubin GS, King SB, Douglas JS Jr, Weintraub WS, Thomas RG, Cox WR: Angiographic and clinical predictors of acute closure after native vessel coronary angioplasty. *Circulation* 1988; **77**: 372 - 379
- 19) Khan MM, Ellis SG, Aguirre FV, Weisman HF, Wildermann NM, Califf RM, Topol EJ, Kleiman NS, for the EPIC Investigators: Does intracoronary thrombus influence the outcome of high risk percutaneous transluminal coronary angioplasty?: Clinical and angiographic outcomes in a large multicenter trial: Evaluation of bivalastatin, a Platelet Receptor Antagonist 7E3 in Preventing Ischemic Complications. *J Am Coll Cardiol* 1998; **31**: 31 - 36
- 20) Onoda S, Mutoh M, Ishikawa T, Sakamoto H, Yamaguchi J, Okada H, Tsurusaki T, Kubota T, Takizawa S, Yagi H, Mori C, Nagasawa H, Shibata T, Yoshida S, Imai K, Horie T, Mochizuki S: Usefulness of a 6 Fr right Judkins catheter for mechanically extracting a massive intracoronary thrombus from an ectatic right coronary artery: A report on two different cases of thrombectomy. *Jpn Haert J* 2004; **45**: 673 - 678
- 21) Yingfeng L, Nakamura S, Tanigawa J, Nakagawa A, Kitano K, Kitagawa M, Takahashi H, Matoba Y, Katoh O: Successful thrombus removal using 6Fr hydrolyser thrombectomy catheter in acute myocardial infarction via radial artery. *J Interv Cardiol* 2001; **14**: 443 - 449
- 22) 齊藤高彦, 齊藤尚孝, 関口洋平, 浅島弘志, 北畠顯: GuardWire Plus を使用して PCI を行った冠動脈拡張症の 1 例. *Jpn J Invasive Cardiol* 2004; **19**: 58 - 62