

急性心筋梗塞の心筋保護における  
側副血行路の効果: Technetium-  
99m-Tetrofosmin Single Photon  
Emission Computed Tomographyと  
冠動脈造影による比較検討

**Effect of Collateral Circulation on  
Myocardial Protection in Patients  
With Acute Myocardial Infarction:  
Comparison of Technetium-99m-  
Tetrofosmin Myocardial Single  
Photon Emission Computed  
Tomography and Coronary  
Angiography**

吉田 美智  
近藤 真言  
安部 美輝  
久保田友之  
松岡 良太  
荒木 信  
谷尾 仁志  
堂山 清

Michi YOSHIDA, MD  
Makoto KONDO, MD  
Yoshiteru ABE, MD  
Tomoyuki KUBOTA, MD  
Ryota MATSUOKA, MD  
Makoto ARAKI, MD  
Hitoshi TANIO, MD  
Kiyoshi DOYAMA, MD

**Abstract**

**Objectives.** Evaluation of myocardial blood flow from collateral vessels into the infarct area has been estimated by coronary angiography. In patients with acute myocardial infarction with Thrombolysis in Myocardial Infarction (TIMI) 0 flow, myocardial tracer uptake on single photon emission computed tomography (SPECT) images can predict the collateral blood flow in the infarct area if technetium (Tc)-99m-tetrofosmin was administered before recanalization. The present study investigated whether collateral blood flow evaluated by myocardial scintigraphy is a good predictor of myocardial salvage in patients with acute myocardial infarction.

**Methods.** The study group consisted of 30 patients (mean age  $65 \pm 14$  years, 23 males, 7 females) with first acute myocardial infarction and coronary angiography evidence of total occlusion (TIMI 0) within 12 hr after the onset. All patients had one vessel disease related to infarction and TIMI 3 flow after percutaneous coronary intervention (PCI). Tc-99m-tetrofosmin was injected intravenously before the PCI. The regional severity score index (RSSI) was obtained from SPECT using the 17 segment method with the four-point scoring system. Myocardial viability was evaluated by the RSSI obtained from thallium-glucose-insulin infusion SPECT after 1 week and regional wall motion score index obtained from echocardiography during the chronic phase.

**Results.** The patients were divided into two groups according to the angiographic collateral finding. There were no differences in RSSI on thallium-glucose-insulin SPECT and regional wall motion score between the good collateral group ( $n = 8$ ) and poor collateral group ( $n = 22$ ). Myocardial Tc-99m-tetrofosmin RSSI was similar in these groups. On the other hand, the patients were divided according to Tc-99m-tetrofosmin scintigraphic evaluation before PCI. RSSI on thallium-glucose-insulin SPECT was significantly greater ( $0.7 \pm 0.5$  vs  $1.5 \pm 0.4$ ,  $p < 0.01$ ) and regional wall motion score was significantly less ( $1.46 \pm 0.50$  vs  $2.08 \pm 0.78$ ,  $p < 0.05$ ) in the lower Tc-99m-tetrofosmin RSSI ( $< 1.9$ ) group ( $n = 22$ ) compared with the higher RSSI ( $\geq 1.9$ ) group ( $n = 8$ ). In addition, a significant correlation was obtained

市立島田市民病院 循環器科: 〒427-8502 静岡県島田市野田1200-5

Division of Cardiology, Shimada Municipal Hospital, Shizuoka

**Address for correspondence:** KONDO M, MD, Division of Cardiology, Shimada Municipal Hospital, Noda 1200-5, Shimada, Shizuoka 427-8502; E-mail: mkondo@municipal-hospital.shimada.shizuoka.jp

Manuscript received July 13, 2005; revised November 10, 2005; accepted November 24, 2005

between Tc-99m-tetrofosmin RSSI and regional wall motion score index ( $r = 0.53, p < 0.01$ )

**Conclusions.** The collateral flow evaluated by scintigraphy was significantly correlated with myocardial viability.

*J Cardiol 2006 Mar; 47(3): 115-121*

## Key Words

■Collateral circulation      ■Radionuclide imaging ( $^{99m}\text{Tc}$ -tetrofosmin)  
■Myocardial infarction, pathophysiology (viability)

## はじめに

側副血行路は急性心筋梗塞症例において重要な心筋保護作用を有し、慢性期心筋バイアビリティと密接に関係すると考えられ、その多くは冠動脈造影によって評価されてきた<sup>1-3)</sup>。しかし、心筋の保護機能や慢性期心筋バイアビリティの評価にとって、冠動脈造影により評価した側副血行路では不十分であることは以前から報告されている<sup>4-6)</sup>。その理由は、ヒトにおける側副血行路の血管径は20-350  $\mu\text{m}$ と報告されているにもかかわらず、血管造影により観察しうる血管径は100  $\mu\text{m}$ 以上であり、解像度の限界から心筋内への側副血行路の評価は困難だからである<sup>7-9)</sup>。このため、亜急性期心筋梗塞症や労作性狭心症を対象として、冠動脈内投与による心筋コントラストエコー図や圧ワイヤーを用いた侵襲的な側副血行路の機能評価が試みられてきた<sup>10-12)</sup>。しかし、心筋梗塞症急性期の側副血行路の非侵襲的評価法はいまだ確立されていない。

核医学的手法は非侵襲的手法である。心筋Tc製剤は救急外来での核医学的画像を24時間得ることが可能で、急性冠症候群での迅速診断に有用である<sup>13-15)</sup>。一方、順行性血流が途絶した心筋局所の再灌流前核医学トレーサーの集積は、心筋バイアビリティの残存を前提とし、再灌流前の側副血行路の発育を反映すると考えられる。Christianら<sup>16)</sup>は、Thrombolysis in Myocardial Infarction (TIMI) 血流分類0と<sup>17)</sup>の急性心筋梗塞症例の再灌流療法前に心筋Tc製剤を投与し、短軸のプロファイルカーブにより核医学的に側副血行路を評価し、その欠損程度が心筋バイアビリティと関連すると報告している。

本研究では、責任血管の完全閉塞 (TIMI 0) の症例に限定し、より一般的に使用されている single photon emission computed tomography (SPECT) の視覚的半定量的評価により核医学的に側副血行路を検討し、それが

慢性期心筋バイアビリティと関連するかを評価した。さらに、慢性期心筋バイアビリティを予測しうる再灌流前 $^{99m}\text{Tc}$ -tetrofosmin集積度の臨床的指標の有用性を検討した。

## 対象と方法

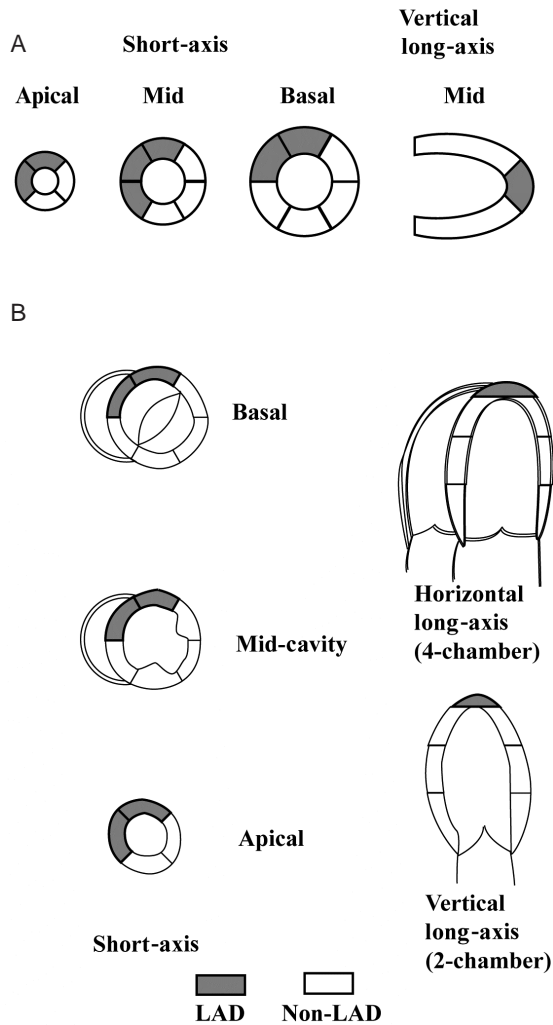
### 1. 対 象

対象は責任病変がTIMI 0であった初回1枝急性心筋梗塞症で、発症12時間以内にTIMI 3まで再灌流できた30例(平均年齢 $65 \pm 14$ 歳、男性23例、女性7例)である。

### 2. 方 法

再灌流前に $^{99m}\text{Tc}$ -tetrofosmin 370-740 MBqを静注し、再灌流前(17例)または再灌流直後(13例)に撮像した<sup>15,18)</sup>。収集は低エネルギー用汎用コリメーターを装着した東芝製E.CAM(2検出器)を用い、マトリックスは $64 \times 64$ 、右前斜位52から左前斜位52において1フレーム30秒で18フレームを連続収集した。前処理フィルターはButterworth(order 8, cut off frequency 0.25)、再構成フィルターはRampを使用し、垂直長軸、短軸、水平長軸のSPECT像を撮影した。American Heart Association(AHA)の勧告に基づいて左室を17分節に分割し、欠損スコアを視覚的半定量的に4段階(0: 正常分布, 1: 軽度集積低下, 2: 高度集積低下, 3: 欠損)で評価した<sup>19)</sup>。前壁梗塞は7分節、非前壁梗塞は10分節の欠損スコアの合計を分節数で除した値をregional severity score index(RSSI)として算出した(Fig. 1)。

全例で急性期冠動脈造影上で責任冠血管のTIMI 0を確認し、造影による側副血行路はRentropらの方法<sup>1)</sup>を用いて0-3の4段階で評価した。Rentrop分類 $\geq 2$ であるangiographic good collateral群と $\leq 1$ であるpoor collateral群の2群に分類した。全例が経皮的冠動脈形



**Fig. 1** Anterior and non-anterior myocardial infarction territories

LAD = left anterior descending artery.

成術により再灌流に成功している。梗塞前狭心症は、病歴より梗塞発症前7日以内の30分以内に軽快する胸痛、胸部不快感、左腕や顎の痛みにより評価した<sup>20)</sup>。

慢性期心筋バイアビリティは再灌流後のTl-glucose-insulin SPECTと慢性期心エコー図法により評価した。Tl-glucose-insulin SPECTは5% glucose 250 ml, insulin 5 U, potassium 5 mEqに<sup>201</sup>TlCl 111 mEqを混注して点滴静注し、逆再分布の影響が少なく最も良好な画像が得られるとする30分後の点滴直後像を評価した<sup>21,22)</sup>。発症からTl-glucose-insulin SPECTまでの平均施行日数は $8 \pm 4$ 日であった。得られた画像の評価は、<sup>99m</sup>Tc-tetrofosmin SPECTと同様にRSSIとして算出した<sup>15)</sup>。

慢性期心エコー図は、東芝SSH 160AもしくはSIEMENSE Acuson SEQUOIA C256によりBモード断層図で局所壁運動を検討した。左室をAHAの勧告に従い17分節に分割し、視覚的半定量的に5段階(1:正常, 2:壁運動低下, 3:壁運動消失, 4:奇異性壁運動, 5:左室瘤)で評価した。前壁梗塞は7分節、非前壁梗塞は10分節の壁運動スコアの合計を分節数で除した値をregional wall motion score index(RWMSI)として算出した<sup>19)</sup>。そしてSmartら<sup>23)</sup>の報告に従い、RSSI  $\leq 2.12$ を心筋バイアビリティが良好と判定した。梗塞発症から慢性期心エコー図までの平均施行日数は $165 \pm 160$ 日であった。なお、全例で慢性期に行った冠動脈造影検査により責任冠動脈の開存を確認した。

全対象から再灌流療法前にインフォームドコンセントを文書により得た。

### 3. 統計

結果の数値は平均 $\pm$ 標準偏差で表記した。2群間の比較はMann-WhitneyのU検定または<sup>2</sup>検定を用いた。慢性期心エコー図のRWMSIと<sup>99m</sup>Tc-tetrofosminのRSSI間の相関は回帰分析を行った。いずれも $p < 0.05$ を有意差の判定とした。

また、慢性期の良好な心筋バイアビリティを予測する急性期<sup>99m</sup>Tc-tetrofosminのカットオフ値はreceiver operator characteristic解析を使用した<sup>24)</sup>。

## 結 果

### 1. 血管造影により評価した側副血行路と慢性期心筋バイアビリティとの関係

血管造影上のangiographic good collateral群(8例)とpoor collateral群(22例)の両群に、再灌流までの時間、最大クレアチンキナーゼ値、Tl-glucose-insulin SPECTのRSSI, RWMSIに有意差は認められなかった(Table 1)。また、good collateral群とpoor collateral群で<sup>99m</sup>Tc-tetrofosmin SPECTでのRSSIにも有意差は認められなかった(Fig. 2)。

### 2. 核医学により評価した側副血行路と慢性期心筋バイアビリティとの関係

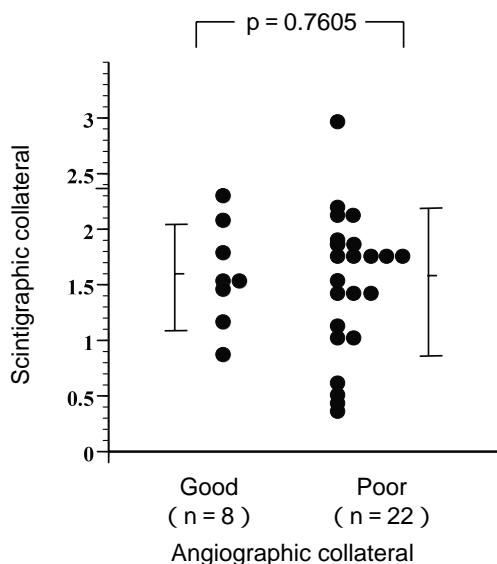
慢性期心筋バイアビリティの指標として用いられる心エコー図のRWMSIと核医学により評価した側副血行路である<sup>99m</sup>Tc-tetrofosmin SPECTのRSSIは良好に相

**Table 1** Angiographic good and poor collateral groups

	Good group (n = 8)	Poor group (n = 22)	p value
Ischemic time( min )	276 ± 96	318 ± 166	0.9253
Peak CK( IU/l )	4,141 ± 2,774	3,521 ± 2,021	0.4530
GI-Tl RSSI	0.8 ± 0.5	0.9 ± 0.6	0.5897
RWMSI	1.76 ± 0.82	1.58 ± 0.57	0.7250

Values are mean ± SD.

CK = creatine kinase ; GI-Tl = thallium-glucose-insulin single photon emission computed tomography ; RSSI = regional severity score index ; RWMSI = regional wall motion score index.



**Fig. 2** Comparison of technetium-99m tetrofosmin regional severity score indices between angiographic good collateral and angiographic poor collateral groups

関した ( $r = 0.528$ ,  $p < 0.01$ ; **Fig. 3**). RWMSI  $\leq 2.12$ を予想できる  $^{99m}\text{Tc}$ -tetrofosmin SPECTのRSSIはreceiver operator characteristic解析により  $\leq 1.9$ であった(曲線下面積 = 0.8715, 感度84%, 特異度68%, 精度80%; **Fig. 3**). そこで, 核医学的に評価した側副血行路の発達により患者群をscintigraphic good collateral群(22例)とpoor collateral群(8例)の2群に分類した. 両群間で年齢, 性別, 冠危険因子, 造影上の側副血行路の分布, 梗塞領域, 虚血時間, 前狭心症の有無に有意差はなかった(**Table 2**). 一方, scintigraphic good collateral群はpoor collateral群と比較して, 心筋障害の指標であるクレアチンキナーゼ値は小さく

( $3,138 \pm 1,662$  vs  $5,195 \pm 2,904$  IU/l,  $p < 0.05$ ), 慢性期心筋バイアビリティを評価したTl-glucose-insulin SPECTでのRSSIは小さく( $0.7 \pm 0.5$  vs  $1.5 \pm 0.4$ ,  $p < 0.01$ ), 慢性期心エコー図のRWMSIも低値であった( $1.46 \pm 0.50$  vs  $2.08 \pm 0.78$ ,  $p < 0.05$ ; **Table 3**).

## 考 案

Baroldiら<sup>7)</sup>はすでに1956年に側副血行路の径は20 - 350  $\mu\text{m}$ であることを報告している. しかし, 冠動脈造影により評価しうる血管径は100  $\mu\text{m}$ が限界とされ, 視覚的な冠動脈造影による側副血行路評価には限界があることが指摘されている<sup>8,9)</sup>. さらに, 血管造影では心外膜血管の描出力に問題はないが, 心筋内への側副血行路の分布の描出は困難である. 一方, 側副血行路には急性心筋梗塞症心筋保護効果があり, 慢性期心筋バイアビリティに関連するとの報告がある<sup>1-3)</sup>. しかし, 冠動脈造影により評価した側副血行路による急性心筋梗塞症での保護機能や慢性期心筋バイアビリティの保持には一定の見解がない<sup>4-6)</sup>. 本研究でも, 造影上の側副血行路での2群間比較では, 心筋バイアビリティの指標であるTl-glucose-insulin SPECTのRSSI, 慢性期心エコー図のRWMSIのいずれも有意差は認められなかった. このため責任冠血管の対側冠血管にマイクロバブルを冠動脈注入し, 心エコー図により責任冠動脈領域の心筋濃染で側副血行路を評価する心筋コントラストエコー図や, バルーンを用いて対象とする冠動脈の完全閉塞を作成し, 圧ワイヤーを用いて側副血行路を評価する方法も用いられてきた<sup>10-12)</sup>. しかし, いずれも侵襲的方法であり, 非侵襲的な心筋梗塞急性期における側副血行路の評価法ははまだ確立されていない.

そこで, 本研究では非侵襲的手法である核医学的手法を用いて側副血行路の心筋保護効果を検討した. 我々は $^{99m}\text{Tc}$ -tetrofosminが, 緊急の場で速やかに使用することが可能で, その撮影は再灌流前に撮像すれば心筋梗塞の有無や部位診断に有用で, 再灌流後に撮像しても再灌流前のフリーズ像としての評価が可能であることを報告してきた<sup>15,18)</sup>. さらに,  $^{99m}\text{Tc}$ -tetrofosminは冠血流により心筋局所へ運ばれ, 心筋細胞に取り込まれてミトコンドリアに集積する<sup>25,26)</sup>. すなわち, 責任病変の順行性血流が途絶した完全閉塞部の再灌流前 $^{99m}\text{Tc}$ -tetrofosmin集積は, 再灌流前の機能的側副血行

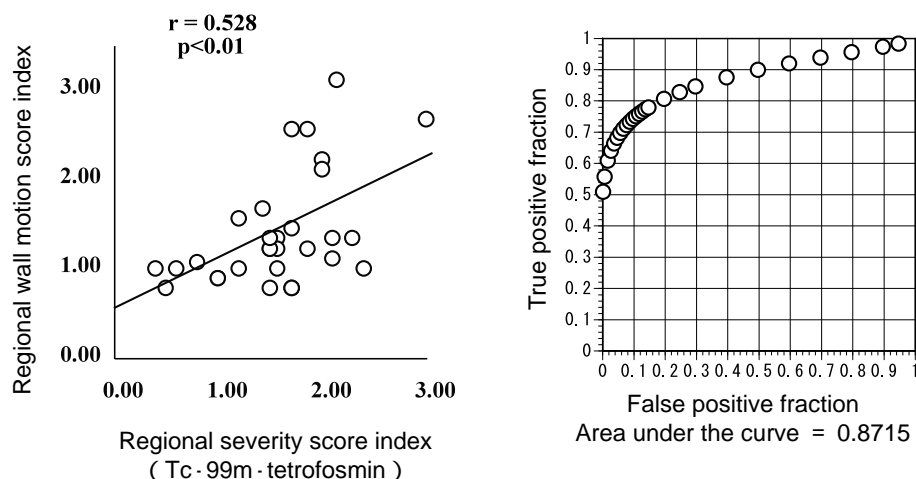


Fig. 3 Relationship between technetium-99m-tetrofosmin regional severity score index and regional wall motion score index (left) and receiver operator characteristic analysis which predicts the regional wall motion score index  $\leq 2.1$  (right)

Table 2 Scintigraphic good and poor collateral groups

	Good group (n = 22)	Poor group (n = 8)	p value
Age( yr, mean $\pm$ SD )	65 $\pm$ 14	63 $\pm$ 17	0.8512
Male : female	18 : 4	5 : 3	0.2686
Hypertension	13	3	0.2936
Diabetes mellitus	3	2	0.4748
Rentrop 2 or 3	6	2	0.4748
Anterior infarction	10	5	0.4070
Ischemic time ( min, mean $\pm$ SD )	310 $\pm$ 139	298 $\pm$ 187	0.3363
Pre-infarction angina	12	4	0.8253
ST relevation	9	2	0.4239

路発育を反映すると想定でき、また同時にその時点での局所心筋のバイアビリティが保持されていることを意味する。血管造影で証明された側副血行路とは異なり、核医学で証明された側副血行路が良好であれば、心筋バイアビリティの核医学的および心エコー図のいずれの指標とも有意な関係が示され、急性心筋梗塞症における側副血行路の心筋保護機能を明らかにした。なお、梗塞前狭心症の存在は急性心筋梗塞症において重要な心筋保護作用を有し、心筋バイアビリティと関連すると報告されている<sup>20)</sup>が、本研究では核医学的に評価した側副血行路発育の程度にプレコンディショニングの関与は明らかではなかった。

Table 3 Myocardial viability in good and poor scintigraphic collateral groups

	Good group (n = 22)	Poor group (n = 8)	p value
Peak CK( IU/l )	3,138 $\pm$ 1,662	5,195 $\pm$ 2,904	0.0214
GI-TI RSSI	0.7 $\pm$ 0.5	1.5 $\pm$ 0.4	0.0009
RWMSI	1.46 $\pm$ 0.50	2.08 $\pm$ 0.78	0.0266

Values are mean  $\pm$  SD.

Abbreviations as in Table 1.

今回、<sup>99m</sup>Tc-tetrofosmin SPECTをRSSIを用いて評価した。この解析には制約があることを指摘しておく必要がある。この指標は各症例ごとの責任冠動脈灌流領域の大きさに関係しない標準的に定められた各冠動脈支配分節数で除したものである。ただし、本研究の結果が示すように、この指標は心エコー図の慢性期指標とも良い相関を示し、かつこの分節評価は心エコー図、心臓核医学の世界的に標準的な評価法として広く用いられている<sup>19)</sup>。

今回、慢性期心筋バイアビリティを急性期に予測できる核医学的指標を<sup>99m</sup>Tc-tetrofosmin SPECTから得られたRSSIから検討した。Receiver operator characteristic解析を用い、RSSI  $\leq 1.9$ であることを見出した(感度84%、特異度68%、精度80%)。この解析における曲線下面積は0.8715と良好で、この指標は慢性期の良好な壁運動を予測しうるのみならず、側副血行路に

よる心筋保護機能を評価しうる視覚的な臨床的指標として有用であると思われた。

## 結 論

完全閉塞領域で核医学的に証明された良好な側副血路の発育は、心筋バイアビリティを示す Tl-glucose-insulin SPECT、心エコー図の指標と良好な相関を示し

た。急性期側副血路の発育は、良好再灌流を前提として梗塞進展防御機能を有していると考えられた。さらに、この<sup>99m</sup>Tc-tetrofosmin SPECTから得られたRSSI ≤ 1.9は、急性期完全閉塞例での有効な心筋保護機能を有する側副血路の存在の非侵襲的指標として日常診療で使用可能である。

## 要 約

目的: 急性心筋梗塞での心筋保護効果に関わる側副血路の評価は、多くが血管造影所見によって行われてきた。一方、責任病変の順行性血流が途絶した完全閉塞部の再灌流前<sup>99m</sup>Tc-tetrofosmin集積は、再灌流前の側副血路の発育を反映すると考えられる。そこで、側副血路の梗塞進展抑制の機能を評価する目的で、核医学で証明された側副血路発育が心筋バイアビリティと関連するかを検討した。

方法: 対象は責任病変がTIMI 0の初回1枝急性心筋梗塞症で、発症12時間以内に再灌流が得られた30例である(平均年齢65 ± 14歳, 男性23例, 女性7例)。再灌流前に<sup>99m</sup>Tc-tetrofosminを静注し、再灌流前(17例)または直後(13例)にSPECT像を撮像した。左室を17分節に分割し、欠損スコアを視覚的半定量的に4段階評価しregional severity score index(RSSI)を算出した。冠動脈造影の側副血路はRentropらの方法で評価し、angiographic good collateral群とpoor collateral群の2群に分類した。心筋バイアビリティは、発症1週間後のTl-glucose-insulin SPECTにおけるRSSIと、慢性期心エコー図のregional wall motion score index(RWMSI)により評価した。一方、receiver operator characteristic解析によりRWMSI ≤ 2.12を予想する<sup>99m</sup>Tc-tetrofosmin SPECTでのRSSIは ≤ 1.9であった(感度84%, 特異度68%, 精度80%)。この指標を基準に核医学的に評価された側副血路発育からみた2群(RSSI ≤ 1.9をgood collateral群とし、> 1.9をpoor collateral群)に分類した。

結果: Angiographic good collateral群(8例)とpoor collateral群(22例)では、再灌流時間、Tl-glucose-insulin SPECTのRSSIとRWMSIに有意差は認められなかった。さらに、angiographic good collateral群とpoor collateral群で<sup>99m</sup>Tc-tetrofosminのRSSIに差は認められなかった。一方、scintigraphic good collateral群(22例)はpoor collateral群(8例)と比較して、Tl-glucose-insulin SPECTのRSSIは小さく(0.7 ± 0.5 vs 1.5 ± 0.4,  $p < 0.01$ )、RWMSIも低値であった(1.46 ± 0.50 vs 2.08 ± 0.78,  $p < 0.05$ )。さらに、<sup>99m</sup>Tc-tetrofosminのRSSIとRWMSIの間には有意な相関が示された( $r = 0.53$ ,  $p < 0.01$ )。

結論: 核医学的に証明された良好な側副血路群は梗塞後の良好な心筋保護と相関を示した。

*J Cardiol 2006 Mar; 47(3): 115 - 121*

## 文 献

- 1) Rentrop KP, Cohen M, Blanke H, Phillips RA: Changes in collateral channel filling immediately after controlled coronary artery occlusion by an angioplasty balloon in human subjects. *J Am Coll Cardiol* 1985; **5**: 587 - 592
- 2) Rentrop KP, Feit F, Sherman W, Stecy P, Hosat S, Cohen M, Rey M, Ambrose J, Nachamie M, Schwartz W, Cole W, Perdoncin R, Thornton JC: Late thrombolytic therapy preserves left ventricular function in patients with collateralized total coronary occlusion: Primary end point findings of the Second Mount Sinai-New York University Reperfusion Trial. *J Am Coll Cardiol* 1989; **14**: 58 - 64
- 3) Habib GB, Heibig J, Forman SA, Brown BG, Roberts R, Terrin ML, Bolli R: Influence of coronary collateral vessels on myocardial infarct size in humans: Results of phase thrombolysis in myocardial infarction(TIMI) trial. *Circulation* 1991; **83**: 739 - 746
- 4) Gohlke H, Heim E, Roskamm H: Prognostic importance of collateral flow and residual coronary stenosis of the myocardial infarct artery after anterior wall Q-wave acute myocardial infarction. *Am J Cardiol* 1991; **67**: 1165 -

- 1169
- 5) Golin R: Coronary collaterals. *Major Probl Intern Med* 1976; **11**: 59 - 70
  - 6) Cohen MV: Functional significance of coronary collaterals in man. *in* Coronary Collaterals: Clinical and Experimental Observations. Futura, New York, 1985; pp 93 - 185
  - 7) Baroldi G, Mantero O, Scmazzone G: The collaterals of the coronary arteries in normal and pathologic hearts. *Circ Res* 1956; **4**: 223 - 229
  - 8) Gensini GG, Bruto da Costa BC: The coronary collateral circulation in living man. *Am J Cardiol* 1969; **24**: 393 - 400
  - 9) Cohen MV: Morphologic consideration of the coronary collateral circulation in man. *in* Coronary Collaterals: Clinical and Experimental Observations. Futura, New York, 1985; pp 1 - 91
  - 10) Sabia PJ, Powers ER, Ragosta M, Sarembock IJ, Burwell LR, Kaul S: An association between collateral blood flow and myocardial viability in patients with recent myocardial infarction. *N Engl J Med* 1992; **327**: 1825 - 1831
  - 11) Pijls NH, Bech GJ, el Gamal MI, Bonnier HJ, De Bruyne B, Van Gelder B, Michels HR, Koolen JJ: Quantification of recruitable coronary collateral blood flow in conscious humans and its potential to predict future ischemic events. *J Am Coll Cardiol* 1995; **25**: 1522 - 1528
  - 12) Seiler C, Fleisch M, Garachemani A, Meier B: Coronary collateral quantitation in patients with coronary artery disease using intravascular flow velocity or pressure measurements. *J Am Coll Cardiol* 1998; **32**: 1272 - 1279
  - 13) Heller GV, Stowers SA, Hendel RC, Herman SD, Daher E, Ahlberg AW, Baron JM, de Leon CFM, Rizzo JA, Wackers FJ: Clinical value of acute rest technetium-99m tetrofosmin tomographic myocardial perfusion imaging in patients with acute chest pain and nondiagnostic electrocardiograms. *J Am Coll Cardiol* 1998; **31**: 1011 - 1017
  - 14) Swinburn JMA, Stubbs P, Soman P, Collinson P, Raval V, Senior URR, Lahiri A: Rapid assessment of patients with non-ST-segment elevation acute chest pain: Troponins, inflammatory markers, or perfusion imaging? *J Nucl Cardiol* 2002; **9**: 491 - 499
  - 15) Kawahito M, Kondo M, Abe Y, Sakata J, Ikeda T, Maeba H, Matsuoka R, Kubota T, Araki M, Doyama K, Tanio H: Usefulness of technetium-99m tetrofosmin single-photon emission computed tomography for short-term risk stratification in patients with acute chest pain in the emergency room. *J Cardiol* 2003; **42**: 147 - 154 (in Jpn with Eng abstr)
  - 16) Christian TF, Schwartz RS, Gibbons RJ: Determinants of infarct size in reperfusion therapy for acute myocardial infarction. *Circulation* 1992; **86**: 81 - 90
  - 17) TIMI Study Group: The Thrombolysis in Myocardial Infarction (TIMI) trial: Phase I findings. *N Engl J Med* 1985; **312**: 932 - 936
  - 18) Abe Y, Kondo M, Kubota T, Matsuoka R, Araki M, Doyama K, Tanio H: Noninvasive assessment of coronary microvascular dysfunction using Tc-99m tetrofosmin SPECT in patients with acute myocardial infarction. *J Nucl Cardiol* 2004; **11**: 562 - 569
  - 19) Cerqueira MD, Weissman NJ, Dilsizian V, Jacobs AK, Kaul S, Laskey WK, Pennell DJ, Rumberger JA, Ryan T, Verani MS, for the American Heart Association Writing Group on Myocardial Segmentation and Registration for Cardiac Imaging: Standardized myocardial segmentation and nomenclature for tomographic imaging of the heart: A statement for healthcare professionals from the Cardiac Imaging Committee of the Council on Clinical Cardiology of the American Heart Association. *Circulation* 2002; **105**: 539 - 542
  - 20) Nakagawa Y, Ito H, Kitakaze M, Kusuoka H, Hori M, Kuzuya T, Higashino Y, Fujii K, Minamino T: Effect of angina pectoris on myocardial protection in patients with reperfused anterior wall myocardial infarction: Retrospective clinical evidence of "preconditioning". *J Am Coll Cardiol* 1995; **25**: 1076 - 1083
  - 21) Tartagni F, Fallani F, Corbelli C, Balletta A, Franchi R, Lombardi A, Bellanova B, Sardella A, Franco N, Monetti N: Detecting hibernated myocardium with SPECT and thallium-glucose-insulin infusion. *J Nucl Med* 1995; **36**: 1377 - 1383
  - 22) Sakamoto H, Kondo M, Motohiro M, Usami S: Comparison of glucose-insulin-thallium-201 infusion single photon emission computed tomography (SPECT), stress-redistribution-reinjection thallium-201 SPECT and low dose dobutamine echocardiography for prediction of reversible dysfunction. *Jpn Circ J* 2001; **65**: 1017 - 1021
  - 23) Smart SC, Sawada S, Ryan T, Segar D, Atherton L, Berkovitz K, Bourdillon PD, Feigenbaum H: Low-dose dobutamine echocardiography detects reversible dysfunction after thrombolytic therapy of acute myocardial infarction. *Circulation* 1993; **88**: 405 - 415
  - 24) Metz CE: Some practical issues of experimental design and data analysis in radiological ROC studies. *Invest Radiol* 1989; **24**: 234 - 245
  - 25) Platts EA, North TL, Pickett RD, Kelly JD: Mechanism of uptake of technetium-tetrofosmin: I. Uptake into isolated adult rat ventricular myocytes and subcellular localization. *J Nucl Cardiol* 1995; **2**: 317 - 326
  - 26) Younès A, Songadele JA, Maublant J, Platts E, Pickett R, Veyre A: Mechanism of uptake of technetium-tetrofosmin: II. Uptake into isolated adult rat heart mitochondria. *J Nucl Cardiol* 1995; **2**: 327 - 333