

免疫グロブリンは実験的動脈硬化症においてプラークを安定化させる

Immunoglobulin Stabilizes Plaque Formation in Experimental Atherosclerosis

島田 佳奈
岸本 千晴
岡部 孝明
村山 敏典
横出 正之
北 徹

Kana SHIMADA, BM
Chiharu KISHIMOTO, MD
Takaaki OKABE, BM
Toshinori MURAYAMA, MD
Masayuki YOKODE, MD
Toru KITA, MD

Abstract

Objectives. Immunoglobulin treatment is known to suppress atherosclerosis in apolipoprotein E-deficient mice. In addition, immunoglobulin inhibits atherosclerosis via the Fc receptors. However, the effect of immunoglobulin treatment at the advanced stage of atherosclerosis is still unclear. This study examined the effects of immunoglobulin on apolipoprotein E-deficient mice at the advanced stage of the disease.

Methods. Atherosclerosis was induced in mice fed a high-fat diet containing 0.3% cholesterol. After confirming the presence of atherosclerotic lesions at 11 weeks, mice were intraperitoneally treated with injections of either intact type of immunoglobulin (1 g/kg/day) or F(ab')₂ fragments of immunoglobulin (1 g/kg/day) on alternate days over 4 weeks. Oil red-O staining and immunohistochemical staining with CD4⁺ cells were performed of the aorta, and atherosclerotic lesions was evaluated and compared between the groups.

Results. Fatty streak lesion was significantly suppressed by intact immunoglobulin compared with saline, and inflammatory cell infiltration and expression of CD4⁺ cells were less in mice treated with intact immunoglobulin compared with the control.

Conclusions. Immunoglobulin treatment even at the advanced stage of atherosclerosis suppressed the development of fatty lesions and may stabilize atherosclerotic plaques by inhibiting inflammatory cell expression. Immunoglobulin suppression of atherosclerosis was confirmed to act via the Fc receptors.

J Cardiol 2006 Jun; 47(6): 293 - 297

Key Words

- Atherosclerosis
- Immune suppression
- Drug administration
- Cardiovascular disease, prevention
- Cholesterol
- Experimental medicine

はじめに

免疫グロブリンは、現在、川崎病などの治療に対して使われている血液製剤である^{1,2)}。免疫グロブリンが動脈硬化の進展に対して抑制的に働くということはすでに報告されており³⁾、我々は以前に免疫グロブリンのFcレセプターがとくに重要であると報告した⁴⁾。しかし、今までの研究は動脈硬化発生以前に投与が開

始された実験であり、動脈硬化発症後から投与を開始した免疫グロブリンの効果はいまだ不明である。

今回我々は、より臨床的有用性を検討するため、アポリポプロテインE(アポE)ノックアウトマウスを用いて動脈硬化発症後に免疫グロブリンを投与し、免疫グロブリンの動脈硬化発症後の進行期治療の効果と抑制のメカニズムを検討した。

京都大学大学院医学研究科 循環器内科学: 〒606-8507 京都市左京区聖護院川原町54

Department of Cardiovascular Medicine, Graduate School of Medicine, Kyoto University, Kyoto

Address for correspondence: KISHIMOTO C, MD, Department of Cardiovascular Medicine, Graduate School of Medicine, Kyoto University, Kawahara-cho 54, Shogoin, Sakyo-ku, Kyoto 606-8507; E-mail: kkishi@kuhp.kyoto-u.ac.jp

Manuscript received February 17, 2006; revised April 17, 2006; accepted April 24, 2006

BM = bachelor of medicine

対象と方法

1. 実験的動脈硬化

アポE ノックアウト 129ola × C57BL/6 ハイブリッドマウスは, Edward M. Rubin 博士 (カリフォルニア大学) から譲り受けた. 第2世代を得るために C57BL/6 マウスと交配し, さらに第2世代アポE^{+/-} マウスは10世代間 C57BL/6 と戻し交配した. このようにして得られた C57BL/6 をバックグラウンドに持つアポE ノックアウトマウスを今回の実験に用いた⁴⁾.

マウスは, 温度と照明を調節した室内 (明が14時間, 暗が10時間) で自由に飲食をさせて飼育した. 4週齢で離乳させ, 普通食 (オリエンタル酵母) を与えて飼育した. 6週を迎えた時点で高脂肪食 (20% 脂質, 0.3% コレステロール) に切り換えた.

2. 処 置

高脂肪食を開始5週間後の時点 (生後11週目) で動脈硬化の病変を確認し (4匹), F(ab')₂ フラグメント (ガンマ・ベニンP, アベンティスファーマ製) が投与された F(ab')₂ 投与群 (6匹) と完全型免疫グロブリン (ヴェノグロブリン-IH, 三菱ウェルファーマ製) が投与された完全投与群 (5匹) のマウスに, それぞれの物質を 1g/kg/day で週3回1日おきに, その後4週間にわたって腹腔内へ投与した. また, 対照群 (5匹) には生理食塩水を腹腔内に同様に投与した (Fig. 1).

3. 組織学的検討

マウスは, 実験終了時 (生後15週目) に右室の穿刺による脱血で屠殺した. 大動脈は既報のように^{3,4)}, リン酸緩衝化生理食塩水で灌流の後 optimal cutting temperature で包埋し, アセトン・ドライアイスで固定, 凍結した. 凍結切片は, クリオスタットにより大動脈弁がみえるところまで切り出した後, 6 μm の厚さで連続に切り出し, 1匹につき合計32切片を検討した.

4. 脂肪染色

切り出した32切片のうち4切片ごとに採取された8切片の組織は15秒間60% イソプロパノールで固定したのち, 室温で30分間 oil red-O (シグマ・アルドリッチジャパン製) で染色し, メチルグリーンで対比染色を行った^{3,4)}.

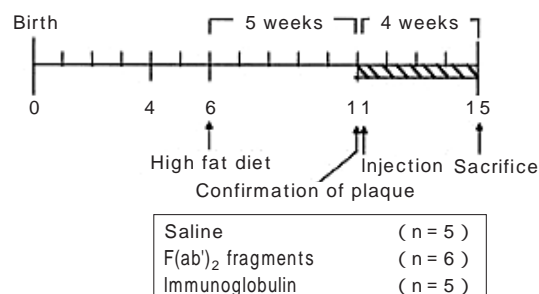


Fig. 1 Treatment protocol

After weaning at 4 weeks of age, apolipoprotein E-deficient mice were fed a normal chow diet until 6 weeks, then switched to a high-fat diet. To ascertain the development of plaques in aortae, mice were killed at 11 weeks ($n = 4$). After confirming the presence of early atherosclerotic lesions, F(ab')₂ fragments or immunoglobulin were intraperitoneally injected for 4 weeks. All mice were killed at 15 weeks.

5. 免疫染色

今までの報告により^{3,4)}, プラークの不安定化に関与していることが明らかになっている Th1 サイトカイン放出の担い手である CD4 陽性細胞を検出するために, 組織は抗 CD4 抗体 (GK1.5, 1:50, PharMingen) を用いて免疫染色を行った. 対比染色はメチルグリーンで行った.

6. 統計学的処理

値はすべて平均 ± 標準偏差で表し, 一元配置分散分析で検定を行った. $p < 0.05$ を有意差の判定とした.

結 果

1. 臓器重量

対照群, F(ab')₂ 投与群, 完全型投与群の3群間で体重, 心重量, 心/体重比に有意差はみられなかった.

2. 動脈硬化病変に対する免疫グロブリンの効果

F(ab')₂ 投与群と対照群で動脈硬化の病変が著明であったが, 完全型投与群において, 有意な病変の縮小がみられた [対照群 $10.10 \pm 5.68\%$, F(ab')₂ 投与群 $6.97 \pm 6.09\%$, 完全型投与群 $4.35 \pm 3.78\%$, $p < 0.05$ vs 対照群; Figs. 2, 3].

3. 免疫染色

対照群と F(ab')₂ 投与群では CD4 陽性細胞が著明に

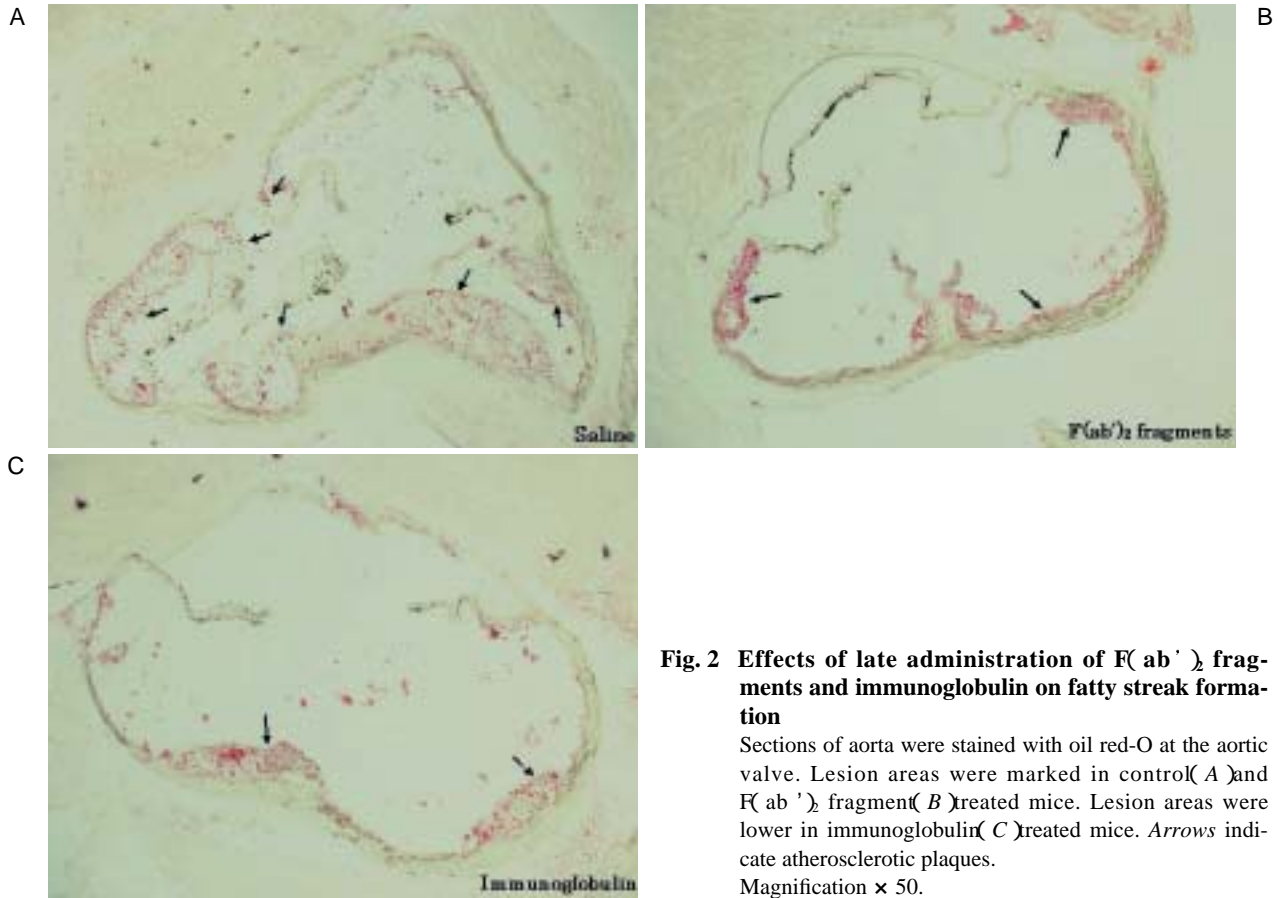


Fig. 2 Effects of late administration of F(ab')₂ fragments and immunoglobulin on fatty streak formation
 Sections of aorta were stained with oil red-O at the aortic valve. Lesion areas were marked in control (A) and F(ab')₂ fragment (B) treated mice. Lesion areas were lower in immunoglobulin (C) treated mice. Arrows indicate atherosclerotic plaques. Magnification × 50.

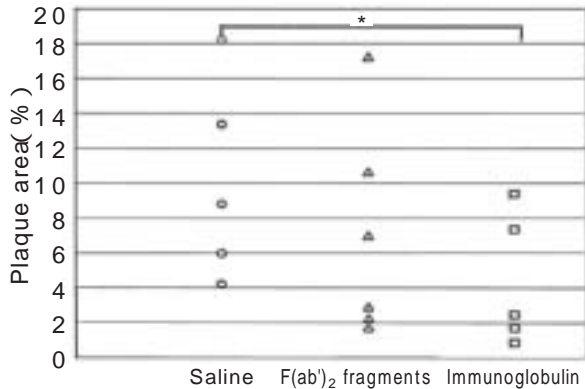


Fig. 3 Plaque area in aortic root of apolipoprotein E-deficient mice

Images of stained lesions were digitized by personal computer, and the percentages of the lesions were measured. The area of aortic lumen is 100%. Lesions of immunoglobulin treated groups were reduced compared with control groups. Differences were observed between control and immunoglobulin treated groups, but not between control and F(ab')₂ fragment treated groups. Data are the mean lesion areas from eight sections.

* $p < 0.05$ vs saline.

発現したが、完全型投与群で発現が抑制されていた (Fig. 4).

考 察

近年、動脈硬化の進展に免疫活性や炎症性メカニズムが関与することが明らかになりつつある⁵⁻⁸⁾。現在、動脈硬化を引き起こすと考えられているさまざまな因子の中には、酸化ストレス、酸化型低比重リポ蛋白 (oxidized low-density lipoprotein: oxLDL) の蓄積⁹⁾、炎症による血管の弾圧性の変化などがある。過剰な栄養摂取による LDL の増加に伴う oxLDL の蓄積は¹⁰⁾、マクロファージの貪食による泡沫細胞化を引き起こし、炎症性サイトカインの放出による免疫活動の活性化とつながり、動脈硬化症を悪化させる。さらにこのことに伴う血管の弾性の低下は、oxLDL の蓄積の原因である LDL の放出を低下させるといわれている。すなわち、動脈硬化の進展には oxLDL の蓄積と免疫担当細胞から放出される炎症性サイトカインの放出が重要

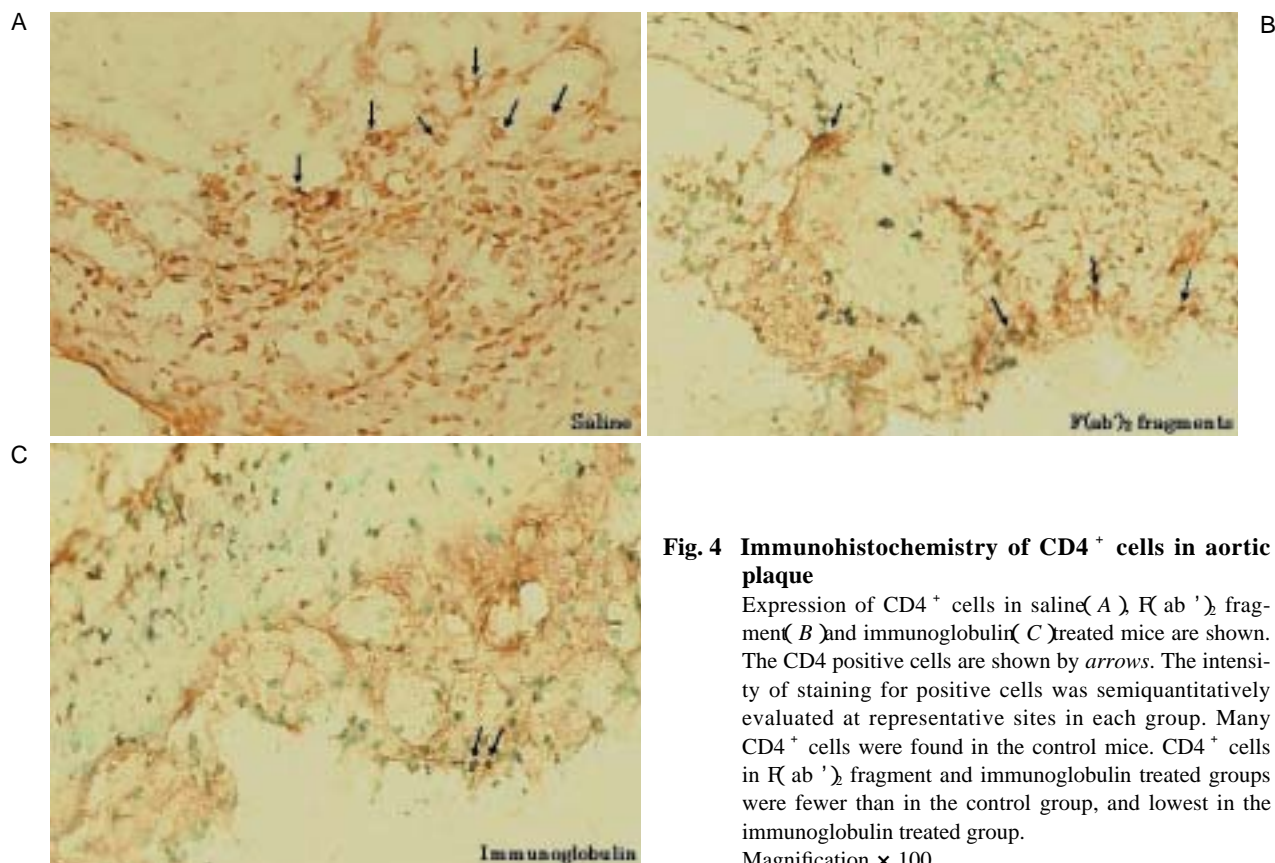


Fig. 4 Immunohistochemistry of CD4⁺ cells in aortic plaque

Expression of CD4⁺ cells in saline (A), F(ab')₂ fragment (B) and immunoglobulin (C) treated mice are shown. The CD4 positive cells are shown by arrows. The intensity of staining for positive cells was semiquantitatively evaluated at representative sites in each group. Many CD4⁺ cells were found in the control mice. CD4⁺ cells in F(ab')₂ fragment and immunoglobulin treated groups were fewer than in the control group, and lowest in the immunoglobulin treated group. Magnification × 100.

である。したがって、免疫担当細胞からの炎症性サイトカインの放出を抑制することは、最終的に動脈硬化の進展と不安定プラークの破綻の抑制へと導くことができるだろう。

また、このことは不安定プラークの破綻により起こる脳卒中や心筋梗塞などのさまざまな急性血管性イベント^{11,12)}をも防ぐことができると想定される。

本研究では、免疫グロブリン治療をより臨床的有用性に近づける目的で、アポEノックアウトマウスを用い、動脈硬化発症後のグロブリンの抑制効果について検討した。その結果、対照群とF(ab')₂投与群では動脈硬化の病変がみられた。しかし、完全型投与群で病変が有意に抑制されていたことから(Fig. 3)、動脈硬化に対する抑制効果は免疫グロブリンのFc部分によると思われる⁴⁾、Fc部分による抑制効果は動脈硬化発症後においても重要な役割を担っていた。

免疫グロブリンのFc部分は、免疫担当細胞の表面に多数存在するFcレセプターと結合することで活性または抑制的に働き、免疫活性を調節していることが

知られている¹³⁾。今回みられた免疫グロブリンの抑制効果は、多種類存在するFcレセプターの中で、抑制的に働くFc R B^{14,16)}を介したのではないかと思われた。事実、CD4⁺染色において対照群でみられた著明なCD4陽性細胞の発現が完全型投与群で減少しており(Fig. 4)、我々が以前行った自己免疫性心筋炎の巨細胞に対する免疫グロブリン投与のOX62陽性細胞の減少と一致するからである¹⁷⁾。すなわち、動脈硬化形成後での免疫グロブリンの大量投与は、炎症細胞の発現を抑制することにより、プラークを安定化させると思われた。

結 論

動脈硬化発症後においても免疫グロブリン治療が有効であり、とくにプラークを安定化へと導くことが示された。また、その作用には免疫グロブリンのFc部分が重要であることも示された。本研究により動脈硬化症患者に対してのより臨床的な免疫修飾治療の重要性が示唆された。

要 約

目的: アポリポrotein E ノックアウトマウスに対する免疫グロブリンの投与が, 動脈硬化を抑制するという事はすでに報告されている。しかし, 動脈硬化発症後での免疫グロブリンの効果は不明である。今回我々は, 動脈硬化発症後の免疫グロブリン大量投与による治療効果を検討した。

方法: 実験的動脈硬化症は, アポリポrotein E ノックアウトマウスに高脂肪食を与え作成した。5週間後に動脈硬化病変の存在を確認した後, 完全型免疫グロブリンまたはFc部分フラグメントの1g/kg/dayを, 週3回, 4週間にわたって腹腔内に投与した。Oil red-O染色とCD4染色を行い, 動脈硬化の病変の評価を行った。

結果: 対照群と比べ, 完全型免疫グロブリン投与群で病変が有意に抑制され, またCD4染色においても完全型免疫グロブリン投与群でCD4⁺細胞の発現が抑制されていた。

結論: 免疫グロブリンの大量投与は, 動脈硬化形成後においても病変を軽減し, 炎症細胞の発現を抑制することによってブランクの安定化へ導いているということが示唆された。また動脈硬化の進展抑制には, 免疫グロブリンのFc部分に関係していることが確認された。

J Cardiol 2006 Jun; 47(6): 293 - 297

文 献

- 1) Durongpisitkul K, Gururaj VJ, Park JM, Martin CF: The prevention of coronary artery aneurysm in Kawasaki disease: A meta-analysis on the efficacy of aspirin and immunoglobulin treatment. *Pediatrics* 1995; **96**: 1057 - 1061
- 2) Newburger JW, Takahashi M, Beiser AS, Burns JC, Bastian J, Chung KJ, Colan SD, Duffy CE, Fulton DR, Reddy V, Sundel RP, Wiggins JW, Colton T, Melish ME, Rosen FS: A single intravenous infusion of gamma globulin as compared with four infusions in the treatment of acute Kawasaki syndrome. *N Engl J Med* 1991; **324**: 1633 - 1639
- 3) Nicoletti A, Kaveri S, Caligiuri G, Bariety J, Hansson GK: Immunoglobulin treatment reduces atherosclerosis in apo E knockout mice. *J Clin Invest* 1998; **102**: 910 - 918
- 4) Yuan Z, Kishimoto C, Sano H, Shioji K, Xu Y, Yokode M: Immunoglobulin treatment suppresses atherosclerosis in apolipoprotein E-deficient mice via the Fc portion. *Am J Physiol Heart Circ Physiol* 2003; **285**: H899 - H906
- 5) Ross R: Atherosclerosis: An inflammatory disease. *N Engl J Med* 1999; **340**: 115 - 126
- 6) Eck MV, Oost J, Goudriaan JR, Hoekstra M, Hildebrand RB, Bos IS, van Dijk KW, Van Berkel TJ: Role of the macrophage very-low-density lipoprotein receptor in atherosclerotic lesion development. *Atherosclerosis* 2005; **183**: 230 - 237
- 7) Dansky HM, Charlton SA, Harper MM, Smith JD: T and B lymphocytes play a minor role in atherosclerotic plaque formation in the apolipoprotein E-deficient mouse. *Proc Natl Acad Sci U S A* 1997; **94**: 4642 - 4646
- 8) Zhou X, Nicoletti A, Elhage R, Hansson GK: Transfer of CD4⁺ T cells aggravates atherosclerosis in immunodeficient apolipoprotein E knockout mice. *Circulation* 2000; **102**: 2919 - 2922
- 9) Memon RA, Staprans I, Noor M, Holleran WM, Uchida Y, Moser AH, Feingold KR, Grunfeld C: Infection and inflammation induce LDL oxidation in vivo. *Arterioscler Thromb Vasc Biol* 2000; **20**: 1536 - 1542
- 10) Steinberg D, Parthasarathy S, Carew TE, Khoo JC, Witztum JL: Beyond cholesterol: Modifications of low-density lipoprotein that increase its atherogenicity. *N Engl J Med* 1989; **320**: 915 - 924
- 11) 大谷規彰, 江頭健輔: 抗炎症によるブランクの進展予防. *Lipid* 2005; **16**: 139 - 145
- 12) 川名正敏: 心筋梗塞と急性冠症候群心筋梗塞. *in* 内科学: 循環器系の疾患(杉本恒明, 小俣政男, 水野美邦 総編集, 永井良三編集), 第8版. 朝倉書店, 東京, 2003; pp 613 - 628
- 13) Samuelsson A, Towers TL, Ravetch JV: Anti-inflammatory activity of IVIG mediated through the inhibitory Fc receptor. *Science* 2001; **291**: 484 - 486
- 14) Nakamura A, Yuasa T, Ujike A, Ono M, Nukiwa T, Ravetch JV, Takai T: Fc receptor B-deficient mice develop Goodpasture's syndrome upon immunization with type IV collagen: A novel murine model for autoimmune glomerular basement membrane disease. *J Exp Med* 2000; **191**: 899 - 905
- 15) Takai T, Ono M, Ujike A, Yuasa T: Regulation of murine hypersensitization responses by Fc receptors. *Allergol Intern* 1998; **47**: 75 - 83
- 16) 中村 晃, 小野栄夫, 貫和敏博, 高井俊行: Fc受容体と自己免疫疾患モデルマウス. *最新医学* 2000; **10**: 2310 - 2315
- 17) Shioji K, Kishimoto C, Sasayama S: Fc receptor-mediated inhibitory effect of immunoglobulin therapy on autoimmune giant cell myocarditis: Concomitant suppression of the expression of dendritic cells. *Circ Res* 2001; **89**: 540 - 546