

スタチン投与で冠動脈内巨大脂質プールの退縮を血管内エコー法により確認しえた1例

Regression of a Large Lipid-Rich Pool in the Coronary Artery During Treatment With Statin Detected by Intravascular Ultrasound: A Case Report

高島 浩明
 安川 龍也*¹
 尾崎 行男*²
 浅井 健次
 新城 博之
 早稲田勝久*³
 黒田 泰生
 脇田 嘉登
 高 阪 崇
 久原 康史
 伊藤 隆之

Hiroaki TAKASHIMA, MD
 Tatsuya YASUKAWA, MD*¹
 Yukio OZAKI, MD, FJCC*²
 Kenji ASAI, MD
 Hiroyuki SHINJO, MD
 Katsuhisa WASEDA, MD*³
 Yasuo KURODA, MD
 Yoshinori WAKITA, MD
 Takashi KOSAKA, MD
 Yasushi KUHARA, MD
 Takayuki ITO, MD, FJCC

Abstract

A 54-year-old man with unstable angina presented with severe stenosis of the middle segment of the left anterior descending coronary artery. Percutaneous coronary stent implantation and serial intravascular ultrasound (IVUS) were performed. IVUS detected a non-culprit coronary plaque with a large lipid-rich pool in the proximal segment of the left anterior descending coronary artery. Atorvastatin 10 mg/day was given to reduce his cholesterol level for 2 years after the stent implantation. This patient had no cardiac events, and the low-density lipoprotein-cholesterol level reduced from 171 to 88 mg/dl at follow-up. Two-year follow-up IVUS examination revealed the reduction of plaque burden associated with regression of the lipid-rich pool size. This case may indicate that statin could contribute to the regression of lipid-rich plaque and to the stability of coronary plaque.

J Cardiol 2006 Jun; 47(6): 307 - 312

Key Words

- Lipoprotein, LDL (lipid-rich pool, HMG-CoA reductase inhibitor, lipid-lowering therapy)
- Intravascular ultrasound ■Coronary artery disease (acute coronary syndrome)

はじめに

近年、我が国においては高齢化や食生活の欧米化に伴い虚血性心疾患が増加している。このうち急性冠症

候群は不安定プラークの破綻の結果、局所の血栓形成が起こり急性冠血流障害をきたすことにより、急性心筋梗塞や心臓突然死といった生命予後を左右する重篤な疾患に至る一連の症候群であり^{1,2)}、この根本であ

愛知医科大学病院 循環器内科: 〒480-1195 愛知県愛知郡長久手町大字岩作字雁又21; *¹やすかわクリニック, 名古屋; *²藤田保健衛生大学 循環器内科, 愛知; *³スタンフォード大学メディカルセンター, 米国
 Department of Cardiology, Aichi Medical University, Aichi; *¹Yasukawa Clinic, Nagoya; *²Division of Cardiology, Fujita Health University, Aichi; *³Stanford University Medical Center, USA

Address for correspondence: TAKASHIMA H, MD, Department of Cardiology, Aichi Medical University, Karimata 21, Yazako, Nagakute-cho, Aichi-gun, Aichi 480-1195; E-mail: h0914@aichi-med-u.ac.jp

Manuscript received August 5, 2005; revised December 15, 2005; accepted December 15, 2005

る不安定プラークの安定化が冠動脈事故の抑制に向けた治療として重要視されている。一方、HMG-CoA還元酵素阻害薬(スタチン)による脂質低下療法はさまざまな大規模臨床試験によって冠動脈疾患の一次予防における有用性が確立されている³⁻⁵⁾。スタチンによる低比重リポ蛋白(low-density lipoprotein: LDL)コレステロール低下による直接作用や、抗炎症作用、血管内皮機能改善作用、抗酸化作用などの多面的作用(pleiotropic effect)がプラークの安定化をもたらすとされている。最近、血管内エコー法(intravascular ultrasound: IVUS)を用いてスタチン療法によるプラークの変化を検討した大規模臨床試験(REVERSAL試験)が報告され、スタチンによる積極的脂質低下療法が冠動脈プラークの進展抑制をもたらすことも明らかとなった⁶⁾。しかしながら、スタチンの投与が、急性冠症候群の起源となる脂質プールを退縮させるかどうかは明らかにされていない。

今回、我々はアトルバスタチン投与後2年間にわたり、経時的にIVUSを用いて巨大脂質プールを観察し、その退縮を確認しえた1例を経験したので報告する。

症 例

症 例 54歳, 男性

主 訴: 前胸部絞扼感。

既往歴: 高血圧治療を5年前に自己中断。

冠危険因子: 高血圧, 高コレステロール血症, 糖尿病, 喫煙(60本/day × 30年)。

現病歴: 2002年10月7日に労作時前胸部絞扼感を初めて自覚したが、放置した。その後、安静時にも胸部症状が出現したため、10月11日に近医を受診後、当院に紹介された。来院時心電図により₃₋₅誘導のT波の陰転化が認められたため、不安定狭心症と診断され緊急入院となった。

入院時現症: 意識清明。身長168cm, 体重78kg。血圧162/80mmHg, 脈拍数90/min。聴診では心音, 呼吸音ともに異常なし。

入院時検査所見: 白血球数, クレアチニンキナーゼともに軽度高値を示した。また, LDLコレステロールも高値であった(Table 1)。

心電図所見: 正常洞調律, 心拍数90/min, ₃₋₅でT波の陰転化が認められた。

胸部X線写真所見: 心胸郭比は51%, その他の特記

Table 1 Laboratory data on admission

WBC	10,700 /mm ³	K	4.3 mEq/l
RBC	517 × 10 ⁴ /mm ³	Cl	103 mEq/dl
Hb	16.0 g/dl	TC	243 mg/dl
Ht	46.4%	TG	102 mg/dl
Plt	33.8 × 10 ⁴ /mm ³	HDL-C	52 mg/dl
TP	7.1 g/dl	LDL-C	171 mg/dl
AST	28 IU/l	FBS	112 mg/dl
ALT	19 IU/l	CK	307 IU/l
LDH	601 IU/l	CK-MB	22 IU/l
BUN	14.1 mg/dl	CRP	0.10 mg/dl
Cr	0.89 mg/dl	HbA _{1c}	5.8%
Na	141 mEq/l		

すべき所見はなし。

臨床経過: 入院時に症状は消失しており、ヘパリン10,000 U/day, 硝酸イソソルビド2mg/hrの持続点滴を行い、翌10月12日に準緊急的に冠動脈造影を行った。冠動脈造影上、左前下行枝の中間部に75%の高度狭窄が認められたため冠動脈形成術(percutaneous coronary intervention: PCI)を施行した。IVUS(Boston Scientific製40MHz, 2.5F)により確認の下、同部位に冠動脈ステント(Multi-Link PENTA™ 3.5 × 15mm)を留置した。その際、PCIの影響を受けない左前下行枝近位部で、造影上25%程度の軽度狭窄部位に、IVUSにより巨大脂質プールを伴う偏心性の低エコー輝度のプラークが認められた(Fig. 1)。入院後よりアスピリン100mg/day, チクロピジン200mg/dayの内服を開始していたが、術後よりアトルバスタチン10mg/dayの内服による脂質低下療法を行い経過観察することとした。6ヵ月後には総コレステロール, LDLコレステロール値はいずれも低下しており、2年後も継続的に安定していた(Table 2)。6ヵ月後の慢性期の冠動脈造影では造影上で冠動脈ステント内再狭窄が認められず、また巨大脂質プールを有する近位部の狭窄も25%程度であった。IVUSでは巨大脂質プールの面積は2.25mm², プラークの輝度は低輝度と高輝度が混在する画像であった(Fig. 2-b)⁷⁾。2年後の冠動脈造影においても狭窄の進行は認められず、IVUSにおいて巨大脂質プールの面積は0.71mm²と減少しており、プラークの性状はほぼ均一な高輝度エコーを示し、線維状プラークとなっていた(Fig. 2-c)。

三次元IVUS記録方法: IVUSカテーテルを観察病変

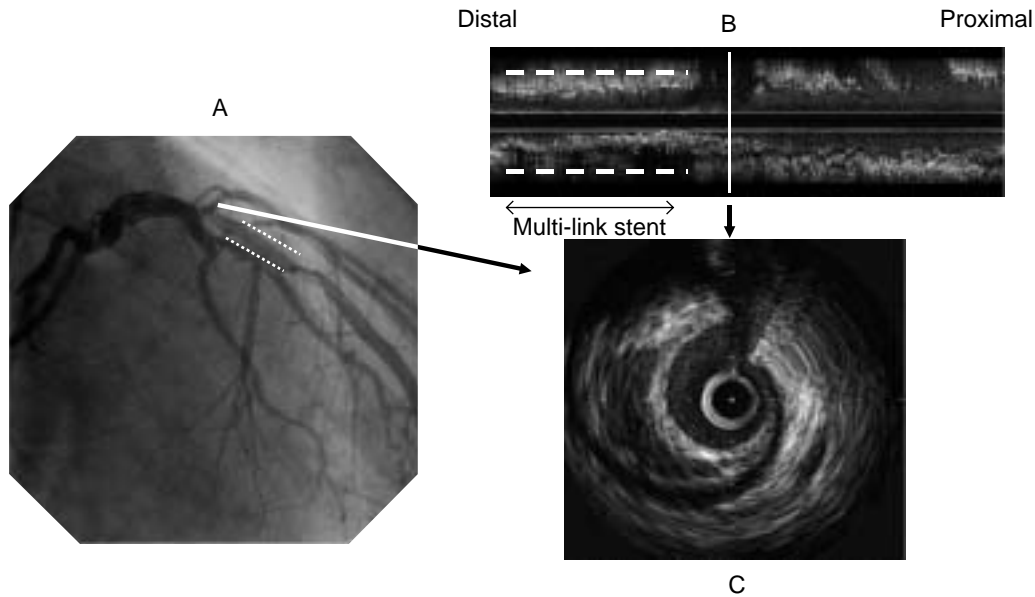


Fig. 1 Initial coronary angiogram and intravascular ultrasound images after coronary intervention
 A: Stenosis (25%) was present on the stent proximal segment of the left anterior descending coronary artery.
 B: Three-dimensional intravascular ultrasound image of the left anterior descending coronary artery.
 C: Two-dimensional intravascular ultrasound image of the large lipid-rich pool area.

Table 2 Change of serum lipid data

	Initial	6-month follow-up	2-year follow-up
Total cholesterol (mg/dl)	243	159 (-35%)	158 (-35%)
Triglycerid (mg/dl)	102	77 (-25%)	144 (44%)
High-density lipoprotein-cholesterol (mg/dl)	52	57 (10%)	49 (-6%)
Low-density lipoprotein-cholesterol (mg/dl)	171	97 (-43%)	88 (-49%)

の遠位部より0.5 mm/secの速度で自動牽引システムにより施行し、S-VHSビデオテープで記録しNetra IVUSにより三次元再構築処理を行った。

三次元IVUS解析結果：冠動脈ステントより十分近位部で巨大脂質プールを含む冠動脈10mmを三次元IVUSにより解析したところ、初期観察時(6ヵ月後)と慢性期観察時(2年後)では血管内腔容積は80.0から85.9 mm³に増大し、プラーク容積は132.6から118.7 mm³へ退縮していた(Table 3, Fig. 2)。

考 察

今回、我々は2年間にわたるアトルバスタチンによる脂質低下療法の間投与前、投与6ヵ月後、投与2年後の経時的なIVUSでの観察により、PCI治療部位とは独立した左前下行枝近位部においてプラーク面積

の減少、血管内腔面積の増加、脂質プールの消退を確認することができた。現在までにスタチンのコレステロール低下作用以外の、血管に対する作用が多数報告されている。1990年代前半には定量的冠動脈造影を用いてプラークの退縮効果のみを臨床試験が行われたが、いうまでもなく血管内腔のみを評価しているものであり、真のプラーク変化を観察するには限界があった。そこで最近では、IVUSを用いてプラーク面積または体積の変化を検討することにより、スタチン投与によるプラークの安定化や退縮に関する研究が行われるようになった^{8,9)}。Takagiら¹⁰⁾は、プラバスタチンの投与により冠動脈血管面積の増加は認められず、プラーク面積の減少により血管内腔面積が増加したと報告した。

Nissenら⁶⁾はアトルバスタチン80mg/dayの積極的脂

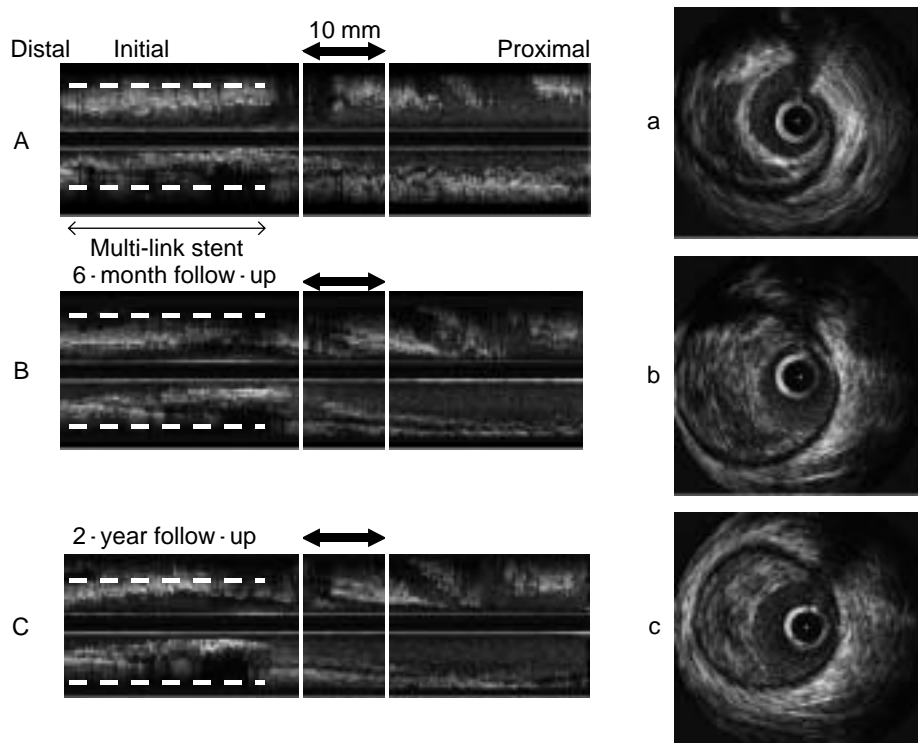


Fig. 2 Three-dimensional intravascular ultrasound images (A - C) of the left anterior descending coronary artery and two-dimensional intravascular ultrasound images (a - c) of a large lipid-rich pool area

A, a: Initial image of a large lipid-rich pool in the left anterior descending coronary artery.

B, b: Regression of the large lipid-rich pool at 6-month follow-up.

C, c: Disappearance of the large lipid-rich pool at 2-year follow-up after treatment with atorvastatin.

Table 3 Two-dimensional and three-dimensional intravascular ultrasound measurements of coronary plaque

	Initial	6-month follow-up	2-year follow-up
Two-dimensional analysis (mm ²)			
Vessel area	-	20.51	16.27
Lumen area	-	5.11	6.07
Plaque area	-	15.40	10.20
Lipid pool area	-	2.25	0.71
Three-dimensional analysis (mm ³)			
Vessel volume	-	212.6	204.6
Lumen volume	-	80.0	85.9
Plaque volume	-	132.6	118.7

質低下療法により，冠動脈内プラーク容積の進展が完全に抑制されたと報告した．また Okazaki ら¹¹⁾は急性冠症候群に対して PCI 後早期にアトルバスタチン 20mg/day の内服により，6 カ月後の再検査において冠動脈内プラークが退縮したと報告している．しかし，これらはすべてプラークの量的評価をしている研究

で，急性冠症候群発症にはそのメカニズムからもプラークの質的变化が重要である．つまり，プラーク内の脂質成分（とくに脂質プール）の消失が大きく生命予後を左右すると思われるからである．Schwartz ら¹²⁾は急性冠症候群において，入院後極早期からのスタチン投与により短期間での冠動脈事故の発生を抑制したと

報告している。この報告ではあくまでも事故のみでスタチンの効果を検討したものであるが、局所でのプラークの変化は明らかにされていない。これまでにスタチンがもたらすプラークの質的变化については血管細胞接着分子(vascular cell adhesion molecule-1 : VCAM-1)や monocyte chemoattractant protein-1(MCP-1)の発現が低下によるプラークの直接的安定化に作用、またはマクロファージの集簇が有意に抑制ならびにマクロファージが発現させる基質メタロプロテアーゼ (matrix metalloproteinase : MMP)や tissue factor の活性抑制などの多面的作用が動物実験レベルで報告されている^{13,14)}。

本症例においてはVCAM-1 やMCP-1 , MMP 活性、高感度C反応性蛋白などの各種マーカーを計測できていないため明らかではないが、これらに対しスタチンが抑制的に作用したことで冠動脈プラーク内の膠原線維、平滑筋細胞が活性化し脂質プールの退縮、プラークの質的安定化がもたらされたと考える。今回プラークの退縮が認められるとともに、冠動脈内の巨大脂質プールのエコー輝度の上昇からほぼ消失に至るまでを観察することができ、アトルバスタチンによる局所プラークの安定化過程を直接視認することができた。こ

のことは急性冠症候群発症後の早期再灌流療法による治療法が確立され、むしろ急性冠症候群発症予防または発症阻止に向けた治療法が重要課題になっている現在、本症例のようにスタチンによる脂質低下療法を行うことにより局所プラークの安定化を図ることができ、冠動脈事故の抑制につながることを示唆された。

研究の限界

IVUS 研究の共通する限界点でもあるが、画像のムラによる定量解析が困難な場合があること、経時的観察部位切片が真の同部位とは断定できないことなどが挙げられる。今回の場合も初期観察時のIVUS 画像は回転むらによりプラークの定量解析が困難であった。観察部位においては三次元IVUS を使用し解析したため、ほぼ同一のポイントを解析したと思われた。

結 語

今回我々は、急性冠症候群に対しアトルバスタチンによる脂質低下療法を行い、経時的三次元IVUS により巨大脂質プールの退縮過程と、冠動脈内プラークの退縮を確認しえた症例を経験したので報告した。

要 約

症例は54歳、男性。前胸部絞約感を主訴に来院し、不安定狭心症の診断で入院となった。冠動脈造影検査上、左前下行枝中位部に有意狭窄が認められ、血管内エコーガイドにより冠動脈ステント留置術を施行した。術前の血管内エコー検査において、左前下行枝近位部で造影上25%程度の狭窄が認められる部位に巨大脂質プールを伴う冠動脈プラークが認められた。アトルバスタチン10mg/dayによる脂質低下療法を開始したところ、2年後の経過観察において低比重リポ蛋白コレステロールは171から88mg/dlに低下し、冠動脈事故は認められなかった。さらに血管内エコー検査では巨大脂質プールの退縮が認められた。本症例は2年間のアトルバスタチン投与により冠動脈粥腫の進展抑制とともに、巨大脂質プールの退縮をもたらした1例と考えられた。

J Cardiol 2006 Jun; 47(6): 307-312

文 献

- 1) Libby P: Molecular bases of the acute coronary syndromes. *Circulation* 1995; **91**: 2844 - 2850
- 2) Fuster V, Badimon L, Badimon JJ, Chesebro JH: The pathogenesis of coronary artery disease and the acute coronary syndromes(1). *N Engl J Med* 1992; **326**: 242 - 250
- 3) Sever PS, Dahlof B, Poulter NR, Wedel H, Beevers G, Caulfield M, Collins R, Kjeldsen SE, Kristinsson A,

- McInnes GT, Mehlsen J, Nieminen M, O'Brien E, Ostergren J, for the ASCOT investigators: Prevention of coronary and stroke events with atorvastatin in hypertensive patients who have average or lower-than-average cholesterol concentrations, in the Anglo-Scandinavian Cardiac Outcomes Trial-Lipid Lowering Arm(ASCOT-LLA): A multicentre randomised controlled trial. *Lancet* 2003; **361**: 1149 - 1158
- 4) Shepherd J, Cobbe SM, Ford I, Isles CG, Lorimer AR,

- MacFarlane PW, McKillop JH, Packard CJ, for the West of Scotland Coronary Prevention Study Group: Prevention of coronary heart disease with pravastatin in men with hypercholesterolemia. *N Engl J Med* 1995; **333**: 1301 - 1308
- 5) Downs JR, Clearfield M, Weis S, Whitney E, Shapiro DR, Beere PA, Langendorfer A, Stein EA, Kruyer W, Gotto AM Jr: Primary prevention of acute coronary events with lovastatin in men and women with average cholesterol levels: Results of AFCAPS/TexCAPS: Air Force/Texas Coronary Atherosclerosis Prevention Study. *JAMA* 1998; **279**: 1615 - 1622
 - 6) Nissen SE, Tuzcu EM, Schoenhagen P, Brown BG, Ganz P, Vogel RA, Crowe T, Howard G, Cooper CJ, Brodie B, Grines CL, DeMaria AN, for the REVERSAL Investigators: Effect of intensive compared with moderate lipid-lowering therapy on progression of coronary atherosclerosis: A randomized controlled trial. *JAMA* 2004; **291**: 1071 - 1080
 - 7) Mintz GS, Nissen SE, Anderson WD, Bailey SR, Erbel R, Fitzgerald PJ, Pinto FJ, Rosenfield K, Siegel RJ, Tuzcu EM, Yock PG: American College of Cardiology Clinical Expert Consensus Document on Standards for Acquisition, Measurement and Reporting of Intravascular Ultrasound Studies(IVUS): A report of the American College of Cardiology Task Force on Clinical Expert Consensus Documents. *J Am Coll Cardiol* 2001; **37**: 1478 - 1492
 - 8) von Birgelen C, Hartmann M, Mintz GS, Baumgart D, Schmermund A, Erbel R: Relation between progression and regression of atherosclerotic left main coronary artery disease and serum cholesterol levels as assessed with serial long-term(> 12 months)follow-up intravascular ultrasound. *Circulation* 2003; **108**: 2757 - 2762
 - 9) Jensen LO, Thayssen P, Pedersen KE, Stender S, Haghfelt T: Regression of coronary atherosclerosis by simvastatin: A serial intravascular ultrasound study. *Circulation* 2004; **110**: 265 - 270
 - 10) Takagi T, Yoshida K, Akasaka T, Hozumi T, Morioka S, Yoshikawa J: Intravascular ultrasound analysis of reduction in progression of coronary narrowing by treatment with pravastatin. *Am J Cardiol* 1997; **79**: 1673 - 1676
 - 11) Okazaki S, Yokoyama T, Miyauchi K, Shimada K, Kurata T, Sato H, Daida H: Early statin treatment in patients with acute coronary syndrome: Demonstration of the beneficial effect on atherosclerotic lesions by serial volumetric intravascular ultrasound analysis during half a year after coronary event: The ESTABLISH Study. *Circulation* 2004; **110**: 1061 - 1068
 - 12) Schwartz GG, Olsson AG, Ezekowitz MD, Ganz P, Oliver MF, Waters D, Zeiher A, Chaitmann BR, Leslie S, Stern T, for the Myocardial Ischemia Reduction with Aggressive Cholesterol Lowering(MIRACL)Study Investigators: Effects of atorvastatin on early recurrent ischemic events in acute coronary syndromes: The MIRACL study: A randomized controlled trial. *JAMA* 2001; **285**: 1711 - 1718
 - 13) Aikawa M, Sugiyama S, Hill CC, Voglic SJ, Rabkin E, Fukumoto Y, Schoen FJ, Witztum JL, Libby P: Lipid lowering reduces oxidative stress and endothelial cell activation in rabbit atheroma. *Circulation* 2002; **106**: 1390 - 1396
 - 14) Aikawa M, Rabkin E, Sugiyama S, Voglic SJ, Fukumoto Y, Furukawa Y, Shiomi M, Schoen FJ, Libby P: An HMG-CoA reductase inhibitor, cerivastatin, suppresses growth of macrophages expressing matrix metalloproteinases and tissue factor in vivo and in vitro. *Circulation* 2001; **103**: 276 - 283