

検診で認められた無症候性心室期外収縮を契機に Acromegalic Cardiomyopathy と診断された1例

Acromegalic Cardiomyopathy Manifesting as Asymptomatic Ventricular Premature Contractions at Regular Medical Check Up: A Case Report

野崎 みほ
新田 宗也
笠尾 昌史
白井 徹郎

Miho NOZAKI, MD
Shuya NITTA, MD
Masashi KASAO, MD
Tetsuro SHIRAI, MD

Abstract

A 32-year-old Japanese male visited our hospital on May 20, 2004 because of ventricular premature contractions detected at a regular medical check up. He had been asymptomatic with adequate exercise capacity. However, echocardiography findings and Holter monitoring showed impaired left ventricular systolic function associated with left ventricular dilation and non-sustained ventricular tachycardia on June 26. Coronary angiography did not show significant stenosis. Different types of non-sustained ventricular tachycardia could be induced by an electrophysiologic test, but not sustained ventricular tachycardia. The physical findings, such as enlargement of the nose, lips, hands and feet, suggested endocrinologic abnormalities, and growth hormone and somatomedin-C levels were elevated. Therefore, the final diagnosis was cardiomyopathy caused by acromegaly.

J Cardiol 2006 Jul; 48(1): 45 - 50

Key Words

■Ventricular arrhythmia ■Cardiomyopathies, other (acromegaly)

はじめに

末端肥大症は約2/3に心筋症を合併するとされるが、その多くは肥大型心筋症である¹⁾。今回我々は、検診で無症候性心室期外収縮が認められたことを契機に拡張型心筋症様所見が判明し、この原因として末端肥大症による acromegalic cardiomyopathy が考えられた1例を経験したため、ここに報告する。

症 例

症 例 32歳，男性

主 訴: なし。

既往歴: 30歳より不整脈を指摘されたが，放置。

家族歴: 特記すべきことなし。

生活歴: 喫煙20本/日×15年，飲酒ビール1缶/日×15年。

現病歴: 2004年5月20日，検診により心室期外収縮を指摘され，当科を受診した。自覚症状はなく，運動耐容能は良好であったが，経胸壁心エコー図検査，ホルター心電図により非持続性心室頻拍を伴う拡張型心筋症様の所見が認められたため，同年5月26日，心精査目的で入院となった。

身体所見: 身長177.7cm，体重95.0kg，体格指数30.4，体温35.7℃，脈拍54/min，不整。血圧112/64mmHg。貧血，浮腫なし，チアノーゼなし。胸部所見で肺音は清，心音 音および 音を聴取せず，

東京警察病院 循環器センター: 〒102-0071 東京都千代田区富士見2-10-41
Cardiovascular Disease Center, Tokyo Metropolitan Police Hospital, Tokyo

Address for correspondence: NOZAKI M, MD, Cardiovascular Disease Center, Tokyo Metropolitan Police Hospital, Fujimi 2-10-41, Chiyoda-ku, Tokyo 102-0071; E-mail: nozak11@attglobal.net

Manuscript received October 24, 2005; revised January 13 and February 7, 2006; accepted February 8, 2006

心雑音を聴取せず．腹部，神経学的所見に特記すべきことなし．

検査所見(Table 1): クレアチンキナーゼが273 IU/l，脳性ナトリウム利尿ペプチドが133 pg/mlと軽度高値を示していたが，ミオシン軽鎖および心筋トロポニンTは正常で，クレアチンキナーゼの上昇は非心臓性と考えられた．そのほか特記すべき所見はなかった．

胸部X線写真所見(Fig. 1 - 左): 肺野に異常なし．左横隔膜挙上が認められる．心胸郭比は45%．

心電図所見(Fig. 1 - 右): 高電位が認められるとともに，非典型的な左脚ブロック，下方軸型の心室期外収縮が検出された．

ホルター心電図所見: 多源性の心室期外収縮が頻発するとともに，最大4連発の非持続性心室頻拍が認められた．

運動負荷試験: 15 METsと耐容能は良好で，有意なST-T変化は認められなかった．負荷前中後とも心室期外収縮は頻発していたが，有意な変動はなかった．

心エコー図所見(Fig. 2): 壁厚は正常で，左室と左

房の拡大が認められた．左室の壁運動はび漫性に低下し，駆出率は31%であった．しかし，拡張能指標は正常パターンを示していた．また，中等度の僧帽弁逆流および軽度の三尖弁逆流が認められた．

入院後経過: 虚血性心疾患を除外することを目的と

Table 1 Laboratory data

WBC	5,100/ μ l	CK	273 IU/l
RBC	454×10^4 / μ l	Na	146 mEq/l
Hb	13.7 g/dl	K	4.6 mEq/l
Ht	42.1%	Cl	106 mEq/l
Plt	23.7×10^4 / μ l	FBS	88 mg/dl
TP	6.7 g/dl	HbA _{1c}	5.2%
BUN	9.2 mg/dl	T-chole	152 mg/dl
Cr	0.47 mg/dl	LDL-C	93 mg/dl
CRP	0.1 mg/dl	TG	50 mg/dl
TB	0.9 mg/dl	BNP	133 pg/ml
AST	16 IU/l	MLC	1.9 ng/ml
ALT	19 IU/l	cTnT	0.02 > ng/ml
LDH	164 IU/l	hsCRP	0.004 > mg/dl

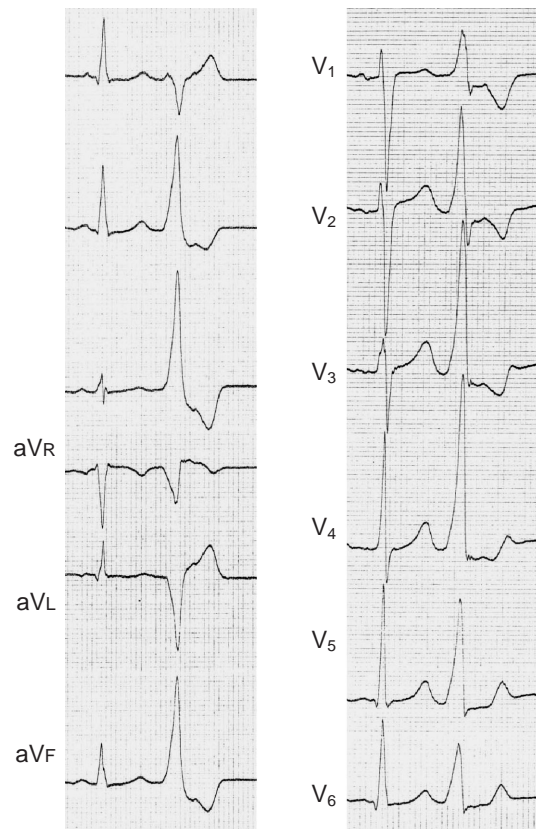
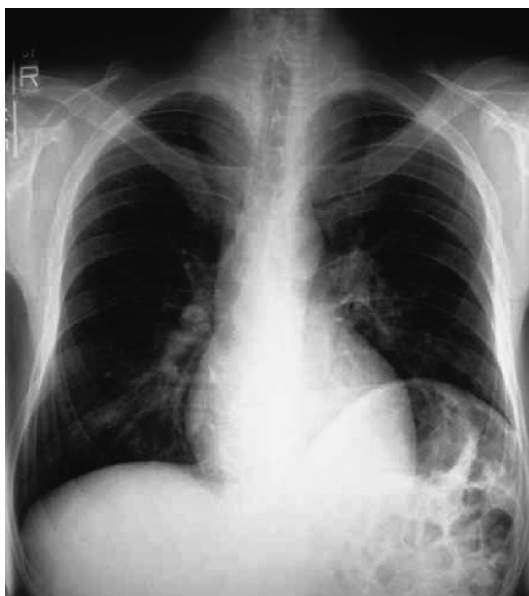

Fig. 1 Chest radiograph(left)and electrocardiogram(right)

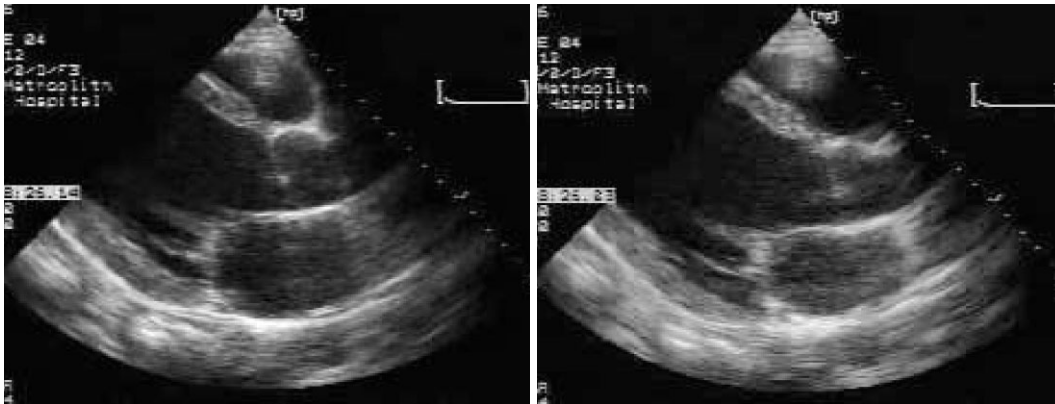


Fig. 2 Echocardiograms(parasternal long-axis view)

Left: Diastole. Right: Systole.

Left ventricular diastolic dimension = 80 mm, left ventricular systolic dimension = 71 mm, interventricular septal thickness = 10 mm, posterior wall = 9 mm, ejection fraction = 31%, left atrial dimension = 40 mm, mitral regurgitation = moderate, tricuspid regurgitation = mild, E/A = 1.44, isovolumic relaxation time = 70 msec, deceleration time = 260 msec, $e' = 8.8$ cm/sec, $E/e' = 5.7$.

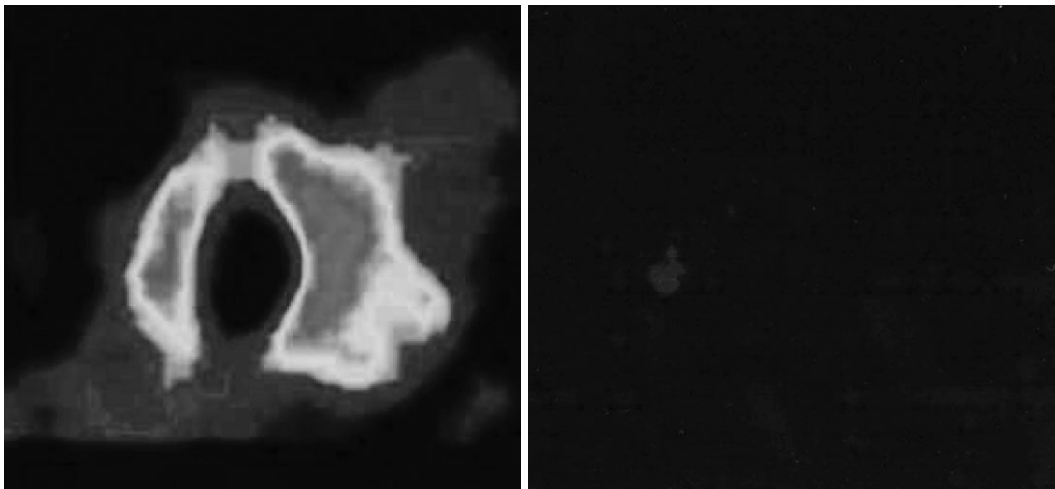


Fig. 3 Single photon emission tomograms(short axis)with thallium(*left*)and beta-methyl-*p*-iodophenyl-pentadecanoic acid(*right*)

して冠動脈造影を行ったが、左・右冠動脈に有意狭窄は認められなかった。左室造影では壁運動がび漫性に低下しており、心エコー図所見と同様であった(駆出率38%、拡張終期容積550 ml、収縮終期容積342 ml)。拡張型心筋症様病態に非持続性心室頻拍を有する症例であることから、予後を推定するうえで電気生理学的検査を施行し、右室心尖部および流出路から3連発刺激によりQRS波形の異なる数種類の非持続性心室頻拍(最大12連発)が誘発されたが、持続性心室頻拍は誘発されなかった。また、心室遅延電位は陰性であっ

た。心臓磁気共鳴画像(magnetic resonance imaging: MRI)ではシネMRIで左室のび漫性の壁運動低下が認められ、灌流、遅延造影で異常はみられなかった。心筋シンチグラフィにおいてTlでは異常はみられなかったが、beta-methyl-*p*-iodophenyl-pentadecanoic acidでは完全な欠損が認められ、心筋症の一部に認められるCD36欠損症が疑われた(Fig. 3)。

身体所見で手足の増大、末端肥大症様顔貌が認められたため(Fig. 4)、内分泌学的検索を行ったところ、成長ホルモン、ソマトメジン-Cが高値で(Table 2)、

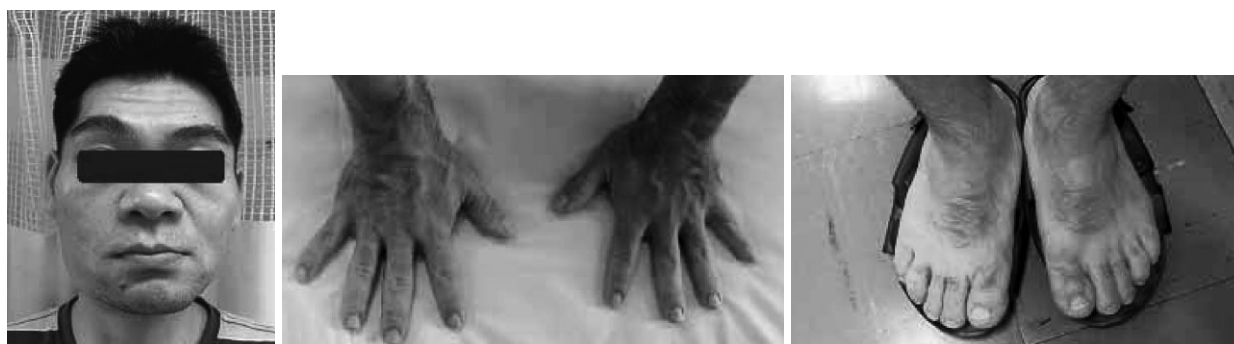

Fig. 4 Photographs
Left: Head. Middle: Hands. Right: Feet.

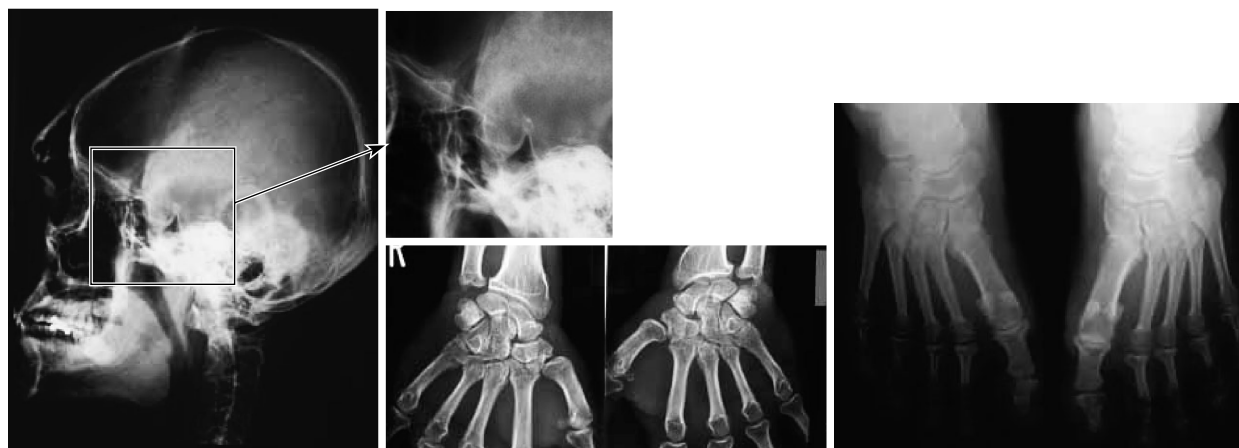


Fig. 5 Radiographs
Left: Head. Middle: Hands. Right: Feet.

Table 2 Endocrinological data

GH	80.4 ng/m(<i>1.46</i>)
IGF-1	1,050 ng/m(<i>67 - 318 ></i>)
LH	3 mIU/ml
FSH	12.1 mIU/ml
PRL	1.5 ng/m(<i>1.5 - 9.7</i>)
ACTH	38 pg/m(<i>7 - 56</i>)
Cortisol	9.9 µg/d(<i>4.0 - 23.3</i>)
TSH	1.16 µIU/m(<i>0.35 - 4.94</i>)
FT3	3.02 pg/m(<i>1.71 - 3.71</i>)
FT4	0.87 ng/d(<i>0.70 - 1.48</i>)

() normal range.

X線写真ではトルコ鞍の拡大 (Fig. 5 - 左), 指趾末節のカリフラワー様肥大変形 (Figs. 5 - 中, 右)が認められた. MRIでは下垂体が15mmと腫大しておい (Fig. 6), 諸検査所見と併せ下垂体腫瘍による末端肥大症

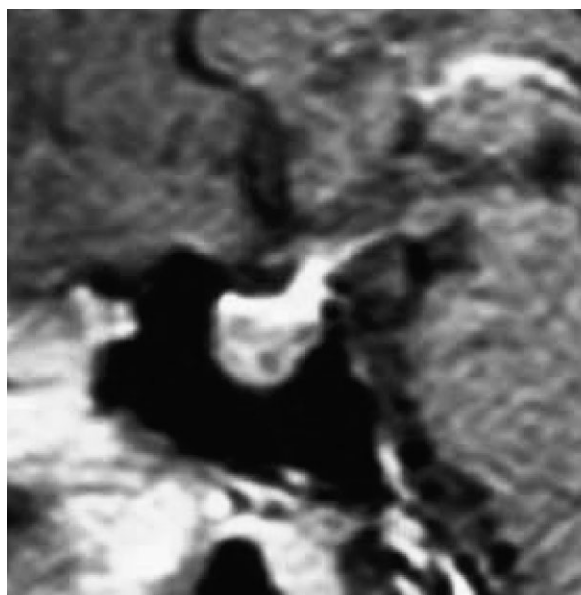


Fig. 6 Magnetic resonance image

(acromegaly)と診断した。以上より、拡張型心筋症様所見は最終的に acromegalic cardiomyopathy と考えられた。

低心機能に非持続性心室頻拍を合併する症例であり、治療方針として植え込み型除細動器も考慮されたが、本人の同意が得られず、薬物治療としてアミオダロンを導入した。また、下垂体腫瘍については外科的治療を行う予定である。

考 察

末端肥大症は成長ホルモンの分泌過剰症であり、心血管系疾患の罹患率、および死亡率が高いといわれている^{1,3)}。臨床的には acromegaly に心病変を伴ったものを acromegalic cardiomyopathy と定義し、その臨床像は肥大、拡張不全からうっ血性心不全を呈するまでさまざまである⁴⁾。

本例は無症候性心室期外収縮を契機に精査を行った結果、acromegaly と拡張型心筋症様病態が検出され、かつ他に原因となる明らかな異常が認められなかったことから、最終的に acromegalic cardiomyopathy と診断された。Acromegaly に伴う心病変の発生機序については、過剰に産生された成長ホルモンおよびソマトメジン-C の以下で述べるような心臓への直接的および間接的作用によると考えられている^{1,3,4)}。初期の段階では収縮亢進状態を認めるのみで形態学的変化は認められないが、つぎの段階で心筋細胞は肥大し、心機能上は拡張障害をきたすとされ、多くの症例は診断時この過程にある。さらに未治療で放置されると収縮障害をきたし、不整脈や弁膜症を合併し、最終的には治療抵抗性のうっ血性心不全を呈するといわれている^{1,4)}。本症例では、心不全徴候は認められなかったが、非持続性心室頻拍を伴う拡張型心筋症様病態を呈しており、すでにかかなり進行した段階にあると考えられた。

本症例のように拡張型心筋症様病態を呈するものは、Bihanら²⁾の acromegaly 330例の追跡では9症例(2.7%)のみで、比較的まれと考えられる。その背景として、acromegaly と診断された症例では比較的早期に心エコー図法などによる心評価が行われることと、acromegaly に対する治療が開始されることにあるので

はないかと考えられる。上記の9症例についても、両者を同時期に診断された例が5例と多く、本症例もこれに当たる。このような観点に立つと、acromegaly の罹病期間および成長ホルモン値が拡張型心筋症様病態発症にどのように関わるかが問題となるが、罹病期間に関しては acromegaly 発症時期の同定が困難であり、その評価が難しい。しかし、Bihanらの9症例の拡張型心筋症様病態の発症年齢は34-63歳(平均49.7歳)とばらつきが大きく、本症例も含め、若年発症例もあり、罹病期間が長いと推定される高齢者に多い傾向は必ずしも認められていない。しかし、心筋障害の程度は罹病期間に關係するとの報告^{5,6)}もあり、この点についてはいまだ明らかとなっていないのが現状と思われる。また成長ホルモン値に関しても、上記の9症例では3.2-264 ng/ml(平均45.9 ng/ml)とさまざまな値であり、関連性は明らかではないと思われる。

Acromegaly の治療により本病態が改善するか否かについては議論の余地がある。一般には、肥大、拡張不全の段階であれば可逆的とされており^{3,7-9)}、心不全を呈した場合は予後不良といわれている^{1,2)}。しかし、短期間の評価ではあるが、最近、ソマトスタチン・アナログにより心機能の改善が認められており²⁾、治療効果が期待される余地があるとも考えられる。現在のところ、成長ホルモンのコントロールで効果が認められる症例は、1)年齢が45歳未満の例、2)成長ホルモンの高値期間が短い例、3)成長ホルモンのコントロールが5年以上なされている例であり²⁾、本症例でも成長ホルモンの正常化により心機能がどこまで改善するかについて追跡する予定である。

最後に検診で発見される心室期外収縮の多くは無症候性、かつ典型的左脚ブロックおよび下方軸をとる特発性であり、臨床的に問題となることはないが、本症例のように心室期外収縮のQRS波形がそれとは異なる場合には、背景心疾患の有無について検討すべきと考えられる。

検診により無症候性心室期外収縮が認められたことを契機に、最終的に進行した acromegalic cardiomyopathy と診断しえたまれな1例を経験したので報告した。

要 約

症例は32歳，男性．2004年5月20日，検診で心室期外収縮を指摘され当科を受診した．自覚症状はなく，運動耐容能は良好であったが，経胸壁心エコー図検査，ホルター心電図により非持続性心室頻拍を伴う拡張型心筋症様の所見が認められたため，同年6月26日，心精査目的で入院となった．冠動脈造影では有意狭窄は認められず，左室造影で壁運動はび漫性に低下していた．電気生理学的検査では数種類の非持続性心室頻拍が誘発されたが，持続性心室頻拍は誘発されなかった．身体所見より内分泌的疾患を疑い検索したところ，手足の増大，末端肥大症様顔貌のほか，成長ホルモンとソマトメジン-Cが高値であったことから，末端肥大症と診断した．以上より，拡張型心筋症様所見は最終的にacromegalic cardiomyopathyと考えられた．本例は検診で無症候性の心室期外収縮を認めたことを契機に，最終的にacromegalic cardiomyopathyと判断されたまれな症例と思われたためここに報告した．

J Cardiol 2006 Jul; 48(1): 45 - 50

文 献

- 1) Vitale G, Pivonello R, Lombardi G, Colao A: Cardiac abnormalities in acromegaly: Pathophysiology and implications for management. *Treat Endocrinol* 2004; **3**: 309 - 318
- 2) Bihan H, Espinosa C, Valdes-Socin H, Salenave S, Young J, Levasseur S, Assayag P, Beckers A, Chanson P: Long-term outcome of patients with acromegaly and congestive heart failure. *J Clin Endocrinol Metab* 2004; **89**: 5308 - 5313
- 3) Matta MP, Caron P: Acromegalic cardiomyopathy: A review of the literature. *Pituitary* 2003; **6**: 203 - 207
- 4) Sacca L, Cittadini A, Fazio S: Growth hormone and the heart. *Endocr Rev* 1994; **15**: 555 - 573
- 5) Frustaci A, Chimenti C, Setoguchi M, Guerra S, Corsello S, Crea F, Leri A, Kajstura J, Anversa P, Maseri A: Cell death in acromegalic cardiomyopathy. *Circulation* 1999; **99**: 1426 - 1434
- 6) Lie JT: Pathology of the heart in acromegaly: Anatomic findings in 27 autopsied patients. *Am Heart J* 1980; **100**: 41 - 52
- 7) Colao A, Spinelli L, Cuocolo A, Spiezia S, Pivonello R, di Somma C, Bonaduce D, Salvatore M, Lombardi G: Cardiovascular consequences of early-onset growth hormone excess. *J Clin Endocrinol Metab* 2002; **87**: 3097 - 3104
- 8) Colao A, Cuocolo A, Marzullo P, Nicolai E, Ferone D, Della Morte AM, Pivonello R, Salvatore M, Lombardi G: Is the acromegalic cardiomyopathy reversible?: Effect of 5-year normalization of growth hormone and insulin-like growth factor levels on cardiac performance. *J Clin Endocrinol Metab* 2001; **86**: 1551 - 1557
- 9) Vianna CB, Vieira ML, Mady C, Liberman B, Durazzo A, Knoepfelmacher M, Salgado LR, Ramires JA: Treatment of acromegaly improves myocardial abnormalities. *Am Heart J* 2002; **143**: 873 - 876