

経皮的血管形成術により椎骨動脈狭窄部に冠動脈用ステントを留置した2症例

Percutaneous Interventional Treatment of Vertebral Artery Stenosis With Coronary Stents: Two Case Reports

井上 文隆
都 築 貴^{*1}
当麻 美樹^{*1}
塩 野 茂^{*1}
田伏 久之^{*1}
星 田 徹^{*2}
斎藤 能彦^{*3}

Fumitaka INOUE, MD
Takashi TSUZUKI, MD^{*1}
Yoshiki THOMA, MD^{*1}
Shigeru SHIONO, MD^{*1}
Hisayuki TABUSE, MD^{*1}
Tohru HOSHIDA, MD^{*2}
Yoshihiko SAITO, MD, FJCC^{*3}

Abstract

Two patients underwent percutaneous interventional treatment for vertebral artery stenosis using coronary stents. Vertebral angiography of Case 1 (78-year-old male) showed right ostial 100% obstruction and left ostial 99% stenosis. Balloon angioplasty and stent placement (Multilink 4.0 × 18 mm) were performed for the left vertebral artery. Vertebral angiography of Case 2 (64-year-old male) showed bilateral ostial severe stenoses (right 90%, left 99% +). Balloon angioplasty and stent placement (Multilink 3.5 × 18 mm) were performed for the right vertebral artery. These two patients showed excellent angiographic results with no complication associated with stent placement. Vertebral artery angioplasty can be performed safely using coronary interventional equipment and techniques.

J Cardiol 2006 Jul; 48(1): 51-57

Key Words

■Arteries (vertebral artery stenosis)

■Angioplasty

■Stent

はじめに

頭頸部血管に対する経皮的血管形成術は1980年に初めて施行されて以来¹⁾、頭頸部血管領域に対しても経皮的血管形成術が施行されることが多くなってきた。しかし、バルーンのための経皮的血管形成術では病変部の拡張不良、解離、アテローム破裂などにより、十分な血行再建ができないことがあるため、近年、ステントの応用例が報告されつつある²⁻⁴⁾。しかし、多くは頭蓋外血管への留置であり、屈曲・蛇行した血管内を通過してステントを病変部まで挿入するにはステ

ントの病変部通過性が問題となる。そのため、頭蓋内血管への留置の報告は増加傾向にあるが、いまだ多くはない⁵⁾。

今回我々は、椎骨動脈の高度の狭窄病変に冠動脈インターベンションシステムを用いて冠動脈用ステントを留置した2症例を経験した。

症 例

症例1 78歳、男性

主 訴: 心肺停止。

現病歴: 患者は1999年12月30日に自転車を駐輪中

奈良県立奈良病院 循環器科, ^{*2}救命救急センター: 〒631-0846 奈良県奈良市平松 1-30-1; ^{*1}大阪府立中河内救命救急センター, 大阪; ^{*3}奈良県立医科大学 第一内科, 奈良

Department of Cardiology, ^{*2}Emergency and Critical Care Center, Nara Prefectural Hospital, Nara; ^{*1}Osaka Prefectural Nakakawachi Medical Center of Acute Medicine, Osaka; ^{*3}The First Department of Internal Medicine, Nara Medical University, Nara

Address for correspondence: INOUE F, MD, Department of Cardiology, Nara Prefectural Hospital, Hiramatsu 1-30-1, Nara, Nara 631-0846

Manuscript received November 7, 2005; revised February 17, 2006; accepted February 23, 2006

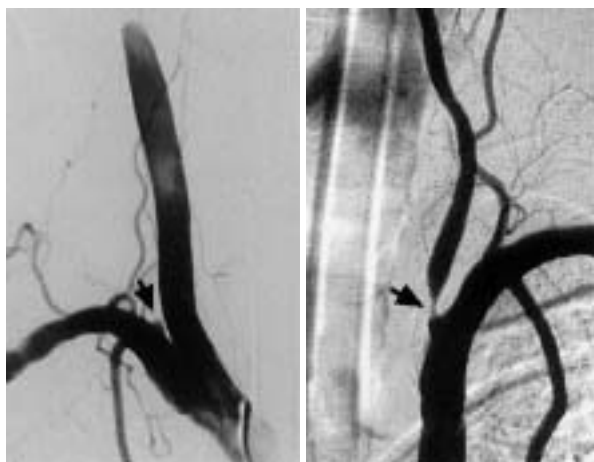


Fig. 1 Case 1. Vertebral angiograms

Left: Right vertebral angiogram showing total ostial occlusion(arrow)

Right: Left vertebral angiogram showing 99% ostial stenosis(arrow)

に突然倒れ、心肺停止状態となったため、目撃者らが心肺蘇生法を施行しつつ、救急要請し、大阪府立中河内救命救急センターに搬入された。

既往歴：73歳時に高血圧症、慢性閉塞性動脈硬化症（右総腸骨動脈ステント留置および右大腿動脈-左大腿動脈バイパス術を施行）。

搬入時身体所見：意識状態 Glasgow coma scale(GCS) 1/1/1。瞳孔径 6.0/6.0mm，対光反射 -/-。血圧測定不能，モニター心電図 asystole，体温 35.3℃，呼吸停止。

経過：搬入直後に気管挿管，心マッサージ，アドレナリン 1mg 静注により，速やかに心拍再開が得られた。呼吸，血圧，脈拍が安定した後の 12 誘導心電図および心エコー図では，明らかな急性心筋梗塞を示唆する所見がなかった。また，頭部コンピューター断層撮影(computed tomography: CT)および頭部磁気共鳴画像では，明らかな脳梗塞および頭蓋内出血を示さなかったが，右内頸動脈の閉塞を示したため，緊急で頭部血管造影が施行された。

頭部血管造影像で右椎骨動脈は 100% 閉塞を，左椎骨動脈は 99% 狭窄を示した(Fig. 1)。また，右内頸動脈は閉塞し，左内頸動脈は約 75% 狭窄を示した。なお，左右後交通動脈は左椎骨動脈のみから造影され，しかも造影は不良であった。本例では左椎骨動脈の一時的な完全閉塞による脳底動脈の血流消失が心肺停止の原因として否定できなかったため，脳外科医の依頼

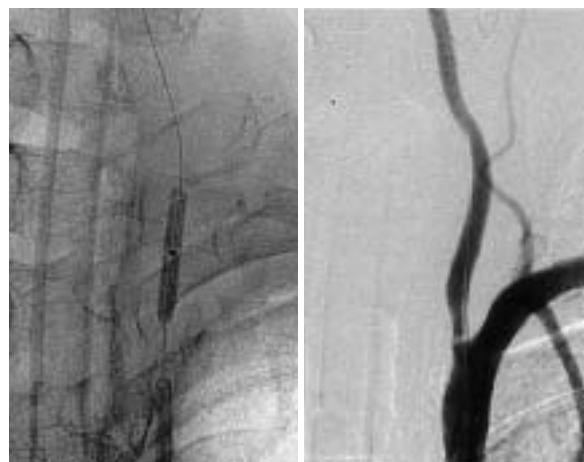

Fig. 2 Case 1. Left vertebral angiograms-1

Left: During balloon angioplasty.

Right: Post balloon angioplasty.

により左椎骨動脈に経皮的血管形成術を施行することになった。術前にヘパリンを 8,000 U 静注し，術中には脳血管攣縮予防のためジルチアゼム 4.0 mg/hr を持続投与した。また，脳幹部虚血により徐脈を呈する可能性もあったため，一時的ペースメーカーも留置した。

インターベンションデバイスは，当時，冠動脈用で使用していたものを使用した。ガイドングカテーターはガイダー 8FR JR 4.0(ポストンサイエンティフィックジャパン製)，ガイドワイヤーは 0.014 インチのハイトルクバランス(日本ガイダント製)，バルーンはライフストリーム 3.5 × 20 mm(日本ガイダント製) を用いた。バルーンの拡張圧は 6 - 10 気圧，拡張時間は 30 - 60 秒で，合計 4 回病変を拡張したが，良好に拡張できなかったため(Fig. 2)，同部位にマルチリンク 4.0 × 18 mm ステント(日本ガイダント製) を，拡張圧 12 気圧，拡張時間 15 秒で留置して病変を拡張しえた(Figs. 3, 4 - 左)。ステント後療法として冠動脈ステント留置に準じてヘパリン 500 U/hr を 48 時間，アスピリン 81 mg/day およびチクロピジン 200 mg/day を投与した。

第 14 病日に施行した脳血管造影像では，ステント留置部の若干の拡張不良を示した(Fig. 4 - 右)。なお，術後に施行した頭部 CT 像では末梢塞栓を示唆する所見を示さなかった。第 8 病日には意識状態が GCS 4/T/5 に改善した。

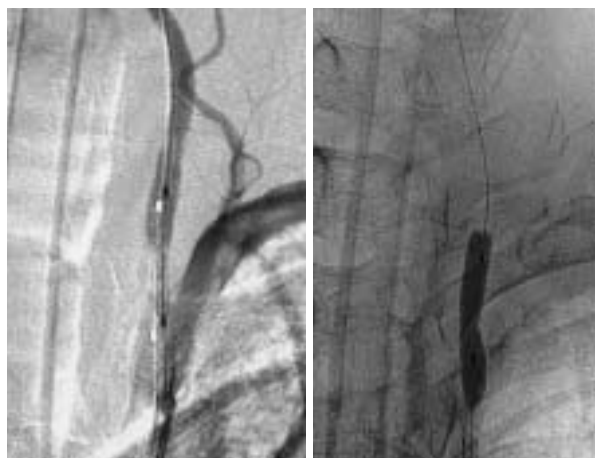


Fig. 3 Case 1. Left vertebral angiograms-2
Left: During positioning of the coronary stent.
Right: During inflation of the stent balloon.

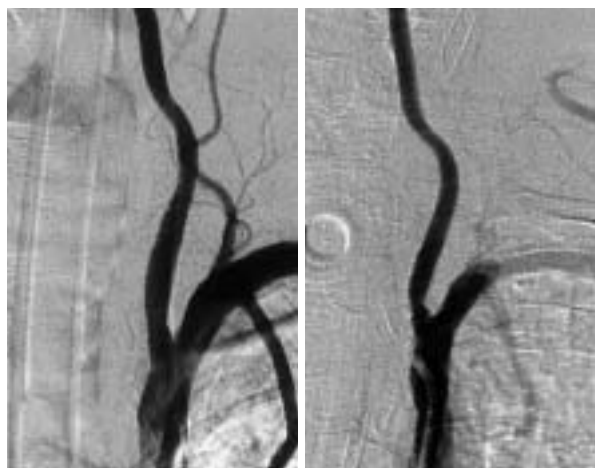


Fig. 4 Case 1. Left vertebral angiograms-3
Left: Immediately after stent placement.
Right: Follow up 14 days after stent placement.

症例2 64歳，男性

主 訴：意識障害．

現病歴：2000年5月4日に自宅で突然，後頭部痛および両手のしびれ感を訴えた後に意識レベルが低下したため，大阪府立中河内救命救急センターに搬入された．

既往歴：46歳時に急性心筋梗塞(冠動脈バイパス術施行)，58歳時に脳梗塞(両側内頸動脈狭窄および左椎骨動脈狭窄)，60歳時に糖尿病，冠動脈バイパス術再度施行．

搬入時身体所見：意識状態 GCS 1/1/1，瞳孔径

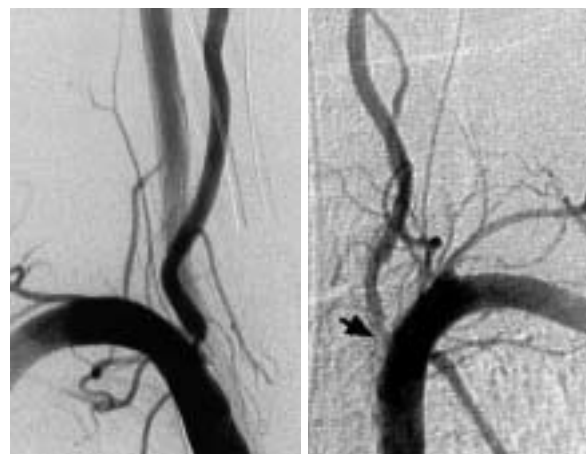

Fig. 5 Case 2. Vertebral angiograms
Left: Right vertebral angiogram showing 90% ostial stenosis.
Right: Left vertebral angiogram showing 99% + ostial stenosis with flow delay(arrow)

2.0/2.0mm，対光反射 - / - . 血圧180/90mmHg，脈拍80/min，整．体温35℃．呼吸は浅表性．心音は純，明らかな心雑音，副雑音を聴取せず．腹部は平坦・軟．下腿浮腫なし．神経学的所見は両側腱反射が消失しており，Babinski反射は両側陰性．

入院後経過：搬入後の心電図から急性心筋梗塞や重篤な不整脈は否定されており，発症時の症状から頭部疾患が疑われた．しかし，頭部CT像では明らかな脳梗塞および頭蓋内出血を示さなかったが，初発症状から椎骨・脳底動脈領域の血流低下が疑われたため，頭部血管造影を施行した．

頭部血管造影像で右椎骨動脈は90%狭窄を，左椎骨動脈は99% + 狭窄を示した(Fig. 5)．左椎骨動脈は入口部付近のび慢性病変であり，造影遅延を伴い左椎骨動脈から脳底動脈は造影されなかった．また，右内頸動脈は約75%狭窄を，左内頸動脈は約50%狭窄を示した．右椎骨動脈および左内頸動脈から左右後交通動脈は造影されたが，左椎骨動脈および右内頸動脈から後交通動脈は造影されなかった．これら血管形状から左椎骨動脈の経皮的血管形成術は困難であると考え，脳外科医の依頼により右椎骨動脈に経皮的血管形成術を施行することにした．

術前にヘパリン8,000Uを静注し，術中には脳細胞保護目的でチアミラールを静注した．また，脳幹部虚血による徐脈に備えて一時的ペースメーカーを留置し

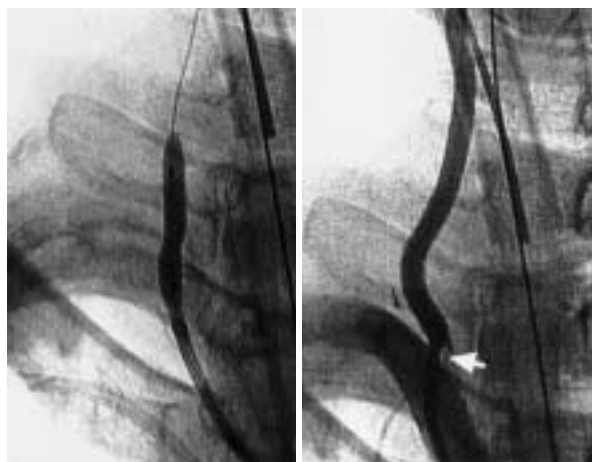

Fig. 6 Case 2. Right vertebral angiograms-1
Left: During balloon angioplasty.
Right: Post balloon angioplasty. Target lesion showed dissection (arrow).

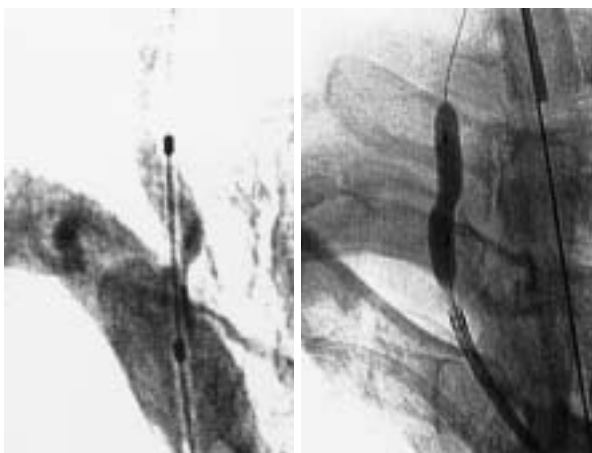

Fig. 7 Case 2. Right vertebral angiograms-2
Left: During positioning of the coronary stent.
Right: During inflation of the stent balloon.

た。

ガイディングカテーテルはツアーガイド 6FR JR 4.0 (日本ガイダント製), ガイドワイヤーは0.014インチのスキッパーフロッピー(ゲッツブラザーズ製), バルーンはアリアンテ 3.5 × 20mm (ゲッツブラザーズ製)を用いた。拡張圧は8気圧, 拡張時間は30-90秒で, 合計4回拡張した。しかし, 病変部は拡張不良およびアテローム破裂様を呈したためマルチリンク 3.5 × 18mm ステンツ(日本ガイダント製)を拡張圧12気圧, 拡張時間20秒で留置した(Figs. 6, 7)。ステン

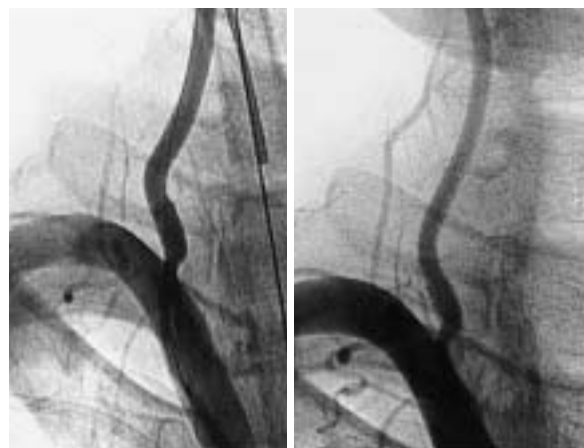


Fig. 8 Case 2. Right coronary angiograms-3
Left: Immediately after stent placement.
Right: Follow up 10 days after stent placement.

トの一部に拡張不良が残存したが(Fig. 8 - 左), 10日後の確認造影でも比較的良好に拡張していた(Fig. 8 - 右)。なお, ステンツ後療法は症例1と同様に施行した。術後の頭部CT像も末梢塞栓を示唆する所見は示さず, 第3病日には意識清明となった。

考 察

1. 椎骨動脈の動脈硬化病変の特徴および血行再建の適応

椎骨動脈の動脈硬化性狭窄は鎖骨下動脈からの分岐部と後下小脳動脈の分岐以遠にしばしば認められる⁶⁾。一般的に椎骨動脈起始部の狭窄は頸動脈狭窄に比べて潰瘍形成が少なく血管壁も平滑であり, 経皮的血管形成術による塞栓の可能性も低いといわれている⁷⁾。椎骨脳底動脈系の狭窄に対する経皮的血管形成術は, 1981年にMotarjemeら⁸⁾が初めて施行した。近年は椎骨動脈起始部の狭窄に対しては経皮的血管形成術が第一選択の治療となりつつある。その理由として頸動脈に比べて椎骨動脈は深部に位置しており外科的に血行再建が容易でないこと, 狭窄部は平滑で潰瘍形成が少なく経皮的血管形成術による塞栓症が起こりにくい⁹⁾ためである。

椎骨動脈の血行再建の適応は, 椎骨脳底動脈血行不全があり, 心疾患や低血圧などの他の疾患が否定され, singleまたはdominant sideの椎骨動脈に著しい狭窄が確認されたときである⁶⁾。本報告の2症例ではいずれも意識障害を伴っていたことから椎骨脳底動脈循環不

全が疑われた。さらに、症例1は右椎骨動脈の100%閉塞および左椎骨動脈の99%狭窄を示し、しかも後交通動脈は99%狭窄を示す左椎骨動脈のみから造影されていた。症例2は右椎骨動脈の90%狭窄および左椎骨動脈の99%狭窄を示した。後交通動脈は右椎骨動脈および左内頸動脈から造影されていたが、左内頸動脈も50%狭窄を示していた。このように本報告の2症例はいずれも左右椎骨動脈の高度の血流障害を示し、かつ後交通動脈への供給血管に狭窄を示したため、経皮的血管形成術を施行した。しかし、いずれの症例も今回の入院では急性心筋梗塞は否定できたものの、虚血性心疾患や不整脈により心肺停止や意識障害を示したことは完全には否定できない。

2. 椎骨動脈に対する経皮的血管形成術の手技

頭頸部血管に対する経皮的血管形成術の前処置として頸動脈については一過性の徐脈を呈することがあり、一時的ペースメーカーを留置するとの報告もある¹⁰⁾。椎骨動脈の場合には一時的ペースメーカーの必要性についてはとくに言及されていないが、硫酸アトロピンの静注などが行われることもある³⁾。また、本症例のように脳血管攣縮予防のためのジルチアゼム持続投与や脳保護目的のチアラミール投与の必要性に言及している報告もなかった。本報告の2症例ではいずれも一時的ペースメーカーを留置し、症例1にはジルチアゼム持続投与を、症例2にはチアラミール投与を行ったが、徐脈や脳血管攣縮も示さなかった。

椎骨動脈での経皮的血管形成術のバルーン拡張圧は3-8気圧程度、拡張時間は10-60秒、拡張の程度を評価しつつ、1回から数回繰り返す¹¹⁾。バルーン単独の経皮的血管形成術では椎骨動脈起始部病変では不十分な拡張や再狭窄をきたすことが多いとされている^{8,10)}。松下ら⁹⁾は椎骨動脈に経皮的血管形成術を施行後6カ月の時点で9例中4例に再狭窄を示したとしているが、その原因として起始部は石灰化病変が多いこととarterio-ostial lesion特有の強い弾性を挙げている⁹⁾。そこで、椎骨動脈の経皮的血管形成術もバルーン単独ではなく、ステント留置も施行されるようになってきた。Moriら²⁾は10例の12狭窄病変にステントを留置して3ヵ月後の血管造影ではいずれも有意の再狭窄を示さなかったという。

頭頸部血管領域で用いられるステントはバルーン

拡張型のPalmazステントまたは自己拡張型のWallステントがある³⁾。このうち椎骨動脈起始部は解剖学的に外力が加わりにくいいため、バルーン拡張型のPalmazステントが適するといわれている⁴⁾。しかし、椎骨動脈は屈曲・蛇行が強いためステント留置は必ずしも容易ではない⁹⁾。そこで、本報告の2症例と同様に、椎骨動脈に病変部通過性に優れる冠動脈ステントを留置したとの報告もある^{10,12,13)}。また、Palmazステントより血管支持力が強い最近の冠動脈ステントのほうが、解剖学的に外力が加わりにくい椎骨動脈起始部病変に適している可能性がある。

本報告の2症例はいずれも冠動脈インターベンションシステムを用いて経皮的血管形成術を施行したが、バルーン単独では病変部拡張が不十分でありステントを留置した。JRガイデングカテーテルのバックアップやステントの病変部通過性はまったく問題なく、循環器内科医が使用に慣れている通常の冠動脈インターベンションシステムで椎骨動脈の経皮的血管形成術は十分施行できる。しかし、2症例ともステントの拡張がやや不良であり、血管内エコー法によるステント留置部観察や耐圧バルーンによる高圧拡張が必要であったと考えている。

抗血小板治療については、冠動脈ステント留置にほぼ準じて行われているようであり、術直前にヘパリン4,000-20,000Uを静注すること、抗血小板薬はアスピリンやチクロピジン術前数日前から投与を開始することおよび術後3ヵ月間の投与が必要であるとされている^{3,14,15)}。また、術中の活性化凝固時間は200-250秒に維持するとの報告もある⁹⁾。本報告の2症例には我々が、通常、冠動脈ステント留置に施行しているのと同じ抗血小板薬投与方法を施行した。

3. 椎骨動脈に対するステント留置の合併症

冠動脈を含めてステント留置後の合併症は急性期には血栓症、遠隔期にはステント内再狭窄がある。ステント内再狭窄は平滑筋細胞の過形成が主因とされており、冠動脈では再狭窄率は18-30%とされている¹⁶⁾。また、椎骨動脈に対するステント留置により穿通枝の開口部を閉塞することがある¹⁰⁾。頭頸部血管の経皮的血管形成術では末梢塞栓による脳虚血症状の出現が大きな問題になるため末梢保護バルーンにより末梢塞栓の出現を防止する方法もあるが、椎骨動脈病変は頸動

脈病変に比べて末梢塞栓の出現する可能性は低いといわれていることから⁷⁾、一般的には末梢保護バルーンは用いられないことが多い。本報告の2症例は経皮的血管形成術施行後の急性期には末梢塞栓などの大きな合併症を示さなかった。残念ながら遠隔期の追跡血管造影は施行されていないが、急性期のステント拡張が十分ではなかったため遠隔期再狭窄を示した可能性がある。

冠動脈インターベンションシステムを用いた椎骨動脈の経皮的血管形成術は、保険診療上の問題は残され

ているが、緊急時であれば脳外科医との連携下に循環器内科医でも可能と考えられる。

結 論

本報告の2症例における椎骨動脈の高度狭窄病変は、末梢部塞栓、動脈解離、血栓症、徐脈、脳血管攣縮などの重篤な合併症を示すことなく、冠動脈用のインターベンションデバイスを用いて比較的容易に拡張された。

要 約

椎骨動脈の高度狭窄病変に冠動脈用ステントを留置した2症例を経験した。症例1は78歳、男性。突然の心肺停止を示し、心肺蘇生法を施行されつつ搬入された。頭部血管造影では右椎骨動脈閉塞および左椎骨動脈の99%狭窄を示したため、左椎骨動脈に経皮的血管形成術を施行した。冠動脈用インターベンションデバイスを用いて、バルーン拡張およびステント(マルチリンク4.0×18mm)を留置した。症例2は64歳、男性。突然の意識障害を示し搬入された。頭部血管造影は右椎骨動脈の90%狭窄および左椎骨動脈の99%+狭窄を示したため、右椎骨動脈に経皮的血管形成術を施行した。症例1と同様に冠動脈用インターベンションデバイスを用いて、バルーン拡張およびステント(マルチリンク3.5×18mm)を留置した。いずれの症例もステント留置前にヘパリン10,000U、ステント後療法としてアスピリン81mg/day、チクロピジン200mg/dayを投与した。本報告の2症例における椎骨動脈の高度狭窄病変は、いずれも末梢塞栓などの合併症を示すことなく冠動脈用インターベンションデバイスを用いて拡張された。

J Cardiol 2006 Jul; 48(1): 51-57

文 献

- 1) Kerber CW, Cromwell LD, Loehcken DL: Catheter dilatation of proximal carotid stenosis during distal bifurcation endarterectomy. *AJNR Am J Neuroradiology* 1980; 1: 348-349
- 2) Mori T, Kazita K, Chokyu K, Mima T, Mori K: Short-term arteriographic and clinical outcome after cerebral angioplasty and stenting for intracranial vertebrobasilar and carotid atherosclerotic occlusive disease. *AJNR Am J Neuroradiol* 2000; 21: 249-259
- 3) 吉村紳一, 郭 泰彦, 林 克彦, 上田竜也, 杉本信吾, 坂井 昇: 頭頸部動脈狭窄症に対するステント留置術. *脳外速報* 1999; 9: 111-115
- 4) Storey GS, Marks MP, Dake M, Norhash AM, Steinberg GK: Vertebral artery stenting following percutaneous transluminal angioplasty: Technical note. *J Neurosurg* 1996; 84: 883-887
- 5) Phatouros CC, Lefler JE, Higashida RT, Meyers PM, Malek AM, Dowd CF, Halbach VV: Primary stenting for high-grade basilar artery stenosis. *AJNR Am J Neuroradiol* 2000; 21: 1744-1749
- 6) 藤本俊一郎, 寺井義徳, 伊藤隆彦, 衣笠和孔, 河内正光: 椎骨脳底動脈循環不全症に対する頭蓋外手術: 椎骨動脈起始部狭窄に対する血行再建術. *Neurol Med Chir* 1998; 28: 248-253
- 7) 中原一郎, 渚 和郎, 田中正人, 菊池晴彦: 脳神経外科領域におけるpercutaneous transluminal angioplastyの現況. *脳外速報* 1993; 3: 1029-1034
- 8) Motarjeme A, Keifer JW, Zuska AJ: Percutaneous transluminal angioplasty of the vertebral arteries. *Radiology* 1981; 139: 715-717
- 9) 松下公一, 赤井文治, 新山一秀, 西田明博, 中川修宏, 小足一博, 種子田 護: 頭蓋外椎骨動脈狭窄のPTAに伴う問題に対する新しい治療戦略: ステント留置, 自験12病変の検討. *The Mt. Fuji Workshop on CVD* 1999; 17: 204-209
- 10) 善積秀年, 猪野屋 博, 益澤秀明, 佐藤公一, 中村淳: 頭蓋内椎骨動脈・脳底動脈の高度狭窄に対してステント併用血管形成術を行った2例. *脳神経外科* 2004; 32: 627-634
- 11) 内藤 功, 岩井丈幸, 宮城 修, 宮崎瑞穂, 霜田 茂, 松島忠夫, 野口 修, 河野徳雄, 柴崎 尚, 大江 廣: 椎骨脳底動脈狭窄症に対する経皮的血管形成術:

- 初期成功率，再狭窄，合併症について．脳卒中の外科
1994; **22**: 261 - 268
- 12) 山崎信吾，橋本邦雄，重田恵吾，河野能久：ステント治療した椎骨動脈と脳底動脈の解離性動脈瘤．脳外科
2002; **11**: 484 - 491
- 13) 松丸祐司，佐藤博明，鶴田和太郎，谷中清人，松村明，兵頭明之：頭蓋内椎骨動脈および脳底動脈に対する血管形成術．The Mt. Fuji Workshop on CVD 2004; **22**: 96 - 100
- 14) Tievsky AL, Druy EM, Mardiat JG: Transluminal angioplasty in postsurgical stenosis of the extracranial carotid artery. *AJNR Am J Neuroradiol* 1983; **4**: 800 - 802
- 15) Theron J, Courtheoux P, Alachkar F, Bouvard G, Maiza D: New triple coaxial catheter system for carotid angioplasty with cerebral protection. *AJNR Am J Neuroradiol* 1990; **11**: 869 - 874
- 16) Hoffmann R, Mintz GS, Dussailant GR, Popma JJ, Pichard AD, Satler LF, Kent KM, Griffin J, Leon MB: Patterns and mechanisms of in-stent restenosis: A serial intravascular ultrasound study. *Circulation* 1996; **94**: 1247 - 1254