

アミオダロン無効の心不全患者の慢性心房細動に対してベプリジルが著効した2例

Cardioversion of Amiodarone-Insensitve Atrial Fibrillation by Bepridil in Heart Failure: Two Case Reports

木村 征靖
小川 宏
分山 隆敏
高木 昭
岩見 孝景
波多野靖幸
宮崎 要介
清水 昭彦^{*1}
松 益^{*2}

Masayasu KIMURA, MD
Hiroshi OGAWA, MD
Takatoshi WAKAYAMA, MD, FJCC
Akira TAKAKI, MD
Takahiro IWAMI, MD
Yasuyuki HADANO, MD
Yosuke MIYAZAKI, MD
Akihiko SHIMIZU, MD, FJCC^{*1}
Masunori MATSUZAKI, MD, FJCC^{*2}

Abstract

Two patients presented with atrial fibrillation which was refractory to amiodarone but successfully treated with bepridil. A 76-year-old man with ischemic cardiomyopathy, non-sustained ventricular tachycardia (NSVT) and atrial fibrillation received amiodarone for NSVT, which disappeared but atrial fibrillation was sustained. A month after receiving amiodarone, interstitial pneumonia occurred. Interstitial pneumonia was improved after amiodarone was discontinued, but NSVT occurred again. He received bepridil, when NSVT and atrial fibrillation disappeared. An 83-year-old man with dilated cardiomyopathy, NSVT, and atrial fibrillation received amiodarone for NSVT, which disappeared but atrial fibrillation was sustained. Five months after receiving amiodarone, interstitial pneumonia occurred. Interstitial pneumonia was improved after amiodarone was discontinued, but NSVT occurred again. He received bepridil, when NSVT and atrial fibrillation disappeared.

J Cardiol 2006 Dec; 48(6): 359 - 365

Key Words

■Atrial fibrillation
■Heart failure

■Calcium channel blocking drugs (bepridil)

■Amiodarone

はじめに

心不全患者における心房細動の発生は、頻拍や心房収縮の消失により、さらなる心不全の悪化をきたす¹⁾。そのため心不全患者に合併した心房細動に対しては、洞調律への復帰とその維持が理想となるが、抗不整脈薬の不適切な使用は心機能抑制や催不整脈作用などに

より、むしろ予後の悪化を招く危険性がある²⁾。とくに、群抗不整脈薬の投与においては洞調律の維持が得られたとしても、その陰性変力作用によりかえって心不全が悪化する危険性がある。アミオダロンは陰性変力作用の少ない抗不整脈薬として、心不全患者に合併した心房細動に対する役割は大きい^{3,4)}。しかし、アミオダロンには間質性肺炎などの重篤な心外副作用

総合病院社会保険徳山中央病院 循環器内科: 〒745-8522 山口県周南市孝田町1-1; 山口大学医学部^{*1}保健学科, ^{*2}器官病態内科学, 山口

Division of Cardiology, Tokuyama Central Hospital, Yamaguchi; ^{*1}Faculty of Health Sciences, ^{*2}Department of Cardiovascular Medicine, Yamaguchi University School of Medicine, Yamaguchi

Address for correspondence: KIMURA M, MD, Division of Cardiology, Tokuyama Central Hospital, Kouda-cho 1-1, Shunan, Yamaguchi 745-8522; E-mail: kimura@mu.0038.net

Manuscript received July 10, 2006; revised August 9, 2006; accepted August 11, 2006

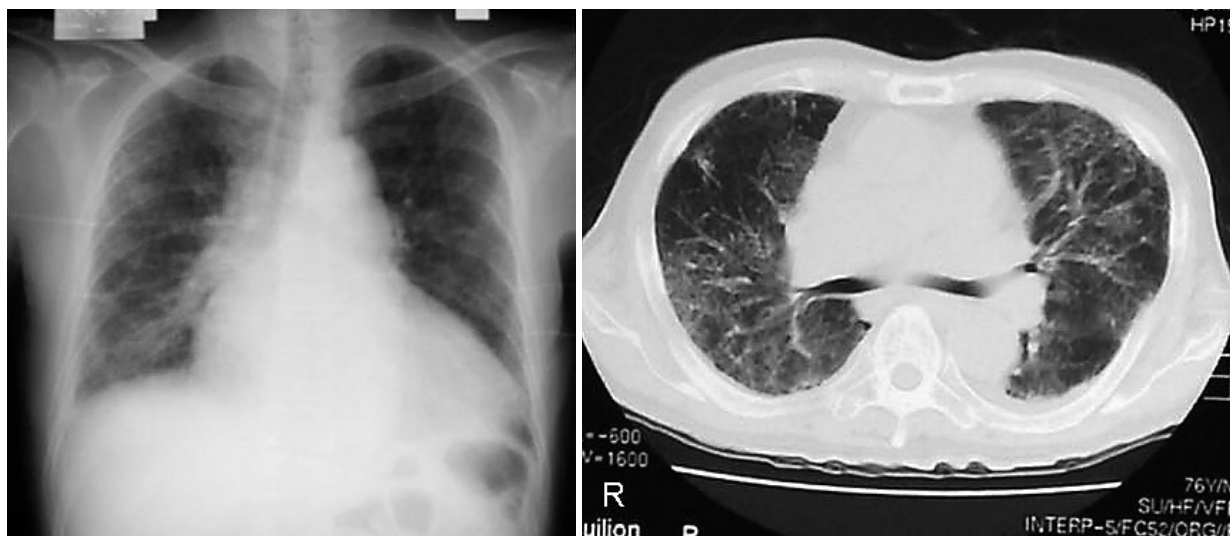

Fig. 1 Case 1. Chest radiograph(left)and thoracic computed tomography scan(right)on admission showing the interstitial shadow in the bilateral lungs

があり、そのために投与を中止せざるをえない症例も存在する^{5,6)}。そのような症例に対しては、心房細動の治療に難渋することがある。

今回、我々は心房細動を合併した心不全患者の非持続性心室頻拍(non-sustained ventricular tachycardia: NSVT)に対してアミオダロンを投与し、NSVTの抑制には成功したが、心房細動が持続した症例に対して、ペプリジルの投与に変更することでNSVTと心房細動の抑制に成功した2症例を経験したので報告する。

症 例

症例1 76歳、男性

主 訴: 呼吸困難。

現病歴: 1986年に前壁梗塞、1994年に下壁梗塞を発症した。1994年の冠動脈造影では狭窄が右冠動脈の分節2: 100%、左冠動脈前下行枝の分節6: 100%で、分節2に対して冠動脈ステント留置術を施行し0%となった。しかし、心拡大、心機能低下が著明で、心房細動、腎不全も合併しており、入退院を繰り返していた。2004年11月にも心不全の増悪で入院していたが、入院中にNSVTを認めたため、アミオダロン200mg/dayの投与を開始した。その後、NSVTはみられなくなり、アミオダロンの副作用もなく退院となった。しかし、2005年1月に呼吸困難を認め再度入院となった。

入院時胸部X線写真所見(Fig. 1 - 左): 心胸郭比は64%で心拡大を認めた。右下肺野を中心に網状影を認めた。

胸部コンピューター断層撮影所見(Fig. 1 - 右): 全肺野に網状影を認めた。

入院時心電図所見(Fig. 2): 心房細動で左脚ブロックを認めた。心室性期外収縮がみられた。

入院時血液検査所見: WBC 7,360/ μ l, CRP 2.16mg/dl, LDH 272IU/l, KL-6 514U/mlと間質性肺炎が疑われた。また、ANP 241pg/ml, BNP 586pg/ml, BUN 96.7mg/dl, 血清クレアチニン5.72mg/dlと心不全、腎不全の悪化がみられた。

心エコー図検査所見: 左室拡張末期径は69mm、左室駆出率は21%、左房径は52mmで、全周性に著明な壁運動の低下がみられた。僧帽弁逆流は 度、三尖弁逆流は 度で、推定肺動脈収縮期圧は50mmHgと肺高血圧を認めた。

入院後経過: 呼吸不全の原因として、アミオダロンによる間質性肺炎および慢性心不全の急性増悪が考えられたため、まずアミオダロンを中止しドブタミンの投与を開始した。しかし、血行動態の悪化、尿量低下、炎症反応や呼吸状態の悪化がみられ、ドパミン、ミルリノンを投与し、抗生物質の投与やステロイドパルス療法を開始し、最終的には人工呼吸器による管理を行った。その後、血行動態は改善し、尿量の増加がみ

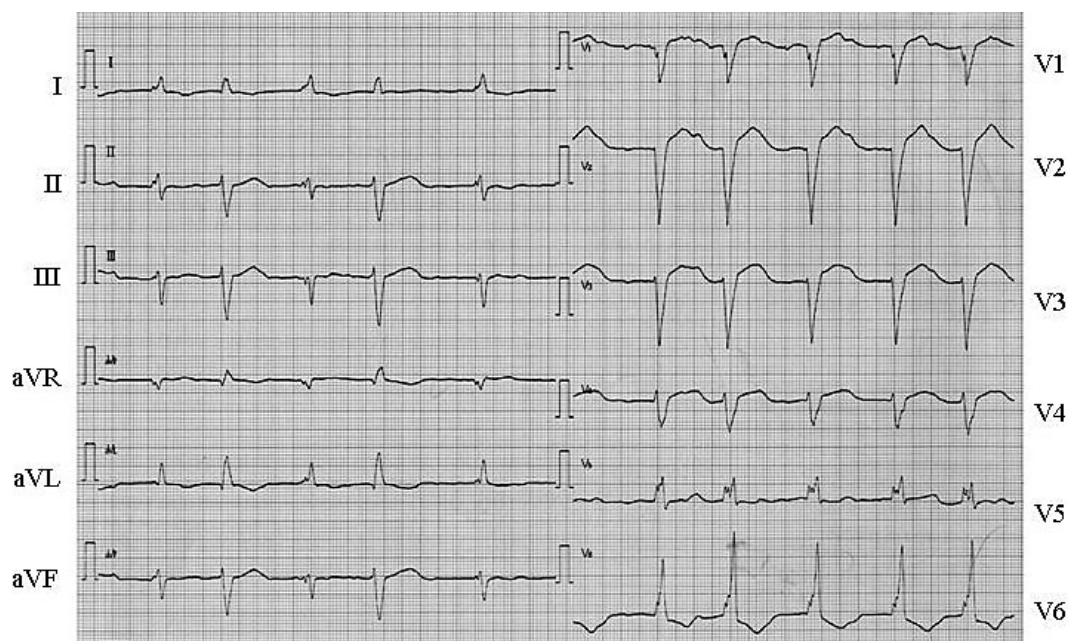


Fig. 2 Case 1. Electrocardiogram on admission showing that atrial fibrillation was sustained

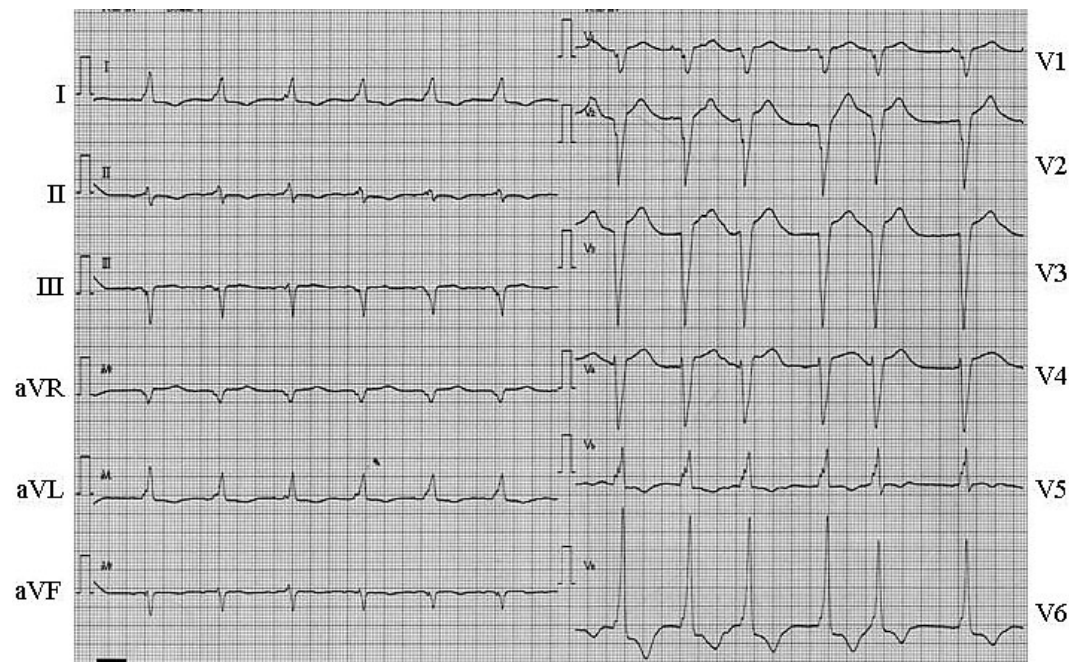


Fig. 3 Case 1. Electrocardiogram after bepridil administration showing that atrial fibrillation disappeared

られ、また肺野の網状影も改善し人工呼吸器からの離脱もできた。しかし、NSVTが頻発するようになったため、ペプリジル100mg/dayの内服を開始した。内服後はNSVTはみられなくなり、内服20日後には洞調

律となった(Fig. 3)。

症例2 83歳、男性

主 訴: 呼吸困難。

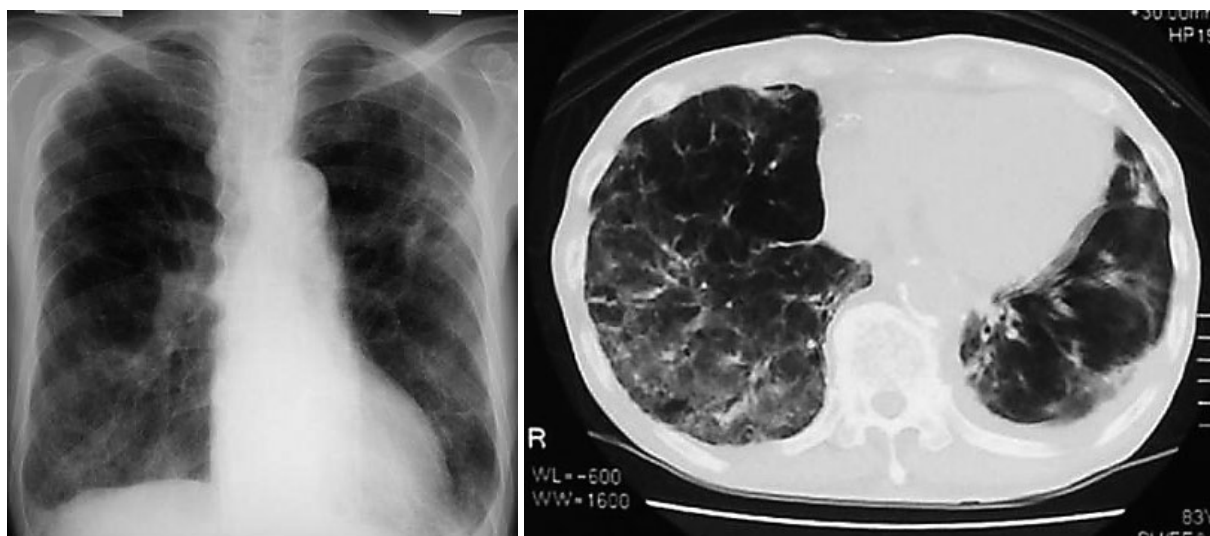


Fig. 4 Case 2. Chest radiograph (left) and thoracic computed tomography scan (right) on admission showing the interstitial shadow in the right lower lung field

現病歴: 拡張型心筋症, 心房細動, 肺気腫で加療中であった。2004年2月に慢性心不全の増悪で入院中にNSVTの頻発を認め, アミオダロン200mg/dayの投与を開始した。NSVT消失し退院となるも, 同年9月に呼吸困難を認めるようになり, 胸部X線写真および胸部コンピューター断層撮影により右下肺野を中心に網状影がみられ, 薬剤性間質性肺炎が疑われたため入院となった。

入院時胸部X線写真所見 (Fig. 4 - 左): 心胸郭比は51%。両肺野に気腫性変化を, また右下肺野を中心に網状影を認めた。

胸部コンピューター断層撮影所見 (Fig. 4 - 右): 両側上肺野は気腫変化が著明であった。右下肺野を中心に網状影を認めた。また, 左胸水を少量認め, 左下葉はair-bronchogramのある浸潤影を認め, 細菌性肺炎の合併が疑われた。

入院時心電図所見 (Fig. 5): 心房細動で右脚ブロックを認めた。心室性期外収縮がみられた。

入院時血液検査所見: WBC 9,060/ μ l, CRP 1,005mg/dl, LDH 273IU/l, KL-6 1,040U/mlと間質性肺炎が疑われた。また, ANP 166pg/ml, BNP 579pg/mlと心不全の悪化がみられた。

心エコー図検査所見: 左室拡張末期径は64mm, 左室駆出率は32%, 左房径は48mmで, 全周性に著明な壁運動の低下がみられた。僧帽弁逆流は 度, 三尖弁

逆流は 度で, 推定肺動脈収縮期圧は40mmHgと肺高血圧を認めた。

入院後経過: 呼吸不全の原因の一つとしてアミオダロンによる間質性肺炎が考えられたため, アミオダロンを中止した。また, 細菌性肺炎の関与も考えられたため, 抗生物質の投与を開始した。心エコー図上, 心不全についても増悪傾向がみられたため, ドブタミンの投与を開始した。その結果, 肺野の網状影や浸潤影の改善とともに呼吸状態も改善した。しかし, NSVTが頻発するようになったため, ベプリジル100mg/dayの投与を開始した。内服後はNSVTはみられなくなり, 内服10日後には洞調律となった (Fig. 6)。

考 察

心不全患者においてはさまざまな不整脈が合併し, その予後に大きな影響を及ぼすことが多い。アミオダロンは他の抗不整脈薬と異なり, イオンチャネルを介した抗不整脈作用に加えて 遮断作用など多彩な薬理作用を有しており, 心不全患者に合併した不整脈に対するアミオダロンの有用性は確立されてきている⁷⁻⁹⁾。しかし, アミオダロンには間質性肺炎などの重篤な心外副作用があり, そのために投与を中止せざるをえない症例も存在する^{5,6)}。本症例においても, アミオダロンはNSVTを抑制することはできたが, 間質性肺炎をきたしたため投与を中止せざるをえなかった。しか

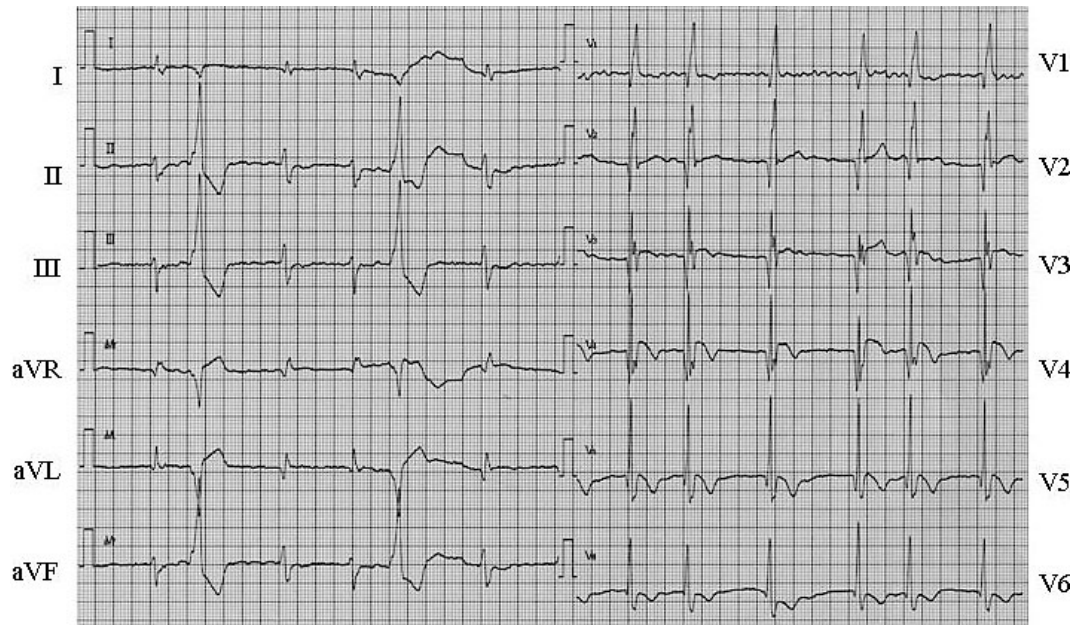


Fig. 5 Case 2. Electrocardiogram on admission showing that atrial fibrillation was sustained

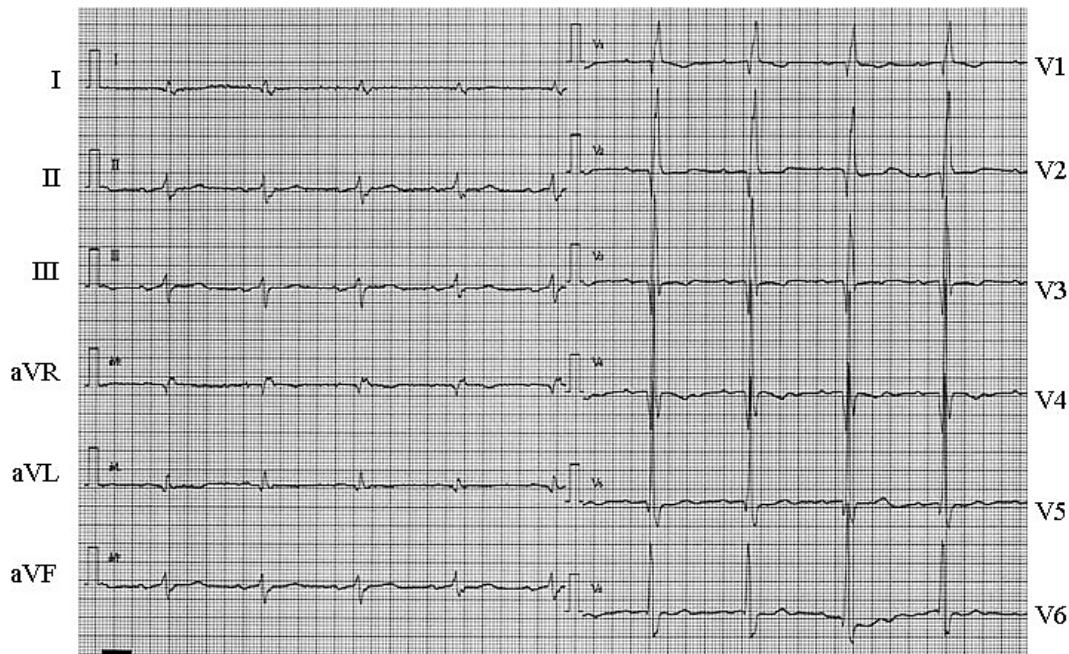


Fig. 6 Case 2. Electrocardiogram after bepridil administration showing that atrial fibrillation disappeared

し、中止することにより不整脈は再発するため、その後の抗不整脈薬の選択が問題となる。

近年、心房細動の抑制に対してベプリジルの有用性が注目されている。ベプリジルはCaチャンネル遮断薬として分類されているが、first kineticのNaチャンネル

遮断作用と強いKチャンネル遮断作用を有することが知られている。とくに、Kチャンネルに対しては、遅延整流チャンネルのうちI_{kr}、I_{ks}を遮断するほかに、心房筋に多いI_{kur}の遮断作用があるために、心房細動に対して有効であるといわれている¹⁰⁾。I_{kur}はアミオダロン

よりもベプリジルのほうが抑制作用が強いため、本症例でもベプリジルがアミオダロン無効の心房細動に有効であったと考えられる。これまでアミオダロンに不応の心房細動にベプリジルが有効であった報告はなく、このような症例が存在することはベプリジルが心不全患者の心房細動に対する治療の選択肢の一つになる可能性が示唆された。しかし、ベプリジルの心不全に対する影響や心不全合併症例に対する長期予後は不明である。

今回報告した症例1では3ヵ月後に腎不全のため他界され、症例2では1年間は心不全の悪化はみられなかったものの、1年後に心不全の増悪で他界された。これらの症例は高齢で腎不全や呼吸器疾患を合併した重症例であったことから、ベプリジルの心不全に対する影響は判断できないものの、今後の検討が必要であることも確かである。また、ベプリジルはIkr遮断作

用も強くQT延長、QT dispersionの増大を生じ、torsades de pointesを起こすことがあるが、QT延長、QT dispersionの増大に対しては遮断薬の併用により改善するとの報告があり、本症例についても遮断薬を併用していたため、QT延長やtorsades de pointesなどの副作用を認めることはなく安全に使用することができた¹¹⁾。

結 語

心房細動を合併した心不全患者のNSVTに対してアミオダロンを投与し、NSVTの抑制には成功したが、心房細動が持続した症例に対して、ベプリジルの投与に変更することでNSVTと心房細動の抑制に成功した2症例を経験した。ベプリジルはアミオダロン無効の心不全患者の慢性心房細動に対して有効であった。

要 約

アミオダロン無効の心不全患者の心房細動に対してベプリジルが著効した2症例を経験した。症例1は76歳、男性。心筋梗塞後の慢性心不全、心房細動、非持続性心室頻拍(NSVT)で加療中。NSVTに対してアミオダロンの投与を行ったところ、NSVTはみられなくなったが、心房細動は持続していた。投与して1ヵ月後に間質性肺炎をきたしアミオダロンの投与を中止したが、再びNSVTが出現するためベプリジルを投与したところ、NSVT消失し洞調律となった。症例2は83歳、男性。拡張型心筋症、心房細動、NSVTで加療中。NSVTに対してアミオダロンの投与を行ったところ、NSVTはみられなくなったが、心房細動は持続していた。投与して5ヵ月後に間質性肺炎をきたしアミオダロンの投与を中止したが、再びNSVTが出現するため、ベプリジルを投与したところNSVTは消失し洞調律となった。ベプリジルはアミオダロン無効の心不全患者の心房細動に対して有効であった。

J Cardiol 2006 Dec; 48(6): 359 - 365

文 献

- 1) Prystowsky EN, Benson DW Jr, Fuster V, Hart RG, Kay GN, Myerburg RJ, Naccarelli GV, Wyse DG: Management of patients with atrial fibrillation: A Statement for Healthcare Professionals: From the Subcommittee on Electrocardiography and Electrophysiology, American Heart Association. *Circulation* 1996; **93**: 1262 - 1277
- 2) Echt DS, Liebson PR, Mitchell LB, Peters RW, Obias-Manno D, Barker AH, Arensberg D, Baker A, Friedman L, Greene HL, Huther ML, Richardson DW: Mortality and morbidity in patients receiving encainide, flecainide, or placebo: The Cardiac Arrhythmia Suppression Trial. *N Engl J Med* 1991; **324**: 781 - 788
- 3) Roy D, Talajic M, Dorian P, Connolly S, Eisenberg MJ, Green M, Kus T, Lambert J, Dubuc M, Gagne P, Nattel S, Thibault B: Amiodarone to prevent recurrence of atrial fibrillation. Canadian Trial of Atrial Fibrillation Investigators. *N Engl J Med* 2000; **342**: 913 - 920
- 4) Hohnloser SH, Kuck KH, Lilienthal J: Rhythm or rate control in atrial fibrillation: Pharmacological Intervention in Atrial Fibrillation(PIAF): A randomized trial. *Lancet* 2000; **356**: 1789 - 1794
- 5) Herre JM, Sauve MJ, Malone P, Griffin JC, Helmy I, Langberg JJ, Goldberg H, Scheinman MM: Long-term results of amiodarone therapy in patients with recurrent sustained ventricular tachycardia or ventricular fibrillation. *J Am Coll Cardiol* 1989; **13**: 442 - 449
- 6) Dusman RE, Stanton MS, Miles WM, Klein LS, Zipes DP, Fineberg NS, Heger JJ: Clinical features of amiodarone-induced pulmonary toxicity. *Circulation* 1990; **82**: 51 - 59
- 7) Cairns JA, Connolly SJ, Roberts R, Gent M, for the

- Canadian Amiodarone Myocardial Infarction Arrhythmia Trial Investigators: Randomised trial of outcome after infarction in patients with frequent or repetitive ventricular premature depolarisations: CAMIAT. *Lancet* 1997; **349**: 675 - 682
- 8) Doval HC, Nul DR, Grancelli HO, Perrone SV, Bortman GR, Curiel R: Randomised trial of low-dose amiodarone in severe congestive heart failure: Grupo de Estudio de la Sobrevida en la Insuficiencia Cardiaca en Argentina (GESICA) *Lancet* 1994; **344**: 493 - 498
- 9) Singh SN, Fletcher RD, Fisher SG, Singh BN, Lewis HD, Deedwania PC, Massie BM, Colling C, Lazzeri D: Amiodarone in patients with congestive heart failure and asymptomatic ventricular arrhythmia: Survival Trial of Antiarrhythmic Therapy in Congestive Heart Failure. *N Engl J Med* 1995; **333**: 77 - 82
- 10) 中谷晴昭: 21世紀の抗不整脈薬: 新規Kチャンネル遮断薬開発の現状と展望. *最新医学* 2000; **55**: 1010 - 1016
- 11) Yoshiga Y, Shimizu A, Yamagata T, Hayano T, Ueyama T, Ohmura M, Itagaki K, Kimura M, Matsuzaki M: Beta-blocker decreases the increase in QT dispersion and transmural dispersion of repolarization increased by bepridil. *Circ J* 2002; **66**: 1024 - 1028