

冠攣縮誘発アセチルコリン負荷試験時にショックを呈した4例

Shock During Spasm Provocation Tests With Acetylcholine: Four Case Reports

大下 晃
井添 洋輔
河野 浩明
福田 浩
末田 章三

Akira OSHITA, MD
Yousuke IZOE, MD
Hiroaki KOHNO, MD
Hiroshi FUKUDA, MD
Shozo SUEDA, MD, FJCC

Abstract

Four patients suffered shock during the spasm provocation test with acetylcholine. An 84-year-old man with acute coronary syndrome was treated with stent implantation in the mid left anterior descending artery. Before discharge, acetylcholine test demonstrated coronary spasm in both the proximal left anterior descending artery and proximal left circumflex artery. A 61-year-old woman was admitted to the hospital because of recurrent rest and effort chest pain. Coronary arteriography showed no significant stenosis but shock was observed by intracoronary injection of acetylcholine due to diffuse severe coronary vasospasm in the proximal left anterior descending artery and left circumflex artery. Shock occurred in 4 of 1,110 (0.36%) consecutive acetylcholine tests. Coronary spasm was gradually relieved and recovered from shock by the intraarterial administration of small amounts of norepinephrine and isosorbide dinitrate. Although the acetylcholine spasm provocation test is safe and reliable, care is required even during a selective procedure.

J Cardiol 2007 Jan; 49(1): 41 - 47

Key Words

■Acetylcholine ■Shock ■Coronary vasospasm ■Norepinephrine

はじめに

1959年にPrinzmetalら¹⁾は、安静時胸痛を認め、心電図上ST上昇を伴う病態をvariant form of angina pectorisと報告した。Yasueら^{2,3)}は1970年後半に、この病態が冠攣縮に起因し、冠動脈内アセチルコリン投与が異型狭心症の診断に有用であることを報告した。その後、Okumuraら⁴⁻⁶⁾は、アセチルコリン負荷試験が多枝冠攣縮の診断に優れていることを報告した。現在、臨床現場で広く用いられている冠攣縮誘発薬剤として、アセチルコリンとエルゴノピンが挙げられるが、これらの薬剤を用いた負荷試験に伴う重篤な合併症についての報告は数少ない。

現在までに我々は、冠攣縮誘発目的でアセチルコリン負荷試験を1,110例施行し、その中で4例のショック症例を経験した。本内容では、4症例中2例の症例提示とその対処法につき検討したので報告する。

症 例

症例1 84歳、男性

主 訴: 胸痛。

既往歴: 77歳時に高血圧、糖尿病、冠攣縮性狭心症と診断される。

喫煙歴: 10本/日(20-74歳)、10年前に禁煙。

現病歴: 1999年、他院で冠動脈造影を施行され冠攣縮性狭心症と診断され、以後近医で内服加療中であつ

済生会西条病院 循環器科: 〒793-0027 愛媛県西条市朔日市269-1

Department of Cardiology, Saiseikai Saijo Hospital, Ehime

Address for correspondence: OSHITA A, MD, Department of Cardiology, Saiseikai Saijo Hospital, Tsuitachi 269-1, Saijo, Ehime 793-0027; E-mail: aoshita@saiseikaisaijo.jp

Manuscript received July 26, 2006; revised August 9, 2006; accepted August 11, 2006

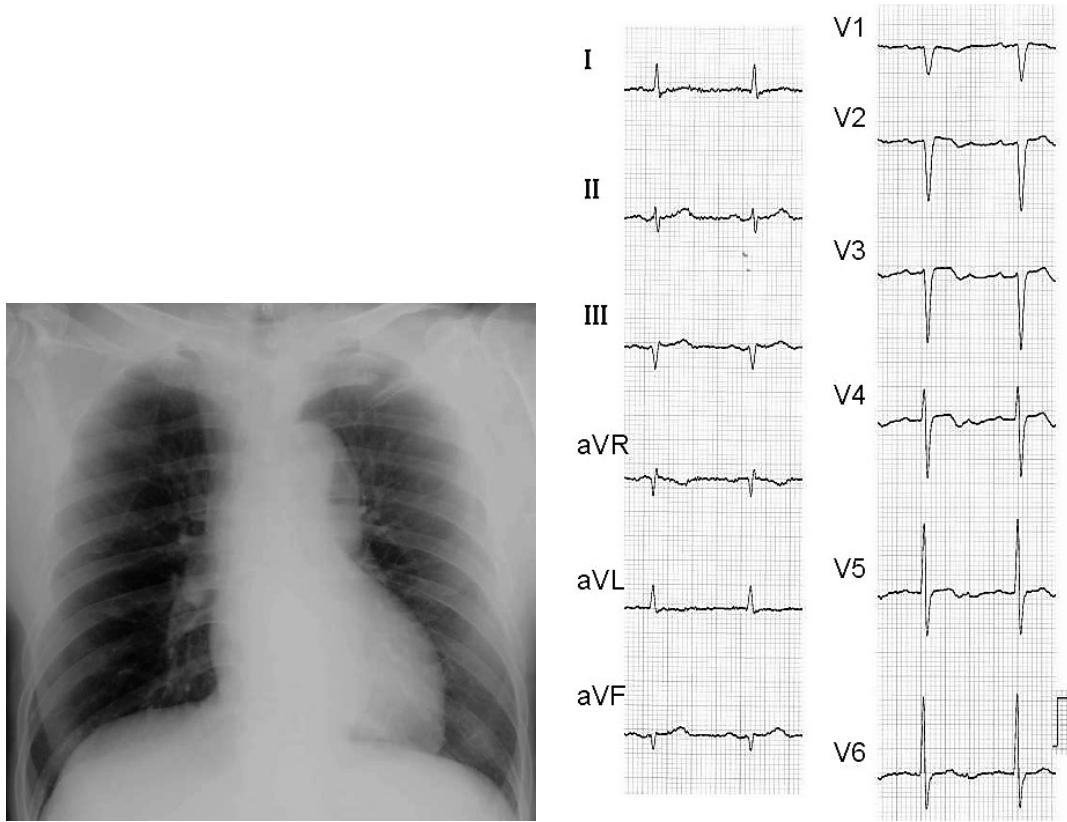


Fig. 1 Case 1. Chest radiograph (left) and electrocardiogram (right) on admission

た。2005年12月中旬より下血を伴う下痢の出現と、12月下旬には硝酸薬の舌下で軽快する胸痛発作を認めるようになった。2006年1月、近医で大腸の検査を施行され、潰瘍性大腸炎の診断で内服治療が開始された。同日より胸痛発作の出現頻度が増加し、翌日には硝酸薬の舌下も効果なく、近医より急性冠症候群の診断で当院に救急搬送された。

外来時現症：意識清明，身長165cm，体重60kg，血圧166/90mmHg，脈拍91/min，整。心雑音は認められず，肺音はラ音なし。頸静脈怒張や下腿浮腫は認められず。

血液生化学検査所見：白血球7,600/ μ l，ヒト心臓由来脂肪酸結合蛋白(-)，CPK 54IU/l，GOT 23IU/l，LDH 369IU/lで，心筋逸脱酵素の上昇は認められなかった。

胸部X線写真所見 (Fig. 1 - 左)：心胸郭比は45%，肺うっ血はなし。

心電図所見 (Fig. 1 - 右)：洞調律，軽度の左軸偏位， $_{2-3}$ 誘導での軽度ST上昇と二相性のT波を認めた。

心エコー図所見：前壁の中部から心尖部にかけて無収縮を認めた。

以上，心筋逸脱酵素の上昇は認められないが，心電図や心エコー図の所見から急性冠症候群を疑い，緊急冠動脈造影を施行した。

緊急冠動脈造影所見 (Fig. 2)：分節7に90%狭窄を認め，責任病変と考えられた。その部位に対してDriverステント3.0×24mmを留置し，良好なflowを得て終了した。

臨床経過：急性期治療後は胸痛発作出現なく経過し，入院2週後に退院前の冠動脈造影検査を施行した。ステント留置部位には再狭窄は認められず，アセチルコリン20 μ gを左冠動脈内に投与後，左前下行枝と回旋枝に完全閉塞を認め (Fig. 3 - 左)，胸痛発作出現と心電図上，広範囲な領域でST上昇 (Fig. 3 - 右)を認めた。収縮期血圧は40mmHgまで低下し，ショック状態となった。直ちに，血圧上昇と冠動脈拡張目的でノルアドレナリンの少量大動脈内投与を行い，つぎに硝酸薬の冠動脈内投与を行った。血圧上昇とともに徐々

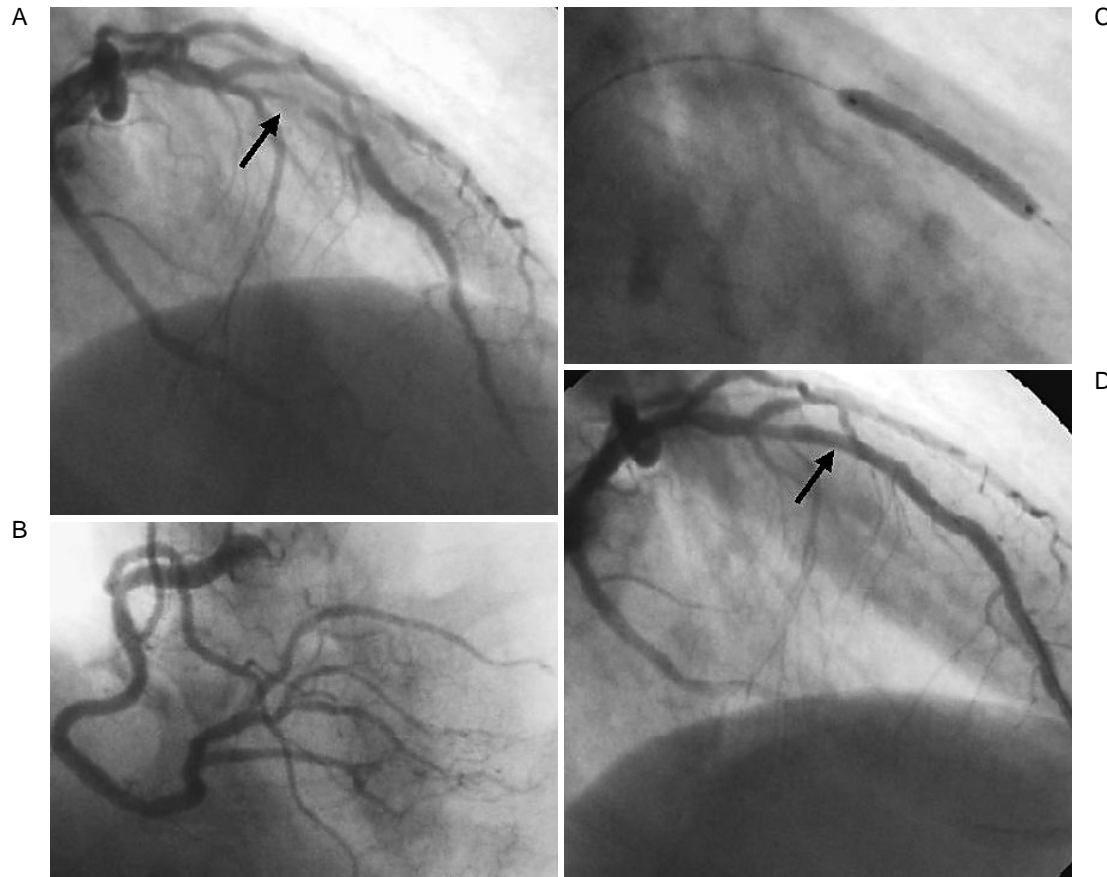


Fig. 2 Case 1. Coronary angiograms

A: Initial left coronary angiogram showing stenosis(90%)in the mid left anterior descending coronary artery(arrow: culprit lesion)

B: Initial right coronary angiogram.

C: Driver stent was implanted in the mid left anterior descending artery.

D: Final angiogram. Arrow indicates post stent implantation.

に冠攣縮は解除され、検査も無事終了し、その翌日退院した。

症例2 61歳、女性

主 訴: 胸痛。

既往歴: 56歳時に高血圧、高脂血症、大動脈弁閉鎖不全症、冠攣縮性狭心症と診断される。

喫煙歴: なし。

現病歴: 1993年、心臓カテーテル検査により冠攣縮性狭心症、大動脈弁閉鎖不全症と診断され、以後当院にて内服加療中であった(冠攣縮性狭心症に対して、一硝酸イソソルビド(20)2T/2 × MAとニトログリセリン貼布剤1枚/日を処方)。

1998年5月頃より硝酸薬の舌下で軽快する胸痛発作

の出現を認めるようになった。同年8月より徐々に硝酸薬の舌下の効果も乏しくなり、また胸痛発作出現頻度も増加し、同年11月に入院した。

入院時現症: 意識清明、身長141cm、体重51kg、血圧140/90mmHg、脈拍78/min、整。Levine 度の収縮期雑音を聴取した。肺音はラ音なし。その他の異常所見はなし。

血液生化学検査所見: 肝・腎機能、電解質には異常を認めず、空腹時血糖136mg/dl、ヘモグロビンA_{1c} 7.2%と糖尿病を認めた。

胸部X線写真所見: 心胸郭比は54%で、肺うっ血はなし。

心電図所見: 洞調律、正常軸、有意なST-T変化なし。

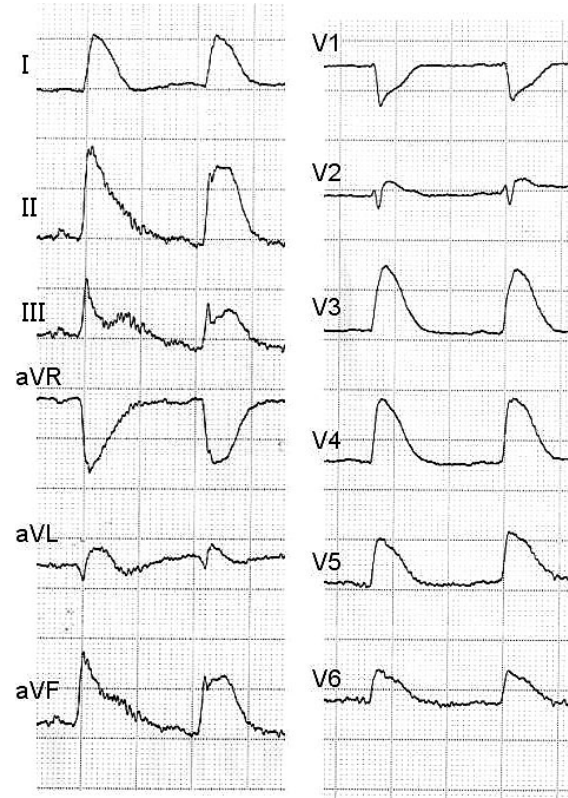
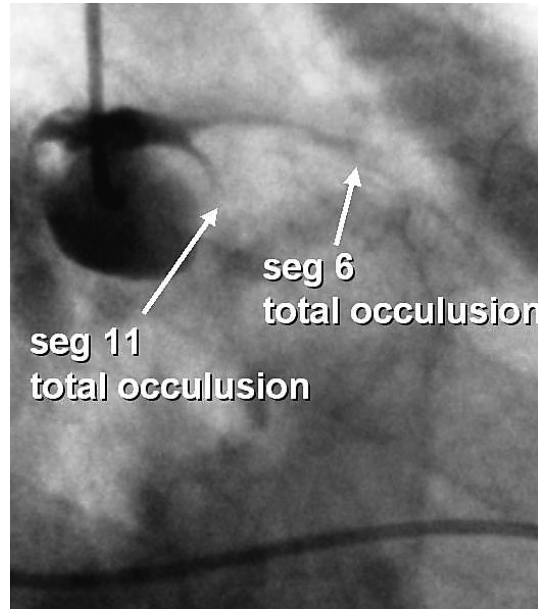


Fig. 3 Case 1. Coronary angiogram (left) and electrocardiogram (right) during acetylcholine testing
Left: After administration of 20 µg acetylcholine into the left coronary artery, contrast medium is observed only in the left main trunk.
Right: After administration of 20 µg acetylcholine into the left coronary artery, electrocardiogram showed ST segment elevation in all leads but I and aVR.

心エコー図所見: 壁運動異常なし。
 心臓カテーテル検査(11月): 冠動脈造影では器質的狭窄は認められず(Fig. 4 - 左), 左冠動脈内にアセチルコリン 50 µg を投与後, 左主幹部以降の冠動脈にびまん性冠攣縮を認め(Fig. 4 - 右), 胸痛発作出現と心電図上, 広範囲な誘導にST上昇を認めた。収縮期血圧は40 - 60 mmHgまで低下し, 心室頻拍となり, その後心室細動を起こした。胸部叩打に反応せず, 直流除細動を要した。直ちに, 血圧上昇と冠動脈拡張目的でノルアドレナリンの少量大動脈内投与を行い, つぎに硝酸薬の冠動脈内投与を行った。血圧上昇とともに徐々に冠攣縮は解除され, その後はとくに問題なく経過し, 11月28日に退院した。
 ショックを呈した4症例のアセチルコリン投与後と硝酸薬投与後の冠動脈所見をTable 1に提示した。症例3, 4についても症例1, 2と同様に左冠動脈内にア

セチルコリンを投与後, 左主幹部以降がほとんど造影されず, びまん性の重篤な冠攣縮を呈した。その後ショック状態となり, ノルアドレナリンの少量大動脈内投与などによりショックからの改善を認めた^{7,8)}。

考 察

我々は1991年にアセチルコリン負荷試験を開始し, 2006年6月末までに延べ1,110例を経験した。ショック症例は, 1,110例中4例に認め, その発生頻度は0.36%と低値であるが, その対処方法を心得ておくことは大切なことと思われる。
 我々が過去に報告した症例⁷⁻¹⁰⁾と同様に, ショックはすべて左冠動脈に施行した場合に認め, 左主幹部以降がほとんど造影されず, びまん性の重篤な冠攣縮を呈した。冠動脈の広範囲な攣縮により広範囲に心筋虚血が誘発されショック状態となったと考えられる。活動性

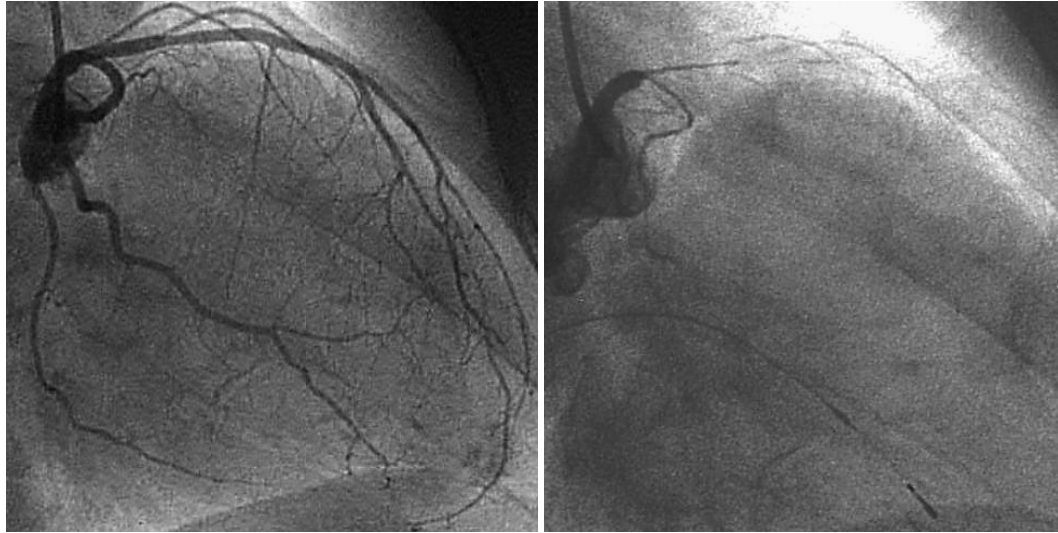


Fig. 4 Case 2. Coronary angiograms

Left: Initial left coronary angiogram

Right: After administration of 50 µg acetylcholine into the left coronary artery, diffuse severe spasm occurred in the proximal left anterior descending artery and left circumflex artery.

Table 1 Four cases of shock during the acetylcholine test

Case	Age(yr)sex	Clinical diagnosis	Response to acetylcholine			After ISDN
			Dose(µg)	Electrocardiogram	Coronary angiogram	Coronary angiogram
1	84/male	ACS	LCA(20 µg)	ST 2 - 6, , , a L, a F	Seg 6, 11 diffuse	Seg 7, 25%
2	61/female	VSA	LCA(50 µg)	ST 1 - 6	Seg 6, 11 diffuse	-
3	69/male	VSA	LCA(100 µg)	ST 1 - 6	Seg 6, 11 diffuse	Seg 1, 75%, Seg 14, 90%
4	67/male	AR	LCA(50 µg)	ST 1 - 5	Seg 6, 11 diffuse	-

ISDN = isosorbide dinitrate ; ACS = acute coronary syndrome ; VSA = vasospastic angina ; AR = aortic regurgitation ; LCA = left coronary artery ; Seg = segment.

が非常に亢進している症例では、このような病態が発生することが考えられ、救急現場での蘇生例や不整脈などによりニアミスを認めた症例では、冠動脈に有意狭窄を認めない場合には、積極的に冠攣縮の有無を確認する必要があると思われる。我々はこれまでも自験例から冠攣縮負荷試験の有用性と問題点などについて報告してきたが、本4症例の経験をふまえ、以下にアセチルコリン負荷試験時の注意点を述べる。

1) アセチルコリン負荷試験中は、ペースングリズムとなり、血圧低下などをきたしやすいため、負荷試験開始から終了まで点滴を全開にする。

2) 今回報告した4症例は、冠攣縮解除目的で硝酸

薬の投与をショック時に行うとかえって血行動態悪化に拍車をかける可能性があり、血圧上昇が先決と思われる。冠動脈の拡張作用と血圧上昇作用を有するノルアドレナリンの大動脈内投与が必須と考える。その投与方法としては、ノルアドレナリン1mlを生理食塩水100mlに溶解し、1mlが10µgの濃度に調整し、ショック時に大動脈内に3-5ml注入することが推奨される。血圧上昇を認めた後に、硝酸薬を少量から冠動脈内投与するほうが安全と思われる。

3) アセチルコリン負荷試験時には、約1分後に造影検査を施行すると記載されているが、安全に負荷試験を終了するには、完璧な冠攣縮を誘発するまで投与

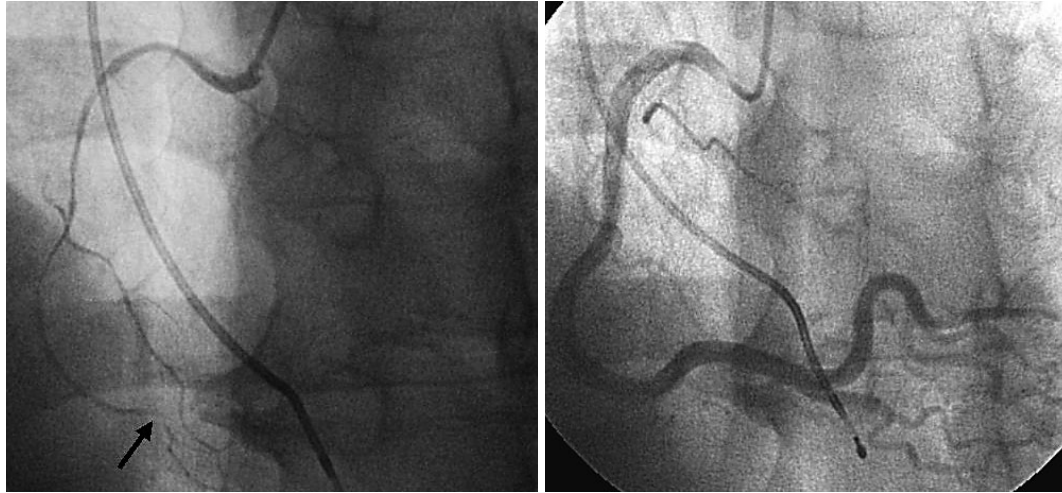


Fig. 5 Right coronary angiograms

Left: Two minutes after administration of 10 μ g acetylcholine into the right coronary artery, total occlusion in the mid right coronary artery was observed. *Arrow* indicates occlusive coronary artery spasm.
Right: Three minutes after administration of acetylcholine, coronary spasm resolved spontaneously.

量を増量せずに終了することも必要と思われる。

4) 胸痛出現ないしは有意な心電図変化出現時か投与1分後に造影検査を施行すると記載されているが、重篤な症例には、造影時にすでに完璧な冠攣縮が誘発され、血行動態が悪化している場合もありうる。本症例のようなショック状態を呈した症例を経験後に、我々はアセチルコリン投与20・30秒後にテストショットを心掛けるように注意している。

5) ショックを呈した症例を経験より、現在活動性が高いと思われる症例に対しては、アセチルコリンを

既存の20 μ g以下の5 μ g, 10 μ gから開始している。**Fig. 5**にその1例を示す。このように症例に合わせた投与量の調節は重篤な合併症を回避できる可能性があると考えている。

ま と め

アセチルコリン負荷試験によりショックを呈した4症例を経験した。本症例の場合には、血圧維持が優先され、ノルアドレナリンの少量大動脈内投与が有効と思われた。

要 約

現在までに我々は、冠攣縮誘発目的でアセチルコリン負荷試験を1,110例に施行し、4例のショック症例を経験した。症例1は84歳の男性で、急性冠症候群の診断で入院し、分節7にステントを留置した。退院前のカテーテル検査時に、左冠動脈へのアセチルコリン投与後に、左前下行枝と回旋枝が完全閉塞しショックとなった。症例2は61歳の女性で、繰り返す胸痛発作のため入院した。冠動脈造影検査では器質的狭窄を認めず、左冠動脈にアセチルコリンを投与後に、左主幹部以降の冠動脈にび慢性冠攣縮を認めショックとなった。2症例ともに、ノルアドレナリンの大動脈内投与と硝酸薬の冠動脈内投与によりショック状態から改善した。アセチルコリン負荷試験時にショックをきたした症例は、その他2例を含め、すべて左冠動脈負荷時に出現し、左主幹部以降のび慢性攣縮を認め、ノルアドレナリンの少量大動脈内投与が有効と考えられた。

J Cardiol 2007 Jan; 49(1): 41 - 47

文献

- 1) Prinzmetal M, Kennamer R, Merliss R, Wada T, Bor N: Angina pectoris: I. A variant form of angina pectoris: Preliminary report. *Am J Med* 1959; **27**: 375 - 388
- 2) Yasue H, Touyama M, Kato H, Tanaka S, Akiyama F: Prinzmetal's variant form of angina as a manifestation of alpha-adrenergic receptor-mediated coronary artery spasm: Documentation by coronary arteriography. *Am Heart J* 1976; **91**: 148 - 155
- 3) Yasue H, Horio Y, Nakamura N, Fujii H, Imoto N, Sonoda R, Kugiyama K, Obata K, Morikami Y, Kimura T: Induction of coronary artery spasm by acetylcholine in patients with variant angina: Possible role of the parasympathetic nervous system in the pathogenesis of coronary artery spasm. *Circulation* 1986; **74**: 955 - 963
- 4) Okumura K, Yasue H, Matsuyama K, Goto K, Miyagi H, Ogawa H, Matsuyama K: Sensitivity and specificity of intracoronary injection of acetylcholine for the induction of coronary artery spasm. *J Am Coll Cardiol* 1988; **12**: 883 - 888
- 5) Okumura K, Yasue H, Horio Y, Takaoka K, Matsuyama K, Kugiyama K, Fujii H, Morikami Y: Multivessel coronary spasm in patients with variant angina: A study with intracoronary injection of acetylcholine. *Circulation* 1988; **77**: 535 - 542
- 6) Yasue H, Takizawa A, Nagao M, Nishida S, Horie M, Kubota J, Omote S, Takaoka K, Okumura K: Long-term prognosis for patients with variant angina and influential factors. *Circulation* 1988; **78**: 1 - 9
- 7) Sueda S, Saeki H, Otani T, Mineoi K, Kondou T, Yano K, Ochi T, Ochi N, Hayashi Y, Tsuruoka T, Kawada H, Matsuda S, Uraoka T: Major complications during spasm provocation tests with an intracoronary injection of acetylcholine. *Am J Cardiol* 2000; **85**: 391 - 394
- 8) 末田章三: アセチルコリン負荷試験施行時の合併症 . *呼吸と循環* 2004; **52**: 839 - 845
- 9) Sueda S, Kohno H, Fukuda H, Ochi N, Kawada H, Hayashi Y, Uraoka T: Clinical impact of selective spasm provocation tests: Comparisons between acetylcholine and ergonovine in 1508 examinations. *Coron Artery Dis* 2004; **15**: 491 - 497
- 10) Sueda S, Kohno H, Fukuda H, Ochi N, Kawada H, Hayashi Y, Uraoka T: Frequency of provoked coronary spasms in patients undergoing coronary arteriography using a spasm provocation test via intracoronary administration of ergonovine. *Angiology* 2004; **55**: 403 - 411