

右室ペーシングによる心筋灌流異常：リアルタイム心筋コントラストエコー図法による検討

Myocardial Perfusion Abnormality Induced by Right Ventricular Pacing: Real-Time Myocardial Contrast Echocardiography Study

谷口明日香
増田 佳純
浦西 歩美
浅沼 俊彦
石藏 文信
別府慎太郎

Asuka TANIGUCHI, MSc
Kasumi MASUDA, MSc
Ayumi URANISHI, MSc
Toshihiko ASANUMA, MD
Fuminobu ISHIKURA, MD, FJCC
Shintaro BEPPU, MD, FJCC

Abstract

Background and Objectives. False positive findings of coronary stenosis are frequently detected by exercise stress myocardial scintigraphy in patients with left bundle branch block (LBBB). We investigated the relationship between regional wall motion abnormality and myocardial perfusion abnormality at high right ventricular (RV) pacing rate in the region of the RV pacing (the ventricular septum) and the control region (the lateral wall) assuming exercise stress in patients with LBBB.

Methods. RV pacing was performed in 7 open chest canines. Real time myocardial contrast echocardiography of the left right ventricular short-axis view was examined by Toshiba Aplio during infusion of the ultrasound contrast agent (Definity®). The examination was performed at baseline without pacing and at high RV pacing. Replenishment curve of the myocardial opacification was obtained and fit to the equation of $y = A(1 - e^{-\beta t})$ in the regions of the ventricular septum and the lateral wall. Wall thickening ratio (%WT) was calculated in both regions.

Results. Dyssynchronous motion was observed during high RV pacing, but no wall motion abnormality was seen in control conditions. Although %WT, A-value and β -value were almost identical between both regions at baseline, %WT and β decreased in the ventricular septum at high RV pacing. The value did not differ between two regions.

Conclusions. We concluded that perfusion abnormality occurs with regional wall motion abnormality at high RV pacing based on real time myocardial contrast echocardiography.

J Cardiol 2007 Sep; 50(3): 183-191

Key Words

- Experimental medicine
- Ventricular function (cardiac resynchronization therapy)
- Myocardium (septal motion)
- Ischemia (myocardial)
- Pacing (left bundle branch block)

はじめに

左脚ブロック (left bundle branch block) では、心室内伝導障害のために心室中隔に早期興奮のノッチや奇異性運動が認められるが¹⁾、そのことが心室全体として

の非協調運動をきたし、非効率的収縮を生じるため、最近では心臓再同期療法の主たる適応として注目されている疾患である^{2,3)}。左脚ブロック症例では心筋灌流異常に関しても幾多の報告があるが、興味深いことは、冠動脈に狭窄がない場合でも、負荷試験シンチグ

大阪大学大学院医学系研究科 機能診断科学講座：〒565-0871 大阪府吹田市山田丘1-7

Department of Functional Diagnostic Science, Graduate School of Medicine, Osaka University, Osaka

Address for correspondence: BEPPU S, MD, FJCC, Department of Functional Diagnostic Science, Graduate School of Medicine, Osaka University, Yamadaoka 1-7, Suita, Osaka 565-0871; E-mail: beppu@sahs.med.osaka-u.ac.jp

Manuscript received February 22, 2007; revised May 17, 2007; accepted May 25, 2007

MSc = master of science

ラフィー時に心筋虚血の所見を示す例が多いことである⁴⁻⁹⁾。

しかし、左脚ブロック例における心筋灌流異常に心室壁の非協調運動が関与するのか、なぜ冠動脈が正常でも負荷時のみの異常灌流所見を呈するのであろうか。心室ペーシングと壁運動異常と心筋灌流の関係については、心筋コントラストエコー図法での知見があるものの、これは冠動脈注入法によるものであった¹⁰⁾。一方、リアルタイム心筋コントラストエコー図法では、超音波造影剤(パブル)を壊さないような比較的低音圧で超音波を照射するので、リアルタイムで心筋壁運動と同時に心筋微小循環を観察することが可能である^{11,12)}。それゆえ、本手法を左脚ブロック例に適用すると、その壁運動異常と灌流異常を対応できる可能性がある。

右室ペーシングでは、左脚ブロック例と近似した心室内伝導障害状態である。それゆえ、右室ペーシングにより左脚ブロックモデルを作成し、運動負荷を模して高頻度ペーシングを行うことにより壁運動異常と灌流異常との関係を解明することとした。

対象と方法

7頭のイヌ(ビーグル, 平均体重 14.6 ± 1.1 kg)を対象とした。前腕に18G留置針を穿刺して末梢静脈ルートを確保し、ネンプタール(0.7ml/kg)により麻酔を行い、実験中は、ネンプタールを約1.5ml/hrにより麻酔を持続した。挿管後ハーバード型レスピレーター(シナノ製作所SN-480-3)により呼吸を管理した。ミオブロック(1ml)を静脈注入後、右側臥位にして左第5肋間で開胸し、心外膜をY字切開して心臓を露出させた。心臓の移動を防ぐために心外膜に3号糸を通し、pericardial cradleとして心臓位置を固定した。心電図をモニターし、股動脈より挿入したカテーテルを上行大動脈に位置させ、大動脈圧を記録した。

1. 右室ペーシング

ペーシングカテーテル6Fを大腿静脈より挿入し、超音波診断装置[東芝製APLIO(SSA-770A), PST-25ATセクタプローブ]を用いてカテーテル先端の位置を確認した。エコー図画像ガイド下でカテーテル先端を右室側より心室中隔に密着させ、外部パルス発生装置(typeE4162, APC Medical)に接続させた。ペーシング

オンにより、幅広いQRSの出現とともに、ペーシング部位である心室中隔に運動異常の出現を視覚的に判断し、ペーシングオフと同時にペーシング前と同様の正常壁運動に戻ることを確認した。これを繰り返しても同様の結果が観察されたことで、右室ペーシングモデルとした。自己心拍とほとんど変わらないペーシング頻度では、自己心拍と競合し、安定したリズムが得られないため、自己心拍時をコントロールとした。ペーシング頻度が200/minでは、リズムが安定するので、これを高頻拍ペーシングとした。

2. 心エコー図

心臓に約1cm厚の超音波診断用含水性伝達媒質であるソナーエードを乗せ、前述の超音波診断装置により乳頭筋レベル左室短軸像を描出した。断層面が実験中にずれないように探触子をクリップスタンドで固定した。映像方式は1.8MHz送信/3.6MHz受信の連続送信法(rate subtraction法)を用い、音圧はmechanical index表示で0.1、frame rateは24 frame/secに設定した。心エコー図画像は、松下電器製DVDビデオレコーダー(Panasonic DMR-E200H)に記録した。左室壁運動評価は、心筋灌流状況と同時に評価するため、造影剤投与中の心室中隔(ペーシング領域)と左室側壁(正常領域)について、コントロール時、高頻度ペーシング時の断層画像を用い、連続5心拍の拡張末期、収縮末期の壁厚を計測、その平均値を算出し、[(収縮末期壁厚-拡張末期壁厚)/拡張末期壁厚]より壁厚増加率を算出した。

3. 心筋コントラストエコー法

超音波造影剤Definity[®](2mlを生理食塩水で20mlに希釈)を45ml/hrの速度で末梢静脈ルートより持続注入した。心筋が一様に染影されたことを確認した後、心筋灌流状況を心筋染影の輝度回復曲線から求めるために、高音圧バースト法を用いて心筋内微小気泡を破壊した。コントロール時の記録に引き続き、高頻度ペーシング(200beats/min)を行い、ペーシングリズムと心筋染影が安定したのを確認した後、再び高音圧バーストを行って画像を記録した。心筋染影輝度解析にはオフラインによりcolor cardiology work station(日本光電製)を用いて、バースト前5心拍から再度心筋が一様に染影されるまで(バースト後35-70心拍)の

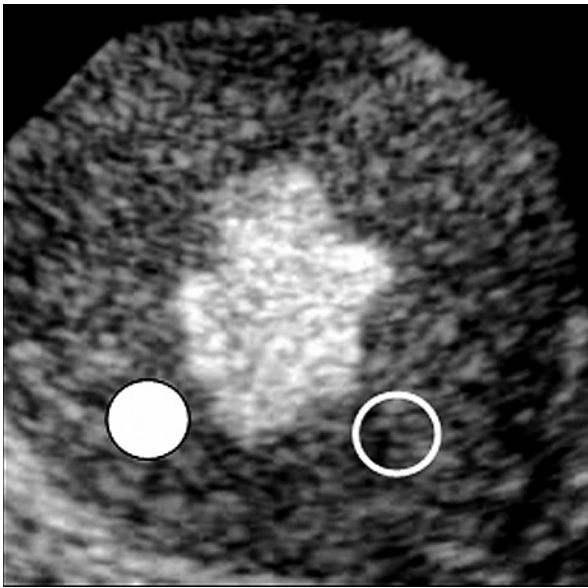


Fig. 1 Position of the region of interest on the real time myocardial contrast echocardiogram
Regions of interest set on the ventricular septum (pacing site, solid circle) and the lateral wall (non-pacing site, open circle)

収縮末期像を取り込み、関心領域を心室中隔と左室側壁に置き、輝度値を256階調で評価した(Fig. 1)。両関心領域での輝度値をOrigin 6.0j (Data Analysis and Technology Graphics 製)を用いて、輝度回復曲線の近似式、 $y = A(1 - e^{-\beta t})$ に近似させ、これから心筋血流量を示すプラトーの輝度A値と、心筋血流速度を反映するプラトーまでの時間の逆数である β 値を求めた^{13,14)}。

4. 実験プロトコル

まず、ペーシング用カテーテルを挿入し、ペーシングオン・オフでその作動を確認した後、ペーシングオフに戻す。自己調律で血行動態が安定しているのを確認した後超音波造影剤を投与し、上述のように造影が安定した状態で高音圧バーストを施行した。この際、同時に心拍数、大動脈圧を記録した。造影剤による心筋輝度が十分回復するのを待って、高頻度ペーシングを開始。おおむね1-2分後に血行動態や心筋染色性が安定しているのを確認した後、再び高音圧バーストを行い造影画像を取得した。この際、同時に心拍数、大動脈圧を記録した。その後、造影剤の注入を継続したまま、ペーシングをオフにして自己調律に戻るのを

確認し、おおむね1-2分後に再び、高音圧バーストにより心筋染色性に不均一がないことを確認した。なお、自己調律時および高頻度ペーシング時の造影剤注入中の安定画像から、前述のように壁厚を計測した。

5. 統計

すべての統計学的数値は平均±標準偏差で表し、測定値の2群間比較の検討には対応のあるt検定を用い、 $p < 0.05$ をもって有意差の判定とした。

結 果

1. 血行動態

心拍数はコントロール時が 124.1 ± 21.8 beats/min、高頻度ペーシング時が 201.4 ± 2.9 beats/minであった。平均血圧はコントロール時が 132 ± 31 mmHg、高頻度ペーシング時が 128 ± 37 mmHgで有意な変化はなかった。

2. 壁運動評価

コントロール時には、心室壁は均一に収縮し、壁厚増加率は、心室中隔、左室側壁の間に有意差は認められなかった(側壁: $28.2 \pm 12.8\%$ 、心室中隔: $27.1 \pm 9.4\%$; Fig. 2-A, Fig. 3-A)。高頻度ペーシング時には、瞬時に協調運動はみられなくなり、ペーシング部位である心室中隔は、正常部位である左室側壁に比べ、壁厚増加率は有意に低くなった(側壁: $32.5 \pm 11.1\%$ 、中隔: $14.7 \pm 4.9\%$, $p < 0.05$; Fig. 2-B, Fig. 3-B)。この異常運動はペーシングオフにより瞬時に改善した。

3. 心筋灌流評価

コントロール時、心室中隔、側壁での輝度回復曲線はほぼ重なり、両者の心筋灌流はおおむね同一であったが(Fig. 4-A)、高頻度ペーシング時には心室中隔では曲線の立ち上がりが低く、 β 値の低下、すなわち心筋血流速度の低下が示された(Fig. 4-B)。全体としてみれば、心筋血流量を示すA値は、コントロール時(側壁: 89.6 ± 18.7 、中隔: 98.3 ± 17.2)、高頻度ペーシング時(側壁: 87.7 ± 23.8 、中隔: 91.2 ± 19.7)とともに、心室中隔と左室側壁の間に有意差は認められなかった(Fig. 5)。しかし、 β 値はコントロール時には心室中隔と左室側壁の間に有意な差は認められなかつ

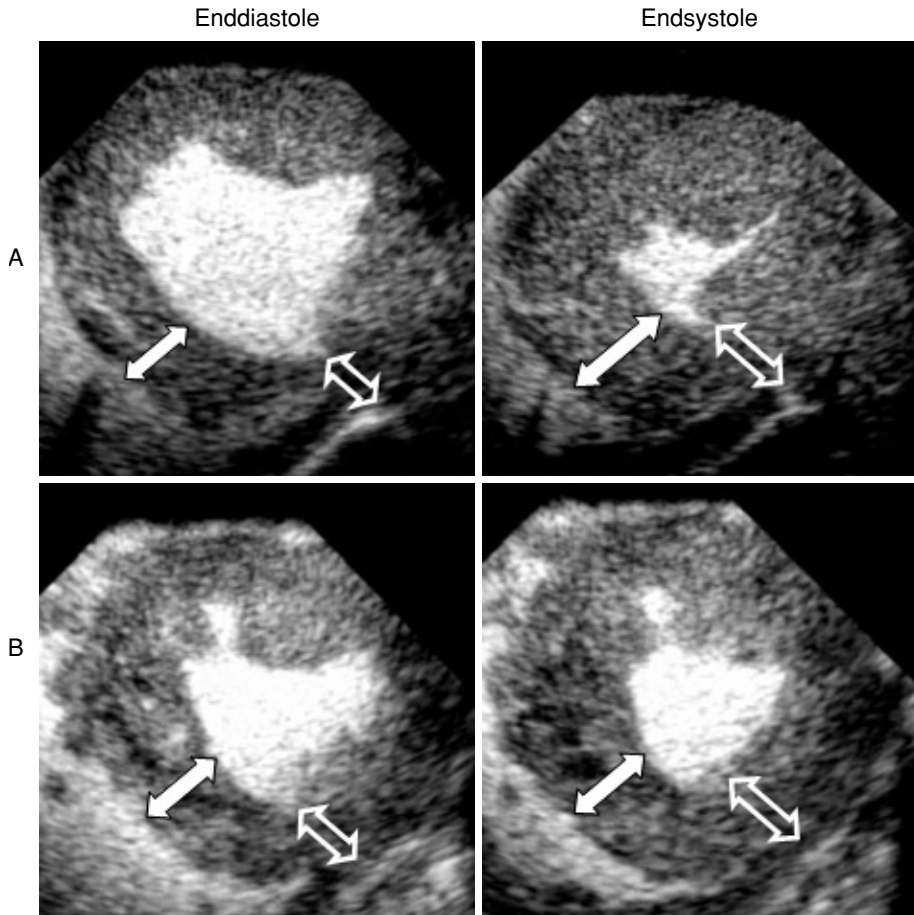


Fig. 2 Reduced wall thickening during high right ventricular pacing

A: Control. B: High-pacing.

Solid and open arrows indicate the wall thickness at the septum (pacing site) and the lateral wall (un-pacing site), respectively. Thickness of the septum at endsystole is not great during high pacing rate.

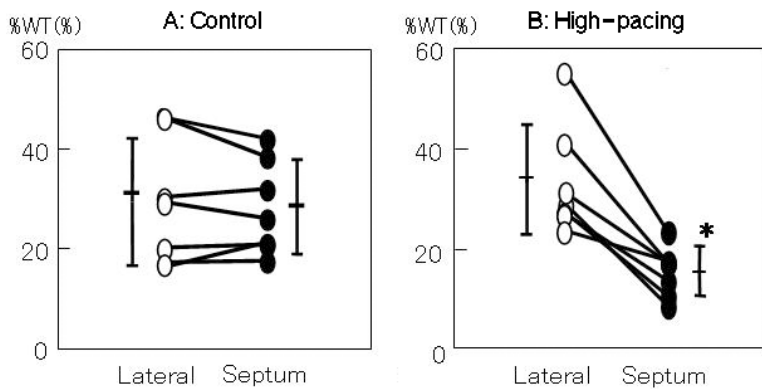


Fig. 3 Percentage wall thickening

Percentage wall thickening of the septum was significantly lower than that of the lateral wall during high-pacing rate (* $p < 0.05$).

WT = wall thickening.

たが(側壁: 0.43 ± 0.27 , 中隔: 0.39 ± 0.16), 高頻度ペースング時では, 心室中隔は左室側壁に比べ, 有意に低値を示した(側壁: 0.58 ± 0.29 , 中隔: 0.35 ± 0.20 ; Fig. 6).

4. 壁厚増加率と β の関係

コントロール時と高頻度ペースング時, また心室中隔と左室側壁を含めたすべてのデータでは, 壁厚増加率と β の間には正の相関がみられた ($r = 0.55$, $p <$

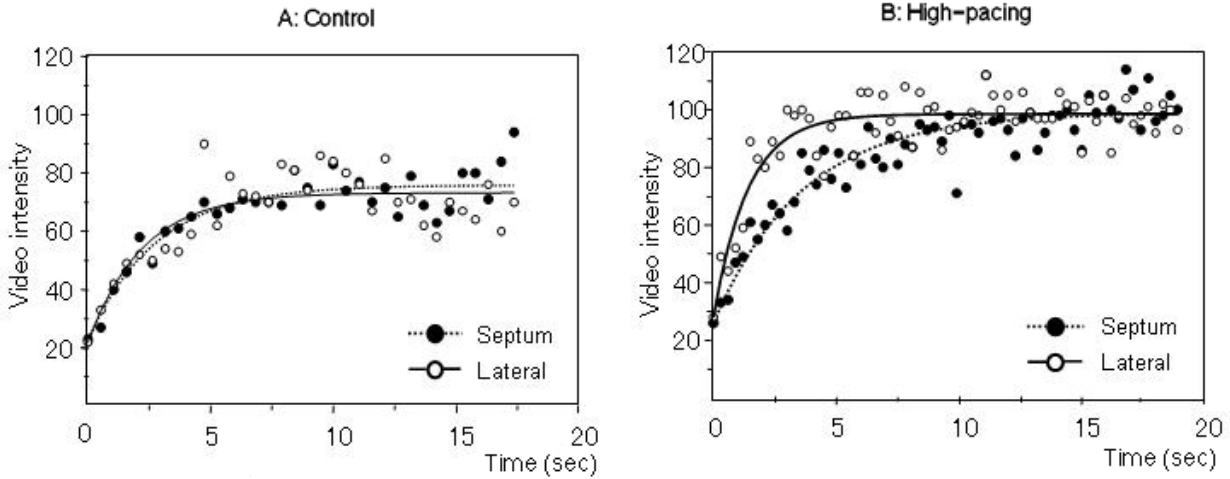


Fig. 4 Replenishment curve showing myocardial perfusion
 The replenishment curves at the septum and the lateral wall are identical during control conditions (A). The curves are definitely different between the two regions during high-pacing conditions (B). The slope of the upstroke of the curve (β -value) at the septum is slower than that at the lateral wall.

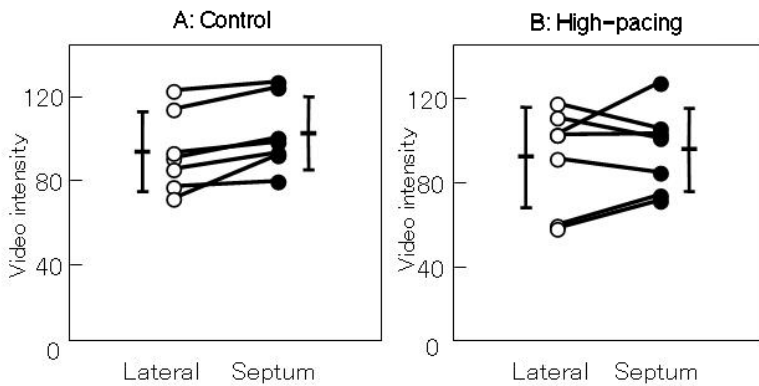


Fig. 5 A-value of the replenishment curve (myocardial blood volume)
 A-values between two regions are almost identical even during high-pacing rate.

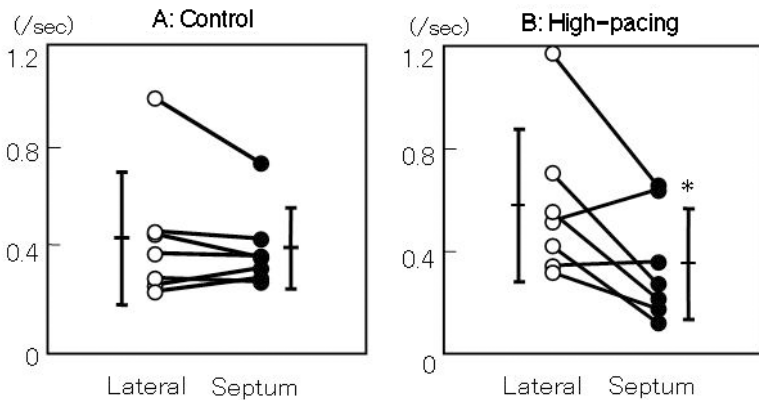


Fig. 6 β -value of the replenishment curve (myocardial blood flow speed)
 The β -value at the septum is less than that at the lateral wall during high-pacing rate, while it is almost equivalent between two regions during control conditions.

0.01). 非ペーシング時には、心室中隔および側壁の壁厚増加率と β はほぼ同じ値を示したが、ペーシング時には心室中隔は、壁厚増加率、 β ともに低下し、対側の側壁はともに増大することが示された (Fig. 7).

考 察

今回の検討では、高頻度右室ペーシングに伴う心室壁運動異常と心筋灌流の灌流異常の関連をリアルタイム

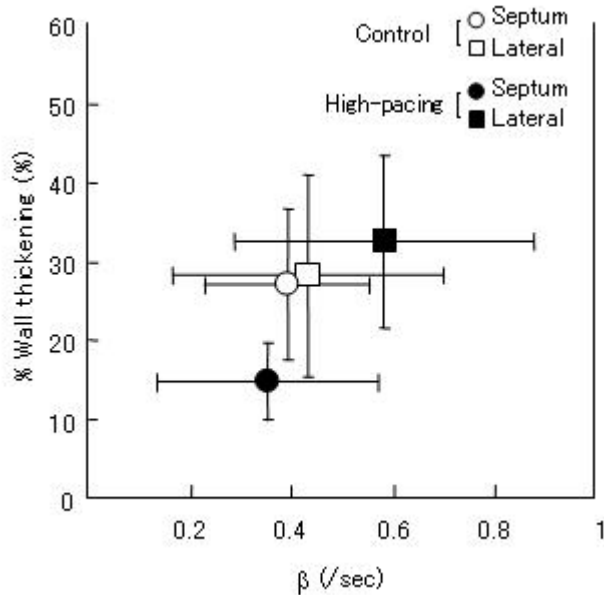


Fig. 7 Relationship between percentage wall thickening and the β -value

ム心筋コントラストエコー法により解析した。非ペースング時には壁運動異常も灌流異常もみられなかったが、高頻度ペースングの作動オンとともにペースング部位の心室中隔に壁運動異常がみられ、心筋灌流の血流速度の低下が生じた。高頻度ペースング作動オフとともに壁運動異常は解消した。

1. 左室局所壁運動異常と局所灌流異常

左脚ブロックや右室ペースングにおいては、電気的興奮遅延に伴う非同期的収縮による左室全体の収縮性異常がみられる。本研究では、これとは別に、高頻度ペースングにおいて局所の収縮能(壁厚増加率)の低下が示された。通常、局所壁運動異常を生じる原因は、冠動脈狭窄などの器質的ないし解剖学的異常に起因する。心筋虚血の進展は虚血カスケードとして知られるように、灌流異常に引き続き局所壁運動異常が生じる^{15,16)}。冠動脈閉塞発生から壁運動異常までには多少の時間が必要であり、また逆に冠動脈閉塞が解除されても、壁運動異常は瞬時に回復するわけではない。しかし、本実験では高頻度ペースングのオン・オフに即時に反応し壁運動異常が生じ、虚血に起因するものではないことが示された。

高頻度ペースング部位に心筋灌流異常が生じるが¹⁰⁾、今回の結果では、心筋血液量の低下ではなく、

心筋灌流血流速度の低下が明らかとなった。冠動脈の血液流入は拡張期優位であり、頻脈では拡張期時間は短縮し、それに伴い心筋灌流も低下する¹⁷⁻¹⁹⁾。さらに、右室ペースングにおいては左室の収縮非同期により左室拡張期が短くなる²⁰⁻²²⁾。高頻度右室ペースングにより短縮した拡張期時間に加え、ペースング部位では局所の早期興奮によりさらに拡張期時間が短縮し、灌流異常を生じると考えている¹⁰⁾。この詳細に関しては、以前の報告を参照いただきたいが、左室腔内圧とペースング部位の心筋内圧の同時記録の結果では、ペースング部位の心筋内圧はペースングスパイクと同時に上昇し、小さなピークを作る。これは局所の早期興奮に関係するものと思われる。心腔内圧の上昇はそれよりも遅れて始まる。ペースング部位の心筋内圧は心腔内圧の上昇に伴って上昇し、心室拡張による心腔内圧の低下に伴って低下する。その結果、ペースング部位の心筋内圧が上昇している時間は心腔内圧のそれよりも長い。逆に、心筋内圧が低下している時間は心腔からみた拡張時間よりも短くなる。すなわち、ペースング部位の早期興奮が同部位の拡張時間を短くする。心拍数が低い際にはこのことはほとんど影響しないが、高頻拍では短い拡張時間がさらに短縮され、冠灌流に対しての影響が強くなる。これがペースング開始直後から壁運動異常が生じ、それとともに心筋灌流異常が生じる説明と考えられる。

2. 左脚ブロック例での負荷時の偽虚血所見

左脚ブロック症例の冠動脈狭窄診断に対し、負荷核医学検査法で偽陽性所見がみられる。それも偽陽性所見は運動負荷による場合で、ジピリダモール負荷のほうが正確な診断が可能であるという報告が多い²³⁻²⁸⁾。この理由は、運動負荷のほうがジピリダモール負荷よりも心拍数の上昇が著明であるからと考えられる。運動負荷での灌流異常所見は冠動脈狭窄の診断としては偽所見であるが、灌流異常という点では偽所見ではない。

3. 高頻度心室ペースングにより心筋の組織変化が生じるか

短期間のペースングだけでは、右房ペースングでも右室ペースングでも心筋酸素消費には変化がない²⁹⁾。しかし、長期の高頻度ペースングは心不全モデルや拡

張型心筋症モデルの作製に用いられる手法であり、これらは拡張期時間の短縮が心筋灌流に不都合であることを明示している³⁰⁾。

頻拍を頻回に発生しない単純な左脚ブロック例や、適切な頻度の心室ペーシング例で、果たして心筋組織変性が生じるか否かは、その因果関係を十分に検討する必要がある。文献的には、心筋症が基礎になって左脚ブロックが生じている場合³¹⁾、電気的な伝導障害があり非協調運動だけで心筋変性をきたした場合³²⁾が報告されている。後者の論文では、左脚ブロック症例の10%に中隔の菲薄化がみられ、3ヵ月間の前壁ペーシングのイヌ6匹にペーシング部位が20%菲薄したと報告している。ただし、左室内腔の拡大を伴っていないという記載は、代償性左室拡大が生じなかったという点で興味深い。また6ヵ月間の左室自由壁のペーシングを行ったイヌの実験では、ペーシング部位での壁厚の軽度菲薄化と対側である心室中隔の肥厚が左室拡大に伴って生じることが報告されている³³⁾。この報告では心筋繊維化は両部位において差はなく、肥厚、菲薄化の誘因として単純な非協調収縮に原因を求められており、心筋灌流に関する検討はない。長期間の右室ペーシングで心筋灌流が低下するという報告もあるが³⁴⁾、この論文で示される異常は、運動負荷時の灌流異常であり、安静時のものではない。また、ペーシングのオン・オフでの対比を行っているわけでもない。果たして長期のペーシングが安静時の心筋灌流に影響するかどうかは不明である。もちろん、高頻度心室ペーシングを持続すれば局所の灌流不良は持続するので、何らかの組織学的変化をきたすであろうことは想像できる。

高頻拍ペーシングでは局所の心筋灌流とともに糖代謝も低下することがイヌの実験で示されているが³⁵⁾、通常的心拍数の左脚ブロック例では、心室中隔の心筋灌流と糖代謝の間に解離がみられることは興味深い^{36,37)}。また、拡張型心筋症という条件が付加するものの、左脚ブロック例で心室再同期療法により中隔の糖代謝が改善し、同時にTc-SESTAMIBIで診断する灌流状態もわずかであるが改善するという報告がある²⁾。この知見は拡張型心筋症という前提ではあるものの、逆にみれば左脚ブロックのみで心筋灌流が低下することを示唆している可能性がある。心室内伝導異常と心筋灌流に関してのさらなる検討が必要であろう。

4. ペーシング部位による差異

今回の実験では、心室中隔に対し右室ペーシングカテテルを挿入し、高頻度ペーシングで心室中隔に異常がみられた。ペーシングの部位を左室後壁とし、心臓外から刺激してもペーシング局所の灌流異常がみられる¹⁰⁾。このようにイヌでの検討では心室ペーシング部位で局所心機能が低下することが示されている³⁸⁾。臨床例では、右室ペーシングリードが心尖部に固定されている場合、TIの虚血所見は心尖部を中心に出現することが示されている。このように、ペーシング部位と灌流異常部位は相対しており、ペーシングによる早期興奮が心筋灌流異常に関係することが強く示唆される。

一般に右室ペーシングは、左脚ブロックと同じように心室内伝導障害が生じていると考えられる。しかし、右室ペーシングでは、左脚ブロックほどには左室の興奮に時間を必要としないという報告³⁹⁾もあるので、両者の差異はさらに検討が必要であろう。

5. 本研究の限界

今回の検討の問題点を以下に示す。第1に、ペーシングリードの位置の確認はX線透視ではなく心エコーガイドである。装着は慎重に行ったが、確実ではない。これが、個々の症例でのペーシングに対する反応性の違いとして現れたのかもしれない。第2に、低頻度ペーシングの検討ができていない。固有の洞調律以下では心室ペーシングは安定せず、心筋灌流の評価ができなかったからである。また、イヌ固有の心拍数はヒトに比べて明らかに多く、さらに高頻拍として異常に多い心拍設定を余儀なくされた。今回の高頻度ペーシングというのはヒトにとってまったくの非生理的状況である。しかし、高頻拍での心室動態、心筋灌流状態は十分検討できるので基本的な結果として問題はないと考えられる。第3に、ヒトで偽陽性所見を呈するのは運動負荷時であるが、それとの対応を検討していないし、また、ジピリダモールないしアデノシン三リン酸負荷との対比を行っていないので、前項とも関係するが、運動による心拍数増大程度と、今回の検討を同一視できるかどうかの問題は残る。

結 語

右室の高頻度ペーシングにより、ペーシング部位の

心室中隔では壁運動異常(壁厚増加の減少)が生じ、同時に灌流異常も同時に起こっていることがわかった。

要 約

背景・目的: 左脚ブロック症例では、冠動脈狭窄がなくても運動負荷心筋シンチグラフィにおいて心筋虚血所見がみられることがある。そこで、右室高頻度ペーシングにより左脚ブロックの運動負荷時モデルを作成し、ペーシング部位(心室中隔)と対側部位(左室側壁)において、心筋灌流所見と局所壁運動を比較・検討した。

方 法: 麻酔開胸犬7頭において超音波装置は東芝 APLIO を用い、超音波造影剤(Definity®)を末梢静脈より持続投与し、乳頭筋レベル左室短軸像でのリアルタイム心筋コントラストエコー図法を行った。右室ペーシングカテーテルを挿入し、非ペーシング時のコントロールと高頻度ペーシング時を設定した。心室中隔と左室側壁に関心領域を置き、同部の輝度値の変化を輝度回復曲線 $y = A(1 - e^{-\beta t})$ に近似して、 A 値(心筋血流量)と β 値(心筋血流速度)から灌流評価を行った。また、同部の壁厚増加率(%WT)から壁運動を評価した。

結 果: コントロール時には壁運動異常は認められず、高頻度ペーシングにおいて非協調運動が出現した。コントロール時では、両領域間で %WT, A 値, β 値のいずれにも有意差はなかったが、高頻度ペーシング時では、心室中隔の %WT は側壁に比べ有意に低下した。 A 値は両領域間に有意差はなかったが、心室中隔の β 値は側壁に比べ、高頻度ペーシング時に有意に低下した。

結 論: 右室高頻度ペーシングによる左脚ブロックモデルでは、ペーシング部位の壁運動異常と同時に灌流異常も生じていることが、リアルタイム心筋コントラストエコー図法により明らかにされた。

J Cardiol 2007 Sep; 50(3): 183-191

文 献

- 1) Abbasi AS, Eber LM, MacAlpin RN, Kattus AA: Paradoxical motion of interventricular septum in left bundle branch block. *Circulation* 1974; **49**: 423-427
- 2) Nowak B, Sinha AM, Schaefer WM, Koch KC, Kaiser HJ, Hanrath P, Buell U, Stellbrink C: Cardiac resynchronization therapy homogenizes myocardial glucose metabolism and perfusion in dilated cardiomyopathy and left bundle branch block. *J Am Coll Cardiol* 2003; **41**: 1523-1528
- 3) Verbeek XA, Vernooij K, Peschar M, Cornelussen RN, Prinzen FW: Intra-ventricular resynchronization for optimal left ventricular function during pacing in experimental left bundle branch block. *J Am Coll Cardiol* 2003; **42**: 558-567
- 4) Berger BC, Abramowitz R, Park CH, Desai AG, Madsen MT, Chung EK, Brest AN: Abnormal thallium-201 scans in patients with chest pain and angiographically normal coronary arteries. *Am J Cardiol* 1983; **52**: 365-370
- 5) Hirzel HO, Senn M, Nuesch K, Buettner C, Pfeiffer A, Hess OM, Krayenbuehl HP: Thallium-201 scintigraphy in complete left bundle branch block. *Am J Cardiol* 1984; **53**: 764-769
- 6) Larcos G, Gibbons RJ, Brown ML: Diagnostic accuracy of exercise thallium-201 single-photon emission computed tomography in patients with left bundle branch block. *Am J Cardiol* 1991; **68**: 756-760
- 7) Matzer L, Kiat H, Friedman JD, Van Train K, Maddahi J, Berman DS: A new approach to the assessment of tomographic thallium-201 scintigraphy in patients with left bundle branch block. *J Am Coll Cardiol* 1991; **17**: 1309-1317
- 8) Delonca J, Camenzind E, Meier B, Righetti A: Limits of thallium-201 exercise scintigraphy to detect coronary disease in patients with complete and permanent bundle branch block: A review of 134 cases. *Am Heart J* 1992; **123**: 1201-1207
- 9) Ebersole DG, Heironimus J, Toney MO, Billingsley J: Comparison of exercise and adenosine technetium-99m sestamibi myocardial scintigraphy for diagnosis of coronary artery disease in patients with left bundle branch block. *Am J Cardiol* 1993; **71**: 450-453
- 10) Beppu S, Matsuda H, Shishido T, Miyatake K: Functional myocardial perfusion abnormality induced by left ventricular asynchronous contraction: Experimental study using myocardial contrast echocardiography. *J Am Coll Cardiol* 1997; **29**: 1632-1638
- 11) Porter TR, Li S, Jiang L, Grayburn P, Deligonul U: Real-time visualization of myocardial perfusion and wall thickening in human beings with intravenous ultrasonographic contrast and accelerated intermittent harmonic imaging. *J Am Soc Echocardiogr* 1999; **12**: 266-271
- 12) Porter TR, Xie F, Silver M, Kricsferd D, O'Leary E: Real-time perfusion imaging with low mechanical index pulse inversion Doppler imaging. *J Am Coll Cardiol* 2001; **37**: 748-753

- 13) Wei K, Jayaweera AR, Firoozan S, Linka A, Skyba DM, Kaul S: Quantification of myocardial blood flow with ultrasound-induced destruction of microbubbles administered as a constant venous infusion. *Circulation* 1998; **97**: 473–483
- 14) Wei K, Le E, Bin J, Coggins M, Thorpe J, Kaul S: Quantification of real blood flow with contrast-enhanced ultrasound. *J Am Coll Cardiol* 2001; **37**: 1135–1140
- 15) Nestro RW, Kowalchuk GJ: The ischemic cascade: Temporal sequence of hemodynamic, electrocardiographic and symptomatic expressions of ischemia. *Am J Cardiol* 1987; **59**: 23C–30C
- 16) Leong-Poi H, Rim SJ, Le DE, Fisher NG, Wei K, Kaul S: Perfusion versus function: The ischemic cascade in demand ischemia: Implications of single-vessel versus multivessel stenosis. *Circulation* 2002; **105**: 987–992
- 17) Bache RJ, Arentzen CE, Simon AB, Vrobel TR: Abnormalities in myocardial perfusion during tachycardia in dogs with left ventricular hypertrophy: Metabolic evidence for myocardial ischemia. *Circulation* 1984; **69**: 409–417
- 18) Canty JM, Giglia J, Kandath D: Effect of tachycardia on regional function and transmural myocardial perfusion during graded coronary pressure reduction in conscious dogs. *Circulation* 1990; **82**: 1815–1825
- 19) Masuyama T, Uematsu M, Doi Y, Yamamoto K, Mano T, Naito J, Kondo H, Nagano R, Hori M, Kamada T: Abnormal coronary flow dynamics at rest and during tachycardia associated with impaired left ventricular relaxation in humans: Implication for tachycardia-induced myocardial ischemia. *J Am Coll Cardiol* 1994; **24**: 1625–1632
- 20) Grines CL, Bashore TM, Boudoulas H, Olson S, Shafer P, Wooley CF: Functional abnormalities in isolated left bundle branch block: The effect of interventricular asynchrony. *Circulation* 1989; **79**: 845–853
- 21) Ehring T, Heusch G: Left ventricular asynchrony: An indicator of regional myocardial dysfunction. *Am Heart J* 1990; **120**: 1047–1057
- 22) Xiao HB, Lee CH, Gibson DG: Effect of left bundle branch block on diastolic function in dilated cardiomyopathy. *Br Heart J* 1991; **66**: 443–447
- 23) Burns RJ, Galligan L, Wright LM, Lawand S, Burke RJ, Gladstone PJ: Improved specificity of myocardial thallium-201 single-photon emission computed tomography in patients with left bundle branch block by dipyridamole. *Am J Cardiol* 1991; **68**: 504–508
- 24) O'Keefe JH, Bateman TM, Silvestri R, Barnhart C: Safety and diagnostic accuracy of adenosine thallium-201 scintigraphy in patients unable to exercise and those with left bundle branch block. *Am Heart J* 1992; **124**: 614–621
- 25) O'Keefe JH, Bateman TM, Barnhart CS: Adenosine thallium-201 is superior to exercise thallium-201 for detecting coronary artery disease in patients with left bundle branch block. *J Am Coll Cardiol* 1993; **21**: 1332–1338
- 26) Krishnan R, Lu J, Zhu YY, Dae MW, Botvinick EH: Myocardial perfusion scintigraphy in left bundle branch block: A perspective on the issue from image analysis in a clinical context. *Am Heart J* 1993; **126**: 578–586
- 27) Vaduganathan P, He ZX, Raghavan C, Mahmarian JJ, Verani MS: Detection of left anterior descending coronary artery stenosis in patients with left bundle branch block: Exercise, adenosine or dobutamine imaging? *J Am Coll Cardiol* 1996; **28**: 543–550
- 28) Lakkis NM, He ZX, Verani MS: Diagnosis of coronary artery disease by exercise thallium-201 tomography in patients with a right ventricular pacemaker. *J Am Coll Cardiol* 1997; **29**: 1221–1225
- 29) Kyriakides ZS, Antoniadis A, Iliodromitis E, Michelakakis N, Kremastinos DT: Short-term effects of right atrial, right ventricular apical, and atrioventricular sequential pacing on myocardial oxygen consumption and cardiac efficiency in patients with coronary artery disease. *Br Heart J* 1994; **71**: 536–540
- 30) Shinbane JS, Wood MA, Jensen DN, Ellenbogen KA, Fitzpatrick AP, Scheinman MM: Tachycardia-induced cardiomyopathy: A review of animal models and clinical studies. *J Am Coll Cardiol* 1997; **29**: 709–715
- 31) Mehta D, Odawara H, Ward DE, McKenna WJ, Davies MJ, Camm AJ: Echocardiographic and histologic evaluation of the right ventricle in ventricular tachycardias of left bundle branch block morphology without overt cardiac abnormality. *Am J Cardiol* 1989; **63**: 939–944
- 32) Prinzen FW, Cheriex EC, Delhaas T, van Oosterhout MF, Arts T, Wellens HJ, Reneman RS: Asymmetric thickness of the left ventricular wall resulting from asynchronous electric activation: A study in dogs with ventricular pacing and in patients with left bundle branch block. *Am Heart J* 1995; **130**: 1045–1053
- 33) van Oosterhout MF, Prinzen FW, Arts T, Schreuder JJ, Vanagt WY, Cleutjens JP, Reneman RS: Asynchronous electrical activation induces asymmetrical hypertrophy of the left ventricular wall. *Circulation* 1998; **98**: 588–595
- 34) Tse HF, Lau CP: Long-term effect of right ventricular pacing on myocardial perfusion and function. *J Am Coll Cardiol* 1997; **29**: 744–749
- 35) Ono S, Nohara R, Kambara H, Okuda K, Kawai C: Regional myocardial perfusion and glucose metabolism in experimental left bundle branch block. *Circulation* 1992; **85**: 1125–1131
- 36) Zanco P, Desideri A, Mobilia G, Cargnel S, Milan E, Celegon L, Buchberger R, Ferlin G: Effects of left bundle branch block on myocardial FDG PET in patients without significant coronary artery stenoses. *J Nucl Med* 2000; **41**: 973–977
- 37) Althoefer C, vom Dahl J, Buell U: Septal glucose metabolism in patients with coronary artery disease and left bundle-branch block. *Coron Artery Dis* 1993; **4**: 569–572
- 38) Saito D, Takeda K, Hyodo T, Abe Y, Tani H, Nagahana H, Uchida T, Haraoka S, Nagashima H: Effect of pacemaker sites on contractile forces of the local myocardium and blood flow in the major branches of the left coronary artery in anesthetized open-chest dogs. *Jpn Circ J* 1984; **48**: 331–335
- 39) Xiao HB, Brecker SJ, Gibson DG: Differing effects of right ventricular pacing and left bundle branch block on left ventricular function. *Br Heart J* 1993; **69**: 166–173