

抗不整脈薬が奏効せず心室オーバードライブペーシングを要した急性冠症候群に伴う Electrical Storm の1例

Despite Medication, Overdrive Pacing is Required to Stabilize the Electrical Storm Associated With Acute Coronary Syndrome: A Case Report

梅田 全伸
森本 淳詞
横山 芳
立石 恵実
榎野香奈子
山本 和央
中川 陽子
福原 慎也
高瀬 栄司

Masanobu UMEDA, MD
Atsushi MORIMOTO, MD, FJCC
Kaori YOKOYAMA, MD
Emi TATEISHI, MD
Kanakano MAKINO, MD
Kazuo YAMAMOTO, MD
Yoko NAKAGAWA, MD
Shinya FUKUHARA, MD
Eiji TAKASE, MD

Abstract

A 75-year-old female complained of severe chest pain and was emergently admitted to our hospital because of anterior acute myocardial infarction. Emergent coronary angiography was performed and revealed occlusion in segment 7, so a stent was implanted. Lidocaine, carvedilol, amiodarone, magnesium, and nifekalant were administered successively because non-sustained ventricular tachycardia (NSVT) frequently appeared like an electrical storm. After nifekalant administration, QTc was significantly prolonged and torsades de pointes was induced. Overdrive pacing was performed and finally the NSVT was completely controlled. If fatal arrhythmias such as NSVT show resistance to medication, overdrive pacing should be considered to stabilize the arrhythmia associated with acute coronary syndrome.

J Cardiol 2007 Oct; 50(4): 263–269

Key Words

- Coronary artery disease (acute coronary syndrome)
- Pacing (overdrive)
- Arrhythmia (electrical storm)

はじめに

急性心筋梗塞は、冠動脈インターベンションによる早期再灌流療法が確立され予後が改善されつつあるが、急性期には多彩な不整脈が発生する可能性があり、持続性心室頻拍や心室細動などの致死的な不整脈が発生しうる。近年、急性心筋梗塞に伴う致死性不整脈に対する治療薬としてⅢ群の抗不整脈薬が脚光を浴びているが、今回我々はⅢ群を含めた抗不整脈薬が奏功せ

ず、心室オーバードライブペーシングを要した急性冠症候群に伴う electrical storm の1例を経験したので、若干の文献的考察を加えて報告する。

症 例

症 例 75歳，女性
主 訴：胸痛。
嗜好歴：たばこ 20本/日×40年，機会飲酒。
既往歴：高血圧症。

済生会吹田病院 循環器科：〒564-0013 大阪府吹田市川園町1-2
Division of Cardiology, Saiseikai Suita Hospital, Osaka

Address for correspondence: UMEDA M, MD, Division of Cardiology, Saiseikai Suita Hospital, Kawazono-cho 1-2, Suita, Osaka 564-0013; E-mail: umedam@tj9.so-net.ne.jp

Manuscript received March 19, 2007; revised June 1, 2007; accepted June 26, 2007

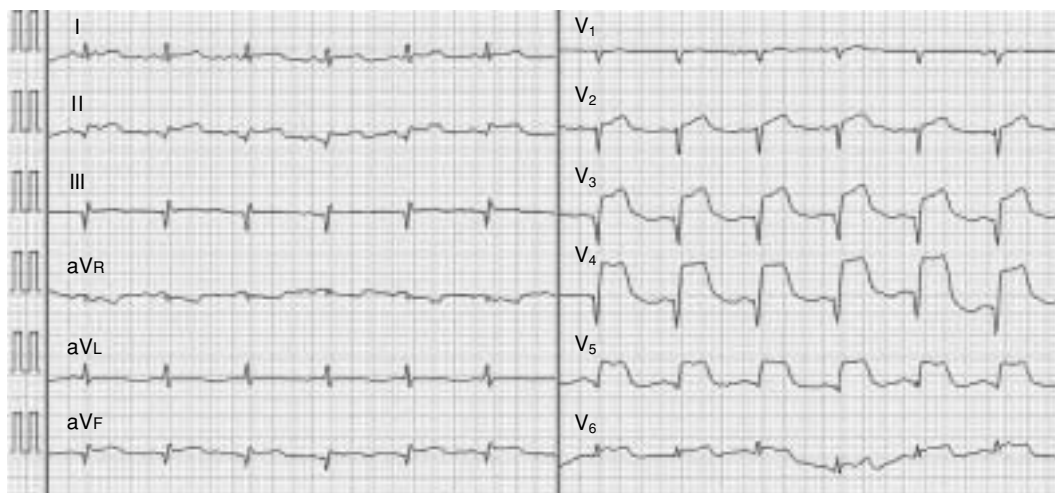


Fig. 1 Electrocardiogram on admission

家族歴：特記事項なし。

現病歴：40歳頃から高血圧症のため近医に通院していた。2006年7月26日、労作時に胸部不快感を自覚したが、安静で症状が改善したため放置していた。翌27日、朝より強い胸痛が出現したため近医を受診した。心電図で胸部誘導にST上昇を認めたため、急性心筋梗塞が疑われ当科に紹介された。当科受診時、胸痛はやや改善していたが、心電図上II, III, aVF, V₂-V₆誘導でST上昇を認めたため、急性心筋梗塞の診断で入院した。

入院時現症：身長140cm，体重34kg，血圧150/90mmHg，心拍数80/min，整。呼吸数16/min，体温35.8°C。意識清明。結膜に貧血と黄染を認めず，頸静脈の怒張も認めない。心音は純，心雑音は聴取しない。呼吸音は清，肺野にラ音を聴取しない。腹部は平坦・軟で，肝・脾・腎を触知しない。神経学的所見に異常は認められない。

入院時検査所見：血液検査では12,800/ μ lと白血球数の上昇を認め，血糖値は218mg/dlであった。全血中ヒト心臓由来脂肪酸結合蛋白は陽性を示した。クレアチニンキナーゼなどの心筋逸脱酵素の上昇はみられなかった。

心電図所見 (**Fig. 1**)：調律は洞調律で心拍数75/min。II, III, aVF, V₂-V₆誘導でST上昇を認めた。

胸部X線写真所見：心胸郭比は59%と心拡大を認めた。肺うっ血は認められなかった。

心エコー図所見：前壁中隔から下壁の一部まで壁運

動低下を認めた。左室拡張末期径は42mm，左室駆出率は46%であった。

入院後経過：急性前壁心筋梗塞と診断し，緊急冠動脈造影検査を施行した。冠動脈造影上，左前下行枝分節7に完全閉塞が認められたため，冠動脈形成術を施行した。血栓吸引術を施行後，冠動脈ステント (VISION 3.5×18mm)を留置し，良好な拡張が得られた (**Fig. 2**)。術後，心係数は1.7l/min/m²，肺動脈楔入圧は30mmHgを示したため，大動脈内バルーンパンピングを挿入し，カテコラミン (ドパミン3 μ g/kg/min)と利尿薬を使用し，その後の血行動態は安定した。最大クレアチニンキナーゼ値は4,412IU/lであった。入院当日の27日夕方に心室期外収縮を契機として15連発の非持続性心室頻拍 (non-sustained ventricular tachycardia: NSVT)が出現し，その後もNSVTが頻回に出現した (**Fig. 3**)。電解質に異常は認められなかった (Na 136mEq/l, Cl 102mEq/l, K 3.7mEq/l, Ca 4.3mg/dl)。NSVTが頻発すると，心拍出量の低下と肺動脈楔入圧の上昇がみられ血行動態の破綻が懸念されたため，カテコラミンはドパミン3 μ g/kg/minを継続し，リドカイン50mg/hrとカルベジロール5mg/dayの投与を開始したが，同日夜に再度，同様のNSVTが頻回に出現しリドカインを100mg/hrに増量した。リドカインの増量で心室頻拍の抑制効果が得られていたため，翌28日より大動脈内バルーンパンピングによる補助を1:2に漸減したが，昼よりNSVTが頻発した。大動脈内バルーンパンピングによる補助を1:1に戻し，アミオ

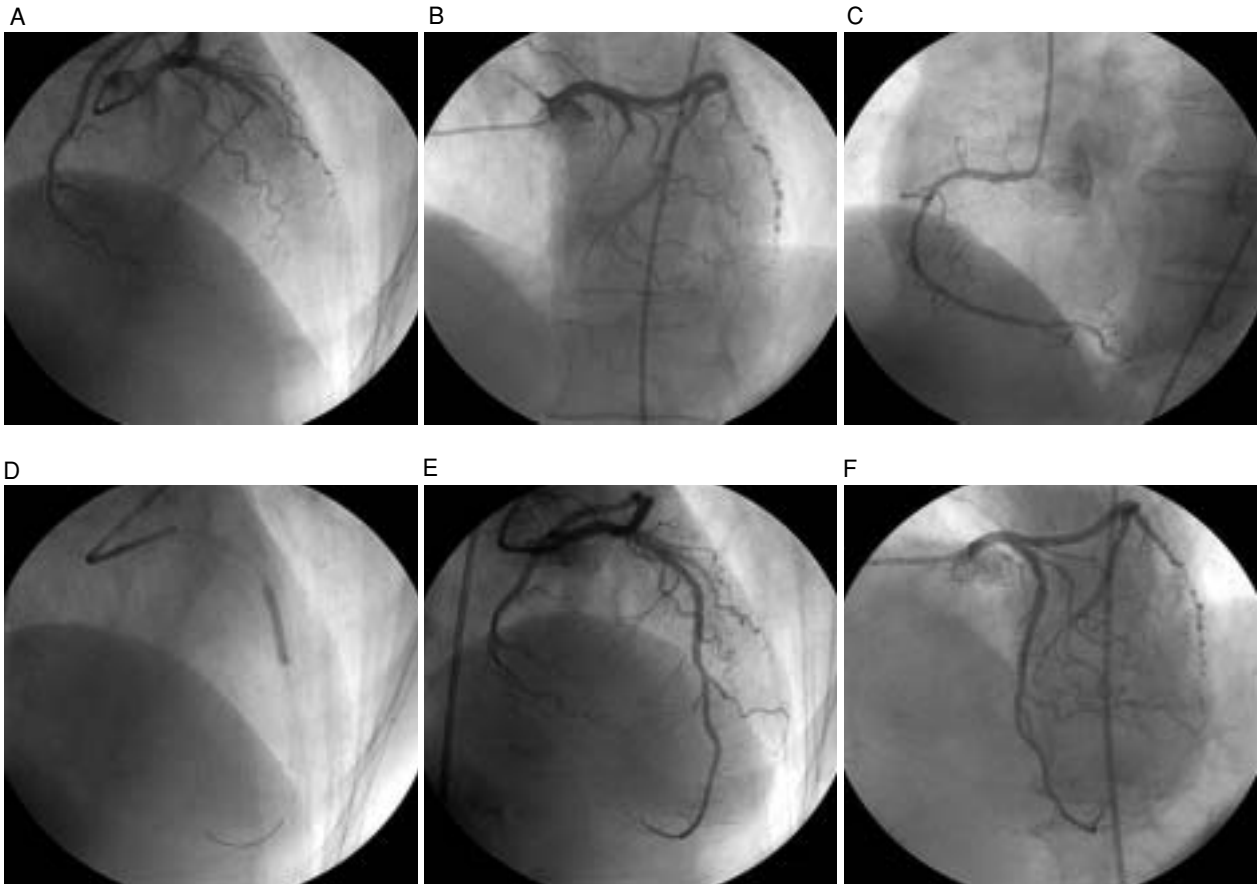


Fig. 2 Coronary angiograms

The left anterior descending artery was totally occluded (right anterior oblique cranial view; A, left anterior oblique cranial view; B) and no significant stenosis was shown in the right coronary artery (C). A Vison stent was successfully implanted (D) and excellent coronary flow was obtained (E, F).

ダロン 400 mg/day を追加し、硫酸マグネシウム 20mEq を投与したが、改善しなかった。NSVT が頻発し electrical storm を呈し、血行動態の破綻が懸念されたため、12 誘導心電図で QTc が 436 msec であることを確認し (Fig. 4-A)、ニフェカランツの投与を行った。しかし、ニフェカランツを 5 mg 投与した時点で QTc の著明な延長がみられ (Fig. 4-B)、また torsades de pointes 様の不整脈が頻発したため投与を中断した。血液ガス所見や血清電解質に異常はみられなかった (Na 138 mEq/l, Cl 107 mEq/l, K 3.8 mEq/l, Ca 4.1 mg/dl)。胸痛や ST 再上昇などはみられなかったが、不整脈の原因として亜急性血栓性冠閉塞の可能性も考慮されたため、再度、冠動脈造影検査を施行した。冠動脈に異常はみられなかったが、その間も NSVT が頻発したため一時的ペーシングカテーテルを右室に挿入

し、心拍数 90/min でオーバードライブペーシングを開始した (Fig. 5)。以降、NSVT は出現せず、翌日には大動脈内バルーンポンピングから離脱し、リドカインの投与も中止しえた。心室オーバードライブペーシング施行後の心係数は 1.8-2.0 l/min/m² 程度を推移し、肺動脈楔入圧は 10 mmHg 前後にコントロールされていた。29 日には QTc も正常化し、心室オーバードライブペーシング中止後も NSVT の再発はみられなかった。以後、経過は良好で心臓リハビリを施行後、退院した。

考 察

急性心筋梗塞には上室性、心室性を問わずあらゆる頻脈性不整脈が出現しうる。これらの不整脈発生の背景因子は多岐にわたり、心筋虚血、心不全に伴う組織

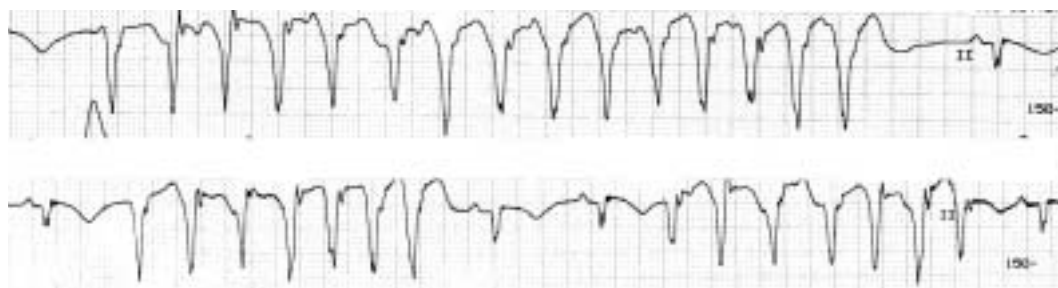


Fig. 3 Non-sustained ventricular tachycardia

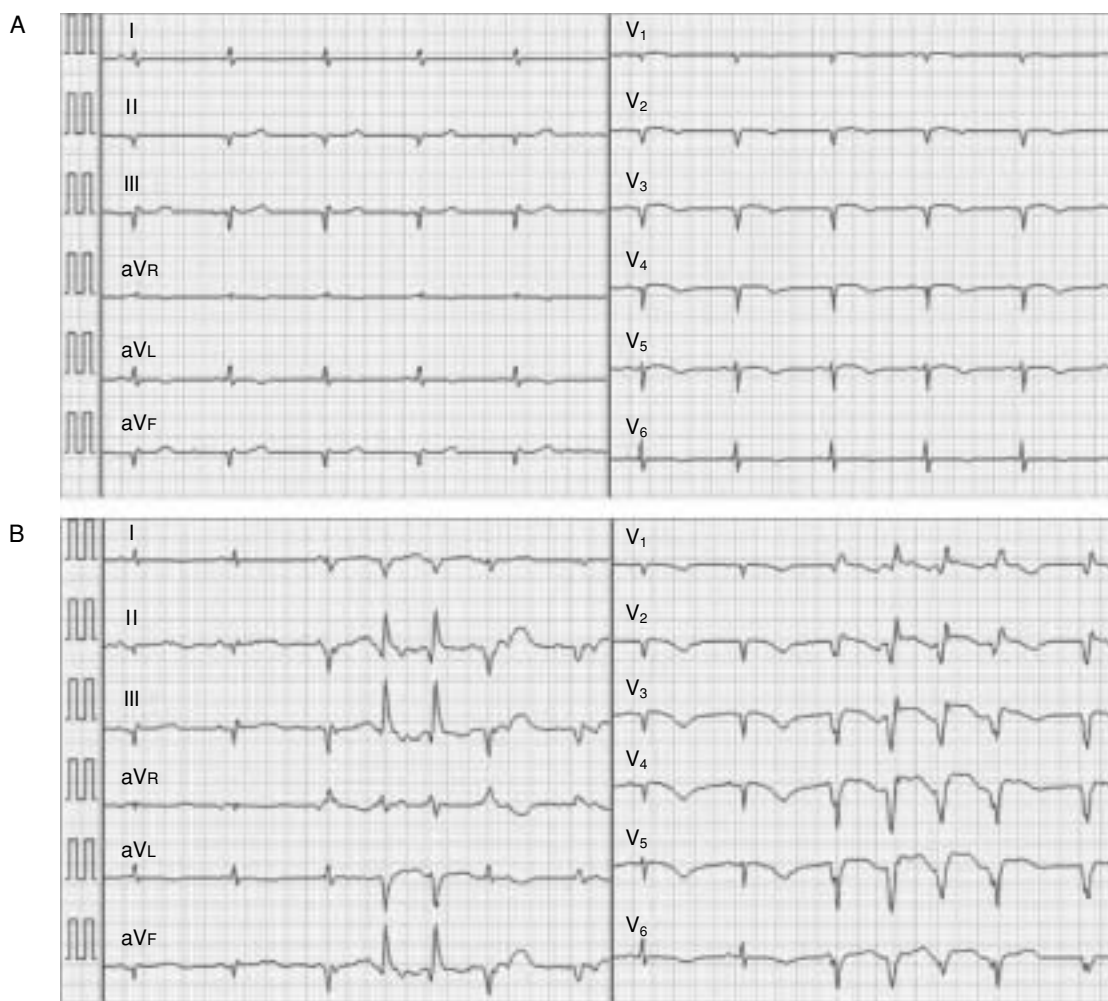


Fig. 4 Electrocardiograms before and after nifekalant administration

No significant QTc elongation was observed before nifekalant administration (A), whereas QTc was prolonged up to 622 msec after nifekalant administration (B).

の伸展，低酸素血症，酸塩基平衡異常，電解質異常，自律神経の過緊張，さらには近年行われている再灌流療法に伴う再灌流傷害なども不整脈発生の原因となりうる¹⁻³⁾。

心筋梗塞急性期に発生する心室不整脈の中でも警告不整脈に対してはVaughan-Williams分類のIb群であるリドカインが用いられるが，その不整脈停止効果や予防効果は確立されているとはいえず⁴⁾，本症例でも

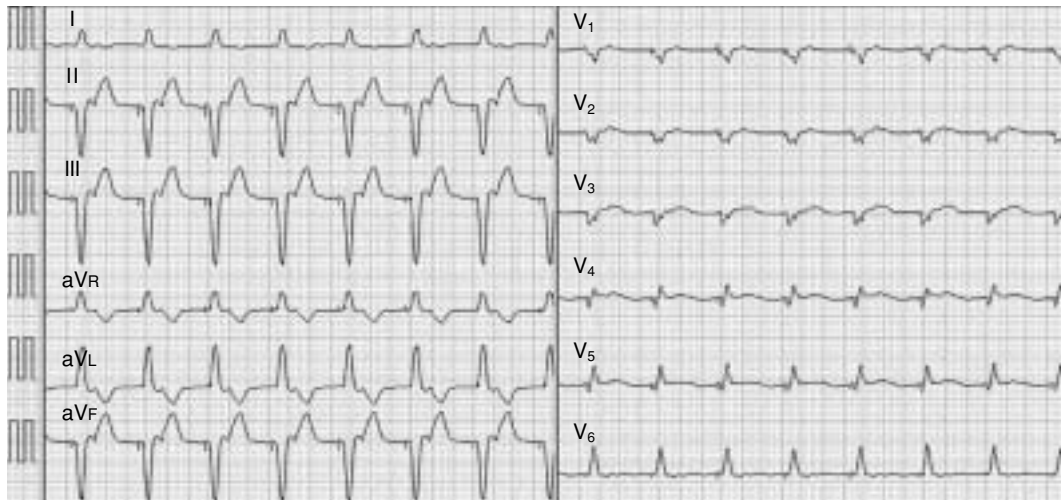


Fig. 5 Electrocardiogram showing overdrive VVI pacing

十分な効果は得られなかった。

American College of Cardiology/American Heart Associationのガイドライン⁵⁾ではリドカインなどのI群の抗不整脈薬が奏功しない場合には、硫酸マグネシウムやIII群の抗不整脈薬であるアミオダロンの静脈投与が推奨されている。すでにアミオダロン静注薬の難治性心室不整脈に対する有効性は数多く報告されているが⁶⁾、我が国での使用は経口投与以外では認められていない。600–800mg/dayの比較的大量のアミオダロンを経口投与する方法もあるが、効果は不安定で即効性を期待できない。

我が国で静脈投与可能なIII群の抗不整脈薬としてはニフェカラントがあるため、本例ではNSVTのコントロール目的でニフェカラントの静脈投与を行った。ニフェカラントは心筋に複数あるKチャンネルの中でも主としてI_{Kr}を遮断すると考えられ、活動電位持続時間の延長により抗不整脈作用を発揮するが、梗塞後心筋において、梗塞部と健常部間で不応期延長の程度に差を認めなかったと報告されている⁷⁾。このことは薬剤投与によるQTばらつきの拡大が生じにくく、催不整脈作用に関して有利に働くことを意味する。近年、急性心筋梗塞に合併した難治性心室不整脈の管理においてもその有効性が報告されているが^{8–10)}、その作用機序からQT延長には注意を要する。本症例では投与前のQTcは423 msecとほぼ正常であったが、loading doseの半量以下の0.15 mg/kgの投与で著明なQT延長をきたし、torsades de pointesが出現したため投与を断

念した。

本例のように薬物療法でコントロールが困難な難治性不整脈の場合には非薬物療法として、心室オーバードライブペーシング^{11–14)}やカテーテルアブレーション¹⁵⁾が考慮される。一般に徐脈や期外収縮により不応期の不均一化が生じるが、不応期の不均一化はリエントリーの素地となり、頻脈性不整脈が発生しやすくなり、加えて、徐脈や期外収縮後の休止期に伴い異常自動能が発生しやすくなることから、自己調律を上回る心拍数での連続的なペーシングを行うことにより、不応期の不均一化が軽減され、また、異常自動能が抑制され、心室頻拍や心室細動のトリガーとなる期外収縮が抑制される¹⁴⁾。本症例では90/minのペーシングで不整脈は完全に抑制され、血行動態も安定した。

カテーテルアブレーションも薬剤抵抗性不整脈の治療法の選択肢の一つとして考慮されるが¹⁵⁾、緊急時に施行することは容易ではなく、さらに、急性冠症候群などの基礎心疾患を伴う心室頻拍では、病状の変化に伴う不整脈基盤の変化などによりカテーテルアブレーション後に再発することがあり、また、急性冠症候群に伴う心室頻拍は急性期を脱すると消失することも多く、さらに、アミオダロンの血中濃度が上昇し抗不整脈効果が得られれば心室頻拍の再発を抑制できる可能性もあり、本症例ではカテーテルアブレーションは選択せず、心室オーバードライブペーシングを施行した。心室オーバードライブペーシングを導入すれば心拍数の上昇に伴って心筋虚血を誘発し、虚血がさら

なる不整脈基盤を生じる可能性があるが、本例では急性期に血行再建が行われており、心室オーバードライブペーシング導入後も肺動脈圧の上昇などを認めないことを確認しペーシングを継続した。心室オーバードライブペーシング施行後より心室期外収縮およびNSVTの発生も抑制できた。その後、カルベジロールとアミオダロンの内服は継続し、第3病日以降は心室オーバードライブペーシング中止後もNSVTは出現せず、良好な経過を得ることが可能であった。

結 語

急性心筋梗塞に伴う致死的不整脈にはⅢ群の抗不整脈薬が奏功する場合があるが、ときにQT延長からtorsades de pointesを生じ、その使用には十分な注意が必要である。また、抗不整脈薬が奏効しない急性冠症候群に伴う心室頻拍に対しては、一時的ペーシングを用いた心室オーバードライブペーシングは比較的簡便で低侵襲であり、有効な治療法であると考えられた。

要 約

症例は75歳、女性。胸痛を主訴に近医を受診し、心筋梗塞を疑われ当科に紹介され、緊急心臓カテーテル検査を施行した。前壁の壁運動消失を認め、左前下行枝分節7に完全閉塞を認めたため、ステントを留置した。同日夜から非持続性心室頻拍が出現、リドカイン、カロベジロール、アミオダロンを投与したが、翌日には非持続性心室頻拍が頻発した。電解質異常は認められず、硫酸マグネシウムとニフェカランの投与を行ったが、著しいQTcの延長を認め、torsades de pointesが出現した。左前下行枝の血流が良好に保たれていることを確認し、右室ペーシングによるオーバードライブペーシングを施行した。オーバードライブペーシングにより非持続性心室頻拍は完全に抑制され、第3病日以降はオーバードライブペーシング中止後も非持続性心室頻拍の出現はなかった。抗不整脈薬が奏効しない急性冠症候群に伴う心室頻拍に対して、一時的ペーシングを用いたオーバードライブペーシングは有効な治療法であると考えられた。

J Cardiol 2007 Oct; 50(4): 263-269

文 献

- 1) Nordrehaug JE, von der Lippe G: Hypokalaemia and ventricular fibrillation in acute myocardial infarction. *Br Heart J* 1983; **50**: 525-529
- 2) Higham PD, Adams PC, Murray A, Campbell RW: Plasma potassium, serum magnesium and ventricular fibrillation: A prospective study. *Q J Med* 1993; **86**: 609-617
- 3) Kaplinsky E, Ogawa S, Michelson EL, Dreifus LS: Instantaneous and delayed ventricular arrhythmias after reperfusion of acutely ischemic myocardium: Evidence for multiple mechanisms. *Circulation* 1981; **63**: 333-340
- 4) Ho DS, Zecchin RP, Richards DA, Uther JB, Ross DL: Double-blind trial of lignocaine versus sotalol for acute termination of spontaneous sustained ventricular tachycardia. *Lancet* 1994; **344**: 18-23
- 5) Zipes DP, Camm AJ, Borggrefe M, Buxton AE, Chaitman B, Fromer M, Gregoratos G, Klein G, Moss AJ, Myerburg RJ, Priori SG, Quinones MA, Roden DM, Silka MJ, Tracy C, Smith SC Jr, Jacobs AK, Adams CD, Antman EM, Anderson JL, Hunt SA, Halperin JL, Nishimura R, Ornato JP, Page RL, Riegel B, Blanc JJ, Budaj A, Dean V, Deckers JW, Despres C, Dickstein K, Lekakis J, McGregor K, Metra M, Morais J, Osterspey A, Tamargo JL, Zamorano JL; American College of Cardiology/American Heart Association Task Force; European Society of Cardiology Committee for Practice Guidelines; European Heart Rhythm Association; Heart Rhythm Society: ACC/AHA/ESC 2006 Guidelines for Management of Patients With Ventricular Arrhythmias and the Prevention of Sudden Cardiac Death: A report of the American College of Cardiology/American Heart Association Task Force and the European Society of Cardiology Committee for Practice Guidelines (writing committee to develop Guidelines for Management of Patients With Ventricular Arrhythmias and the Prevention of Sudden Cardiac Death): Developed in collaboration with the European Heart Rhythm Association and the Heart Rhythm Society. *Circulation* 2006; **114**: e385-e484
- 6) Somberg JC, Bailin SJ, Haffajee CI, Paladino WP, Kerin NZ, Bridges D, Timar S, Molnar J; Amio-Aqueous Investigators: Intravenous lidocaine versus intravenous amiodarone (in a new aqueous formulation) for incessant ventricular tachycardia. *Am J Cardiol* 2002; **90**: 853-859
- 7) Igawa M, Aonuma K, Okamoto Y, Hiroe M, Hiraoka M, Isobe M: Anti-arrhythmic efficacy of nifekalant hydrochloride, a pure class III anti-arrhythmic agent, in patients with healed myocardial infarction and inducible sustained ventricular tachycardia. *J Cardiovasc Pharmacol* 2002; **40**: 735-742
- 8) Koizumi T, Komiyama N, Komuro I, Tanigawa T, Iwase T, Ishiwata S, Nishiyama S, Nakanishi S, Momomura S:

- Efficacy of nifekalant hydrochloride on the treatment of life-threatening ventricular tachyarrhythmias during reperfusion for acute myocardial infarction. *Cardiovasc Drugs Ther* 2001; **15**: 363–365. Erratum in: *Cardiovasc Drugs Ther* 2002; **16**: 79
- 9) Takenaka K, Yasuda S, Miyazaki S, Kurita T, Sutani Y, Morii I, Daikoku S, Kamakura S, Nonogi H: Initial experience with nifekalant hydrochloride (MS-551), a novel class III antiarrhythmic agent, in patients with acute extensive infarction and severe ventricular dysfunction. *Jpn Circ J* 2001; **65**: 60–62
 - 10) Ando J, Kakishita M, Sakai K, Komura Y, Nishiyama K, Iwabuchi M, Yokoi H, Yasumoto H, Nosaka H, Nobuyoshi M: Efficacy of nifekalant hydrochloride in the treatment of fatal ventricular arrhythmia in patients with ischemic heart disease. *Int Heart J* 2005; **46**: 647–656
 - 11) Pekarsky V, Gimrikh E, Karpov R, Popov S, Chekhov A, Savenkov G, Pekarskaya M: Prevention of recurrent life-threatening ventricular arrhythmias by temporary cardiac pacing. *Acta Med Scand* 1985; **217**: 95–99
 - 12) Fisher JD, Teichman SL, Ferrick A, Kim SG, Waspe LE, Martinez MR: Antiarrhythmic effects of VVI pacing at physiologic rates: A crossover controlled evaluation. *Pacing Clin Electrophysiol* 1987; **10**: 822–830
 - 13) Sowton E, Leatham A, Carson P: The suppression of arrhythmias by artificial pacemaking. *Lancet* 1964; **II**: 1098–1100
 - 14) Kurisu S, Inoue I, Kawagoe T, Ishihara M, Shimatani Y, Mitsuba N, Hata T, Nakama Y, Kisaka T, Kijima Y: Temporary overdriving pacing as an adjunct to antiarrhythmic drug therapy for electrical storm in acute myocardial infarction. *Circ J* 2005; **69**: 613–616
 - 15) Bänsch D, Oyang F, Antz M, Arentz T, Weber R, Val-Mejias JE, Ernst S, Kuck KH: Successful catheter ablation of electrical storm after myocardial infarction. *Circulation* 2003; **108**: 3011–3016