

## Cardiovascular Imaging In-a-Month

冠動脈バイパス術12年後，抗凝固療法中に認めた縦隔腫瘍

Mediastinal Mass Lesion Following Anticoagulant Therapy Twelve Years After Coronary Artery Bypass Grafting

小倉 武司  
植田 孝\*<sup>1</sup>  
楠本 長正\*<sup>2</sup>  
前田 光雄

Takeshi OGURA, MD  
Takashi UEDA, MD\*<sup>1</sup>  
Chosei KUSUMOTO, MD\*<sup>2</sup>  
Mitsuo MAEDA, MD

症 例 78歳，女性

主 訴：縦隔腫瘍精査。

現病歴：1992年に狭心症により冠動脈4枝バイパス術を施行(大動脈分節3, 14, 9, 内胸動脈分節8)，以後，アスピリンとジピリダモールの内服加療がされていた。2001年9月より，発作性心房細動と左下肢急性動脈閉塞のため，ワルファリン療法が開始され，プロトロンビン時間(international normalized ratio)で1.5–1.8秒にコントロールされた。1999年より，右副腎腫瘍(無機能性)のfollow-upのため定期的に腹部コンピューター断層撮影(computed tomography: CT)検査が施行されていたが，半年前に指摘されなかった心臓後方の腫瘍を2004年12月のCT像(Fig. 1)で指摘された。息切れなどの自覚症状は認められなかった。来院時の心エコー図(Fig. 2)を示す。

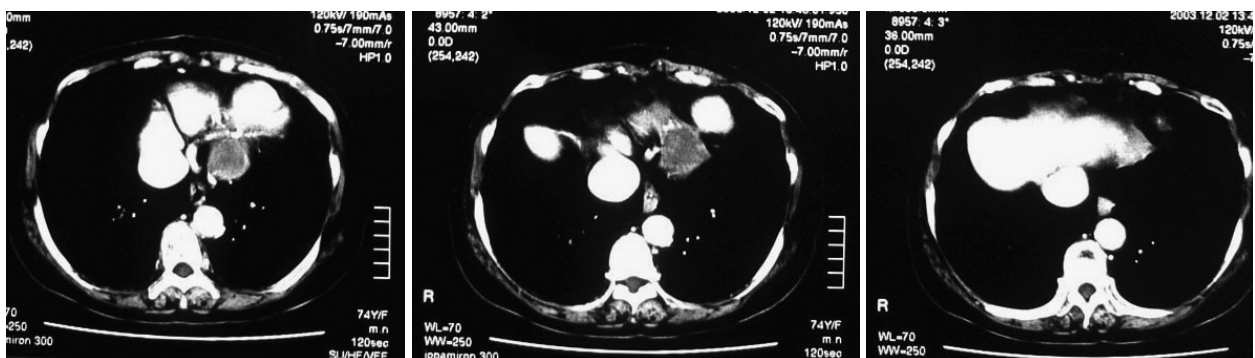


Fig. 1

石川島播磨重工業健康保険組合播磨病院 内科，\*<sup>2</sup>外科：〒678-0031 兵庫県相生市旭 3-5-15；\*<sup>1</sup>うえだハートクリニック：〒671-1611 兵庫県たつの市揖保川町新在家15-121

Departments of Internal Medicine and \*<sup>2</sup>Surgery, Ishikawajima Harima Heavy Industries Health Insurance Harima Hospital, Hyogo; \*<sup>1</sup>Ueda Heart Clinic, Hyogo

Address for correspondence: UEDA T, MD, Ueda Heart Clinic, Shinzaike 15-121, Ibobgawa-cho, Tatsuno, Hyogo 671-1611; E-mail: hello@uedaheart-cln.cc

Manuscript received March 27, 2007; revised May 14, 2007; accepted May 16, 2007

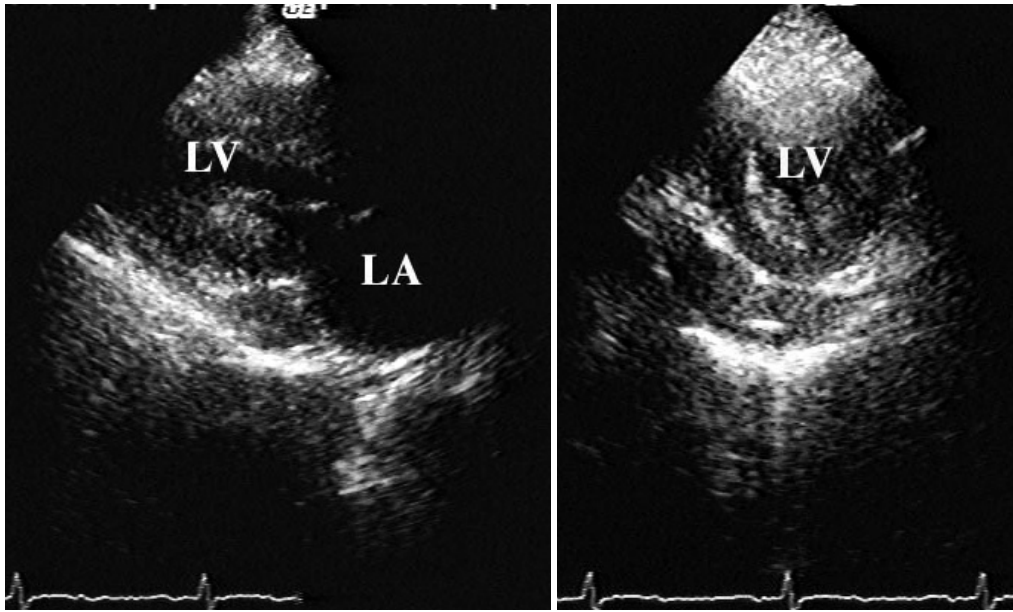


Fig. 2

### 診断のポイント

心エコー図検査で、左室後壁側の房室間溝に心臓と接する境界明瞭で、石灰化を示唆する高輝度像が点在する心筋よりやや低輝度の約3×4cmの異常構造物を確認した。心電図上、洞調律で、心エコー図ドップラー法による左室流入血流パターンはpseudonormalizationであったが、血腫の圧迫による左室拡張障害か発作性心房細動による左房収縮能の低下によるものかは鑑別できなかった。三尖弁逆流の増強や右室拡大などの右心負荷所見は認められなかった。その後のfollow-up CTで大きさに著変はなく、2004年12月に撮像した16マルチスライスCT像(Fig. 3)で石灰化を伴った一様な低輝度像を持つこと、磁気共鳴画像(Fig. 4)のT1強調像でlow、T2強調像でlowより、心膜外血腫と診断した。一方、造影CT像で大動脈分節3への静脈グラフトと内胸動脈分節8への動脈グラフトの開通を確認したものの、大動脈分節14、9の2本の静脈グラフトは起支部から描出されず、すでに閉塞したと考えられた。

当初、saphenous vein aneurysm ruptureを疑ったが、画像により否定した。血腫がワーファリゼーション開始に伴い左冠動脈回旋枝とバイパスとの吻合部付

近に生じたことから、手術により生じた新生血管から出血して血腫が形成されたものと思われた。また、血腫の一部に石灰化を認めたこと、大きさに変化をきたしていないことより、血腫が形成されたもののある程度の大きさになると逆に障害部位が圧迫止血され、そのまま長期間経過したものと思われた。

磁気共鳴画像より冠静脈への血腫の軽度の圧迫を認め、またドップラー法からも左室拡張障害を指摘したが、自覚症状も乏しいことより注意深く経過を観察することとした。抗凝固療法に加え、アスピリン、ジピリダモールの抗血小板療法を続行

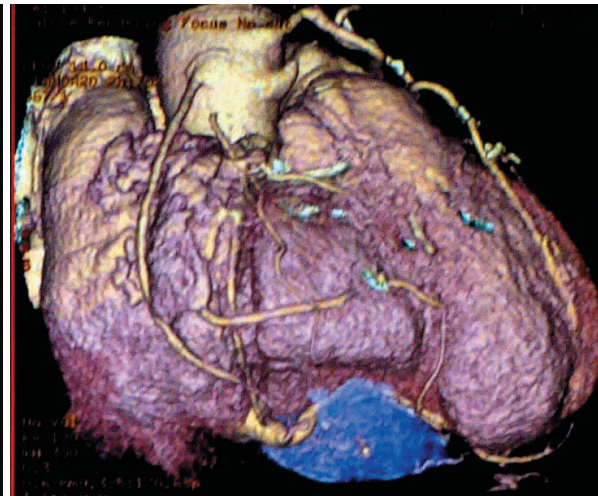
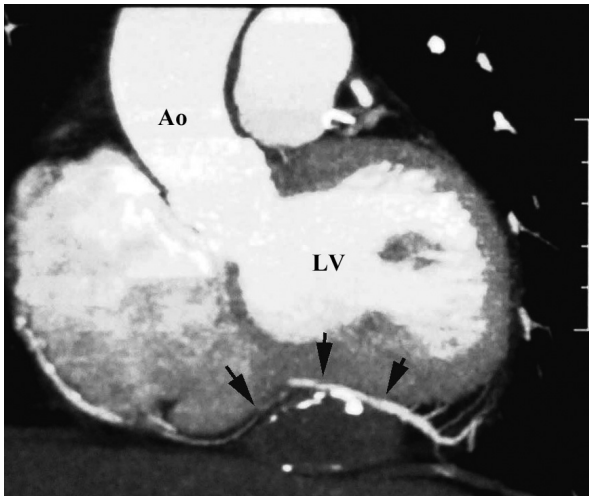


Fig. 3

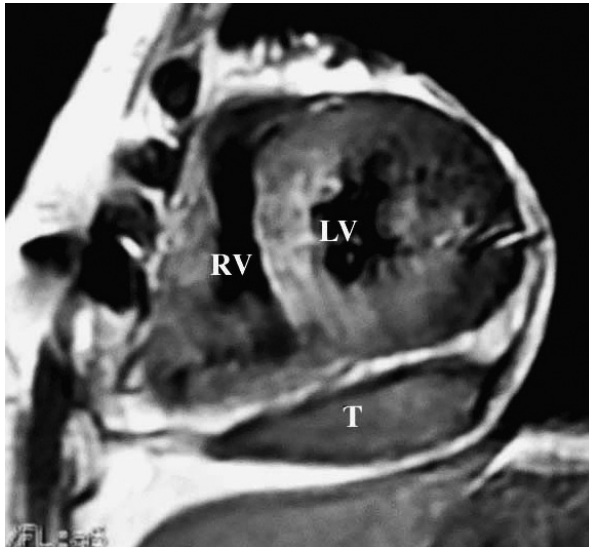


Fig. 4

**Fig. 1 Computed tomography scans showing a low-density mass lesion without enhancement**

*Left:* Image of 2 cm above the diaphragm level.

*Middle:* Image of 1 cm above the diaphragm level.

*Right:* Image of the diaphragm level.

**Fig. 2 Echocardiograms showing the mass lesions with calcification**

*Left:* Longitudinal image.

*Right:* Short-axis image.

LV = left ventricle; LA = left atrium.

**Fig. 3 16 multi-slice computed tomography scans with contrast medium**

*Left:* Two-dimensional image revealing the mass lesion (*black arrows*) with calcification without enhancement and the compressed coronary vein.

*Right:* Three-dimensional image showing the mass lesion as a blue area.

Ao = aorta. Other abbreviation as in Fig. 2.

**Fig. 4 Short axis magnetic resonance image showing the mass**

The capsule separates the pericardium and the diaphragm, suggesting the mass might compress the left ventricle.

RV = right ventricle; T = hematoma. Other abbreviation as in Fig. 2.