

リアルタイム3次元心エコー法による 左室容量・駆出率の自動計測

Automated Assessment of Left Ventricular Volume and Ejection Fraction by Real-time 3-Dimensional Echocardiography with a New Automated Analysis Software

羽屋戸 佳世^{1,*} 穂積 健之¹ 麻植 浩樹¹ 松村 嘉起¹ 新井 光太郎¹ 杉岡 憲一¹ 山岸 広幸¹
大川 真理² 松村 敬久² 土居 義典² 葭山 稔¹ 吉川 純一¹

Kayo HAYATO, MD^{1,*}, Takeshi HOZUMI, MD, FJCC¹, Hiroki OE, MD¹, Yoshiki MATSUMURA, MD¹, Kotaro ARAI, MD¹, Kenichi SUGIOKA, MD¹, Hiroyuki YAMAGISHI, MD¹, Makoto OKAWA, MD², Yoshihisa MATSUMURA, MD, FJCC², Yoshinori DOI, MD, FJCC², Minoru YOSHIYAMA, MD, FJCC¹, Junichi YOSHIKAWA, MD, FJCC¹

¹ 大阪市立大学循環器病態内科学, ² 高知大学医学部老年病・循環器・神経内科学

要 約

目的 リアルタイム3次元心エコー図法 (Real-time three-dimensional echocardiography, RT3DE) の登場により, 3D画像記録は簡便かつ迅速に行えるようになった. 本研究ではRT3DEで記録した3D画像データより, 自動解析ソフトを用いて左室容量とEFを算出し, その正確さ, 迅速性について検討した.

方法 対象はRT3DEとquantitative gated single-photon emission computed tomography (QGS) を施行した連続65例である. 3D画像をQLAB (Philips) を用いて解析して求めた左室容量と左室駆出率 (EF) をQGSでの結果と比較検討した. 同時に, 解析に要した時間も計測した.

結果 65例中48例 (74%) がQLABで自動解析可能であった. QLAB上で心内膜の境界を自動設定する方法 (Auto 3DE) での解析時間の平均は65 ± 20秒, 手動修正する方法 (Manual 3DE) では平均107 ± 28秒を要した. Manual 3DEは左室拡張末期容量 (EDV) および収縮末期容量 (ESV) の値において, QGSと良好な相関を示し ($r = 0.95$, mean difference -2.9 ml; $r = 0.97$, mean difference 0.7 ml), Auto 3DEによるEDVおよびESVもQGSと良好な相関を示した ($r = 0.84$, mean difference -3.9 ml; $r = 0.85$, mean difference 2.8 ml). EFについてもManual 3DEとAuto 3DEはQGSと良好な相関を認めた ($r = 0.93$, mean difference -2.2% ; $r = 0.85$, mean difference -3.3%).

結論 QLABを用いたRT3DE解析により, 迅速かつ正確な左室容量, EFの解析が可能であった.

<Keywords> 心エコー法 (経胸壁)
心室機能
駆出率

J Cardiol Jpn Ed 2010; 5: 172 – 180

背 景

心疾患患者の管理に際して, 左室駆出率 (EF), 左室拡張末期容量 (EDV), 収縮末期容量 (ESV) を計測し, 左室機能を経時的にフォローアップすることは临床上重要であり, 各種治療適応の決定因子としてもしばしば用いられる¹⁻⁴⁾. 左室容量やEFの計測方法としては, MRIや心電図同期

SPECT (Quantitative gated single-photon emission computed tomography: QGS) が正確であると報告されているが^{5,6)}, 臨床においては, 簡単に繰り返し評価する方法として, 侵襲の少ない心エコー図法が広く用いられている. しかし, 2次元心エコー (2DE) による左室容量やEFは計測が簡便でしばしば用いられている一方, MRIやQGSと比較し, 過小評価されるとの報告がある⁷⁻⁹⁾. 3次元心エコー (3DE) を用いることで, 壁運動異常を有する症例においても, より正確な左室容量が計測できることが知られるようになった^{7,8,10)}.

* 大阪市立大学循環器病態内科学
545-8505 大阪市阿倍野区旭町 1-4-3
2010年1月19日受付, 2010年3月18日改訂, 2010年3月24日受理

特に、近年のリアルタイム3次元心エコー (Real-time three-dimensional echocardiography: RT3DE) の登場により、簡便かつ迅速な3DE画像収集、再構築が可能となり、左室容量やEFの計測における有用性も報告されている^{10,12)}。左室容量計測にあたっては左室内膜トレースが必要であるが、その煩雑さが臨床使用にあたっての問題であった。近年、心内膜自動トレースをRT3DEに適用することが可能となり、その問題が改善されることが期待される。そこで本研究では、RT3DEにて左室容量、駆出率の自動計測をQGSでの計測と比較し、RT3DEによる左室容量、EFの自動計測の有用性を検討した。

対象と方法

1. 対象

QGSとRT3DEを同時期に施行した連続65例 (男性43例: 年齢48-88歳, 平均69 ± 9歳) を今回の検討対象とした。QGS, RT3DE, 2DEは患者の臨床状況に変化のない状態で記録した。息止め困難、心房細動などで心拍が不整なもの3D画像の記録が困難なため、今回の検討からは除外した。検討に用いた65例の診断の内訳は、虚血性心疾患56例、高血圧および高血圧性心疾患2例、心筋症1例、弁膜症2例、その他の疾患4例であった。また左室壁運動異常のある症例は28例であった。なお、研究への参加にあたり書面でのインフォームドコンセント取得を行い、検査データは個人を特定しない方法で取り扱うよう配慮を行った。

2. 方法

対象症例において2DE, RT3DE, QGSを行い、EDV, ESV, EFを算出した。本研究での使用装置はSONOS7500 (Philips Medical Systems, Andover, Massachusetts) であった。

1) 2Dエコー (2DE)

RT3DE画像を記録する前に、S4探触子 (1.8/3.6 MHz) を用いて、経胸壁2DEで左室心尖部四腔断層図、二腔断層図を記録した。記録および計測は、RT3DEとQGSの結果を知らない熟練した検者が行った。心尖部四腔断層図、二腔断層図のそれぞれにおいて、拡張末期および収縮末期での心内膜を手動でトレースし、EDV, ESV, EFを心エコー装置に搭載された自動的に左室容積を計算するソフトウェアを用いてmodified Simpson法 (disc summation法) により

算出し、2DEによる計測値とした。

2) リアルタイム3Dエコー (RT3DE)

RT3DEの画像データ収集はSONOS7500のX4マトリックスアレイ探触子 (2-4 MHz) を用いてフルボリュームモードで行った。まず経胸壁心尖部アプローチで左室の四腔断層図、二腔断層図を描出して探触子をしっかりと固定した。このバイプレーン画像をリファレンスとして、20° × 80° のサブボリュームを、心電図同期により4心拍分、3次元データとして取り込んだ。これら4つのサブボリュームは自動的に統合され、左室全体の3次元情報を含んだピラミッド型の80° × 80° のフルボリューム画像 (pyramidal dataset) が構成された。収集した画像の解析にはQLAB (Philips Medical Systems) を用いた。本研究では、収集した画像はCDにデータファイルとして記録し、データ解析は心エコー装置とは別のコンピュータを用いて行った。QLABのソフトウェア上で、フルボリューム画像を直交する心尖部二断面に自動展開し (オートクロッピング) (図1A)、断面の軸がずれた場合には、真の心尖部を通るように手動で断面の軸調整を行った。拡張末期画像を選択し、心尖部四腔断層図・二腔断層図それぞれにおいて、僧帽弁輪の位置を2点ずつ計4点、さらに心尖部心内膜の1点をマウスでクリックして手動で決定した (図1B)。収縮末期画像を描出し、同様の操作を行うことで、自動的に一心周期の全フレームにわたって心内膜がトレースされ、EDV, ESV, EFが表示された (図1C)。まず、自動的に決定された心内膜を手動修正せずに左室容量を求め (Auto 3DE)、次に手動修正を行って左室容量を求めた (Manual 3DE)。ソフトウェア上でファイルを開いてから左室容量が表示されるまでの時間を計測し、それぞれの所要時間とした。自動的に心内膜を決定できないものや、全心周期にわたってのトレースができなかったものは失敗例として除外した (図2)。

3) 心電図同期201Tl心筋SPECT

心電図同期SPECT (QGS) はそれぞれの患者において、タリウム-201 (111 MBq) を経静脈投与した後に撮像した。SPECTは、低エネルギー汎用コリメーターを備えた2検出器型ガンマカメラ (Verdex, ADAC Laboratories, Milpitas, California) を用い、32方向投影像を64 × 64画素で180°収集 (RAO45° -LPO45°) した。また、心電図同期イメージは一方向40秒、6°ステップで収集した。心電図R-R分割は1心拍8分割とし、R-R間隔の変動の幅は±20%の範囲内とした。こうして収集されたSPECT画像はフィ

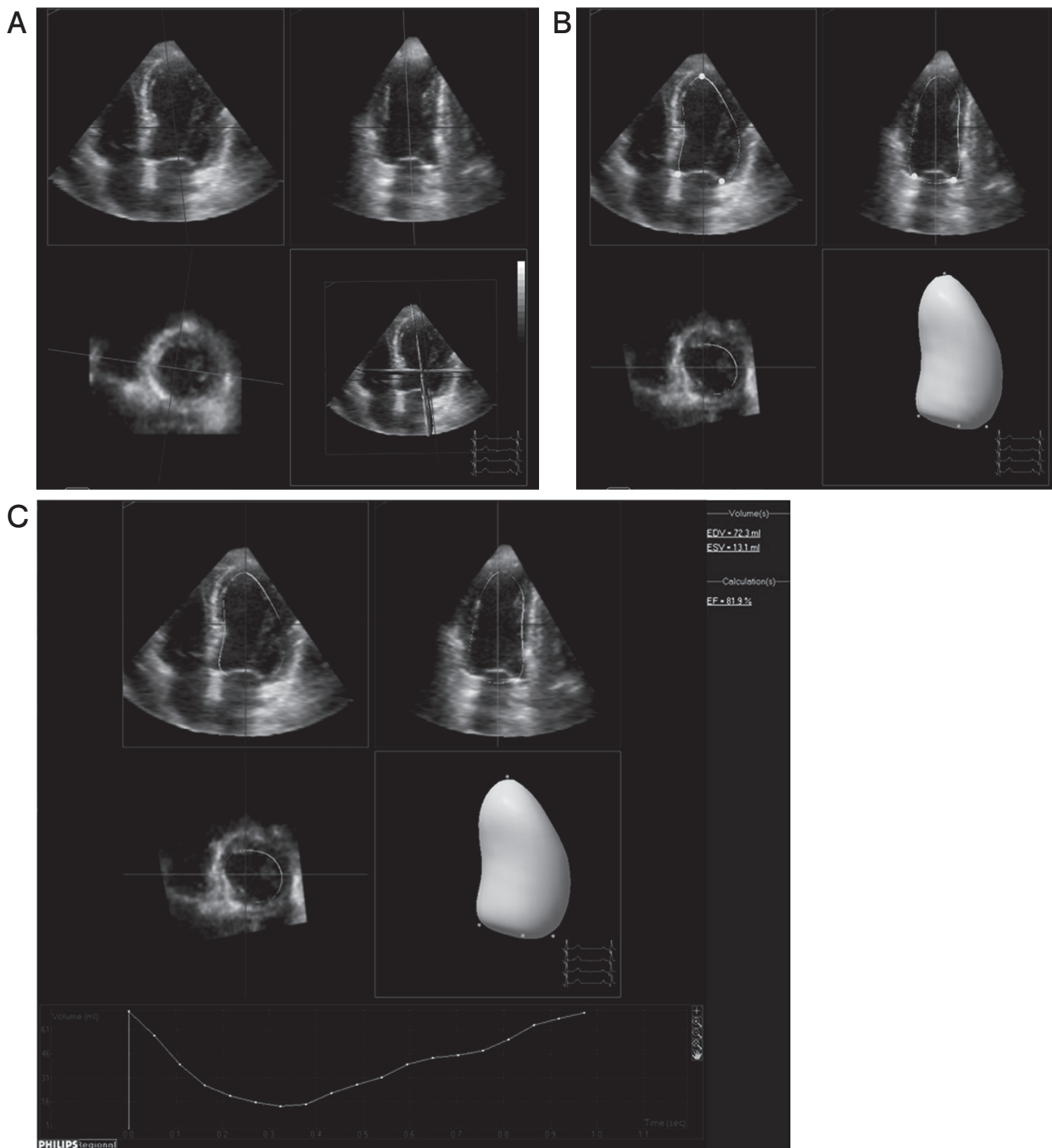


図1 3DE自動解析操作の手順.

QLAB上でフルボリューム画像を展開すると、直交する2つの長軸断面および短軸断面で自動的にクロッピングされる(図1A)。断面の軸は手動で修正可能である。次に弁輪部と心尖部の計5つの心内膜のポイントを手動で設定すると、自動的に心内膜全体の境界がトレースされる(図1B)。拡張末期と収縮末期それぞれにおいて心内膜を決定すれば、自動的に一心周期の全フレームの心内膜がトレースされ、EDV、ESV、EFが表示される(図1C)。

EDV: 左室拡張末期容量, ESV: 左室収縮末期容量, EF: 駆出率.

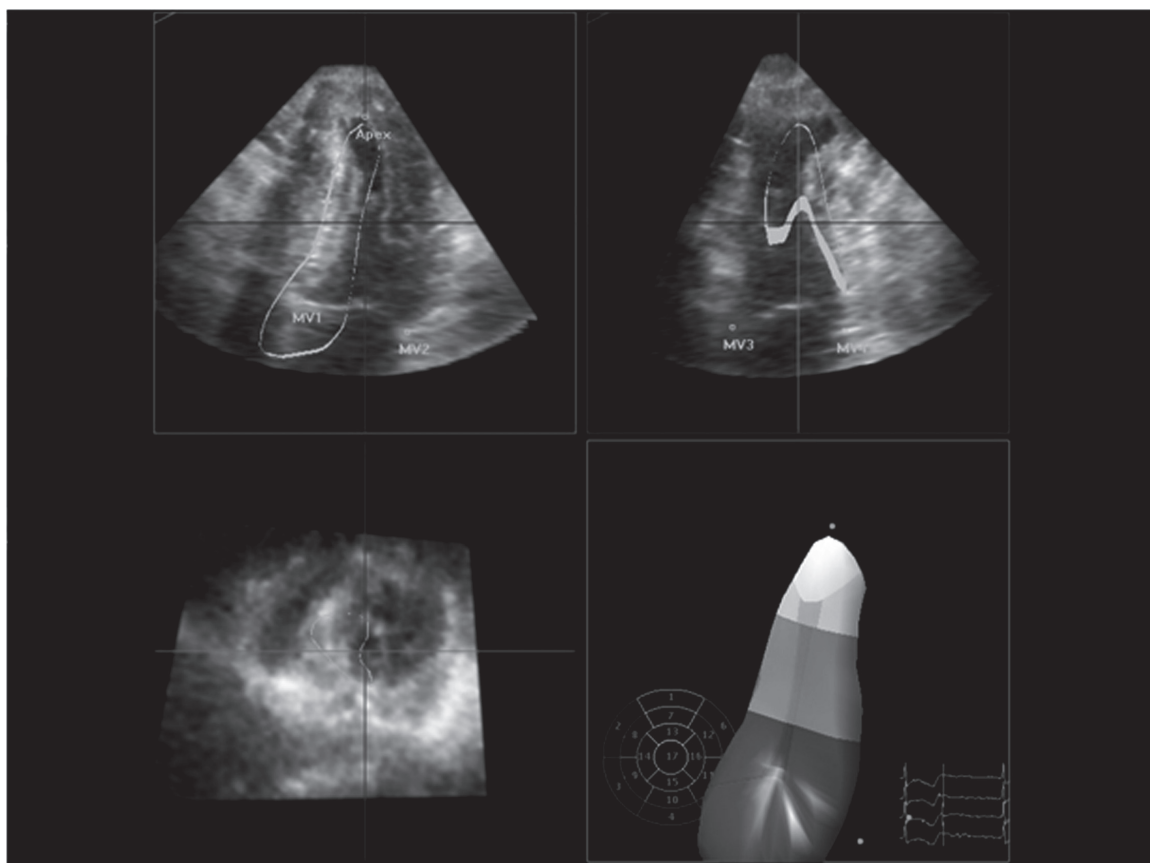


図2 自動的な心内膜の決定に失敗した例。
このようなケースは今回の検討からは除外した。

ルター逆投影法 (ramp filter) により、前処理フィルターとして Butterworth (カットオフ周波数 0.35 cycles/pixel) を用いて、自動再構成アルゴリズム (AutoSPECT, Cedars-Sinai Medical Center, Los Angeles, California) により再構成された。安静時左室容量、EFの解析は、gated SPECT処理用ソフトウェア (QGSPECT, Cedars-Sinai Medical Center) によって自動的に行った。

4) 統計学的検討

各数値は平均±標準偏差で示した。RT3DE及びQGSで計測した左室容量とEFはそれぞれ単回帰分析および Bland-Altman 解析を用いて比較検討した。

結果

1. Feasibility

Auto 3DEでは65例中48例 (74%) において定量的解析

が可能であった。失敗例17例のうち、7例においては手動修正 (manual 3DE) を行えば心内膜の適正なトレースが可能であり、10例はどちらの方法によっても定量的解析が行えなかった。

2. 解析の所要時間

Auto 3DEでの平均解析時間は 65 ± 20 秒であった。一方、manual 3DEでは 107 ± 28 秒であった。

3. 左室容量、EF: QGSとの比較

Auto 3D成功例 (n = 48) のQGSによるEDV, ESV, EFはそれぞれ 87 ± 37 ml, 43 ± 30 ml, $54 \pm 13\%$ であった。2DE, Auto 3DEおよびmanual 3DEで求めたEDVはそれぞれ 89 ± 34 ml, 91 ± 31 ml, 90 ± 33 ml, ESVは 42 ± 27 ml, 40 ± 24 ml, 42 ± 29 mlであった (表1)。EDVと

表1 自動処理された3DE (Auto 3DE), 手動修正された3DE (Manual 3DE) とQGSにおける, EDV, ESV, EFおよび解析に要した時間の比較.

	QGS	2DE	Auto 3DE	Manual 3DE
EDV (ml)	87 ± 37	89 ± 34	91 ± 31	90 ± 33
ESV (ml)	43 ± 30	42 ± 27	40 ± 24	42 ± 29
EF (%)	54 ± 13	54 ± 12	58 ± 12	57 ± 14
Analysis time (sec)	—	—	65 ± 20	107 ± 28

QGS : quantitative gated single-photon emission computed tomography, 2DE : 2次元心エコー図法, 3DE : 3次元心エコー図法, EDV : 左室拡張末期容量, ESV : 左室収縮末期容量, EF : 駆出率.

ESVの計測において, Auto 3DEはQGSと高い相関と一致が認められた ($r = 0.84$, mean difference -3.9 ± 20.4 ml; $r = 0.85$, mean difference 2.8 ± 13.7 ml) (図3A, 4A) が, manual 3DEとQGSとでは, さらに良好な相関と一致が示された ($r = 0.95$, mean difference -2.9 ± 11.7 ml; $r = 0.97$, mean difference 0.7 ± 7.5 ml) (図3B, 4B). EFについても, Auto 3DEとManual 3DEは共にQGSと良好な相関と一致を示した ($r = 0.85$, mean difference -3.3 ± 8.4 %; $r = 0.93$, mean difference -2.2 ± 4.9 %) (図5A, B). なお, EDV, ESVおよびEFの2DEとQGSにおける相関も良好であった ($r = 0.87$, mean difference -1.9 ± 18.1 ml; $r = 0.92$, mean difference 0.7 ± 11.7 ml; $r = 0.81$, mean difference -0.19 ± 7.8 %).

4. 自動解析の不成功例

今回, 心尖部瘤を有する症例が2例含まれていたが, いずれも自動解析は不成功であった.

考 察

本研究では, RT3DE画像データの解析ソフトウェアであるQLABの自動解析を用いて左室機能の定量的評価を行った. 自動での心内膜トレースに修正を加えない最小限の操作 (Auto 3DE) によっても, 正確かつ迅速な左室定量を行うことができ, 自動トレースに手動修正を加えることにより (Manual 3DE), 2DEよりも正確な左室定量が可能であった. 以上より3DEの自動解析は有用な方法であるといえよう.

3DEが登場して以来, 3DEによる左室定量は非侵襲的かつ正確であることが証明されてきた⁸⁻¹². 心エコー図法はMRIやQGSよりも簡単に行えるため, 現在では主に2DEが

多く活用されている. かつては, 3DEでの左室定量は画像収集や画像再構築の段階に煩雑な操作を必要としていたため, 日常臨床において繰り返し用いるには適さなかった. しかし, マトリックスアレイトランスデューサーの登場によりRT3DEが可能となった現在, 3DE画像収集のプロセスは2DEとほぼ同様の簡便さで実行可能となっている. また, 従来は3D画像データ解析は, 収集したデータをオフラインで別のコンピュータ上に移し, さらに左室容量計測のために多断面のトレースを手作業で行う, という複雑な操作も必要としていた¹³. この心内膜の手動トレースは煩雑かつ時間を要するプロセスであるため, 自動内膜トレース法が2DEにおいても以前より研究されてきた^{14,15}. 今回, 本研究において使用したソフトウェアではRT3DEの心内膜トレースも半自動化されており, 画像解析の各プロセスが飛躍的に簡便化されている.

今回の検討では, 自動で決定した心内膜を修正しなければ, 解析を始めてから左室容量, EFが表示されるまで平均 65 ± 20 秒と短時間で定量が行え, 自動で解析を行ってもQGSと良い相関が認められた. しかし, 自動トレースを修正せずに解析する方法では65例中48例 (74%) しか解析できなかった.

本来, 3DEは左室全体の情報を含んだ画像データを解析する特性から, 特に左室瘤, 左室壁運動異常例^{8,10,12,16} やねじれた左室形態例などにおいてはその有用性を発揮できるとされている¹⁷. しかし, 自動トレースで定量解析を行うためには, 左室全体が一周期を通してフルボリューム画像における $80^\circ \times 80^\circ$ のpyramidal dataset内に含まれている必要がある. 今回, 心尖部左室瘤を有する2症例は突出した瘤の部分がpyramidal datasetからはみ出していたため自動解析に失敗した. また, 自動トレースは左室内腔と心筋のエコー

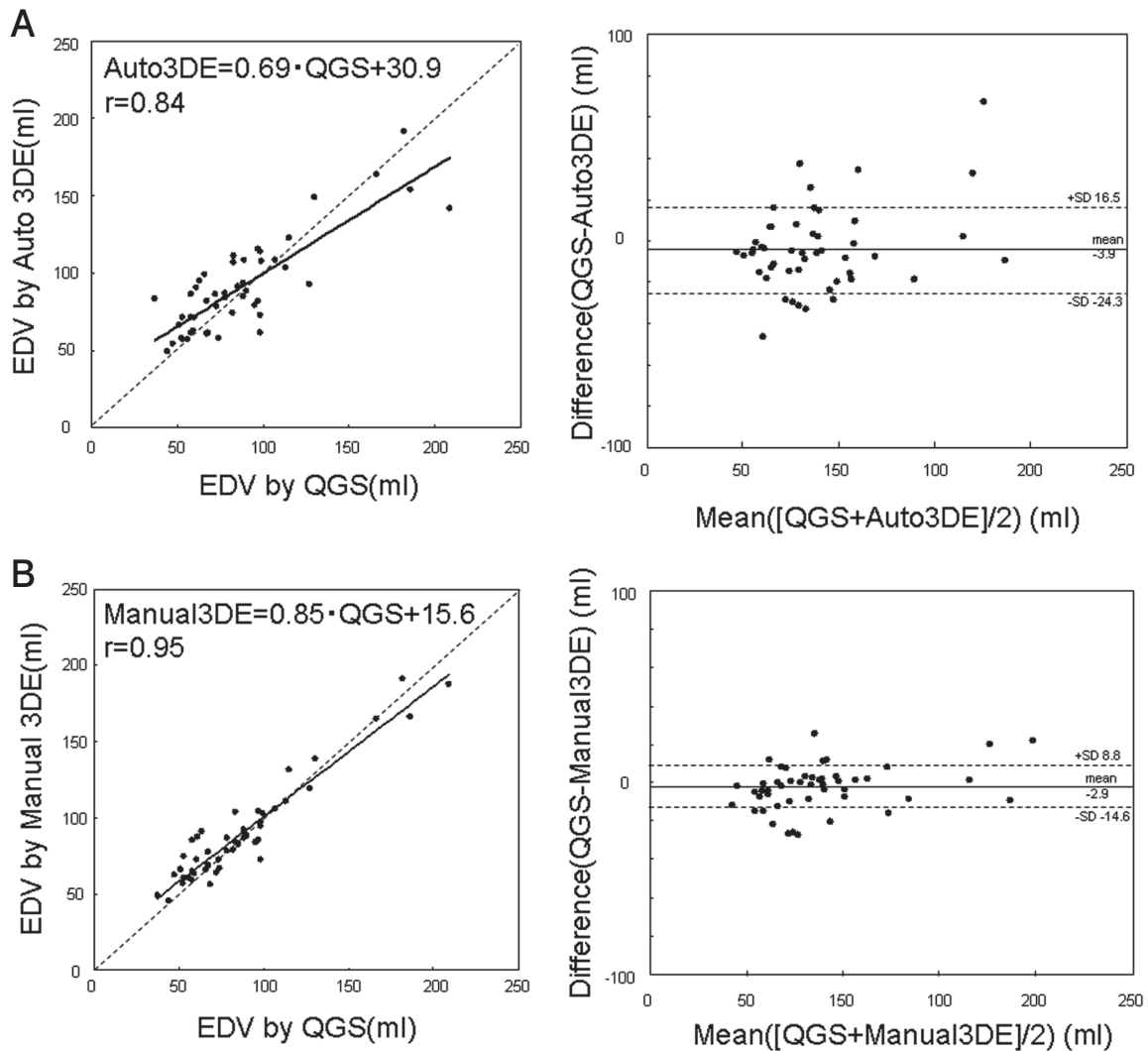


図3 EDVの相関とBland-Altman解析。

それぞれAuto3DEとQGS(A)、およびManual3DEとQGS(B)について比較した。

EDV:左室拡張末期容量, 3DE:3次元心エコー図法,

QGS:quantitative gated single-photon emission computed tomography.

輝度の違いをもとに行われるため、3D画像取り込み時の画質も重要である。このように、ある一定の割合で自動解析に適さない症例も存在すると思われる。なお、現在ではQLABが心エコー装置上に搭載された機種も発売されており、心エコー図検査を続行しながらエコー装置上のソフトウェアを用いて短時間で3DEの解析を行うことができる。したがって画質が不適切で解析不成功の場合には、画像記録をやり直すことも可能である。また、自動トレースにさらに手動修正を加えた場合、解析可能症例は65例中55例(85%)と、さらに

多くの例で解析可能であった。今回のQGSをスタンダードとした研究では、3DEに手動修正を加えた解析が最も正確であり、一方で解析の所要時間は完全な自動解析と比較しても平均約40秒程度しか変わらなかった。このことから自動解析に手動修正を加える方法は実際の臨床においても有用であるといえる。これまでもTissue harmonic imagingなどにより、心内膜境界はより鮮明に描出されるようになっており、今後もさらなる技術革新によって画質の向上が期待される。自動トレースのプログラムに関しては、左室の多様な形

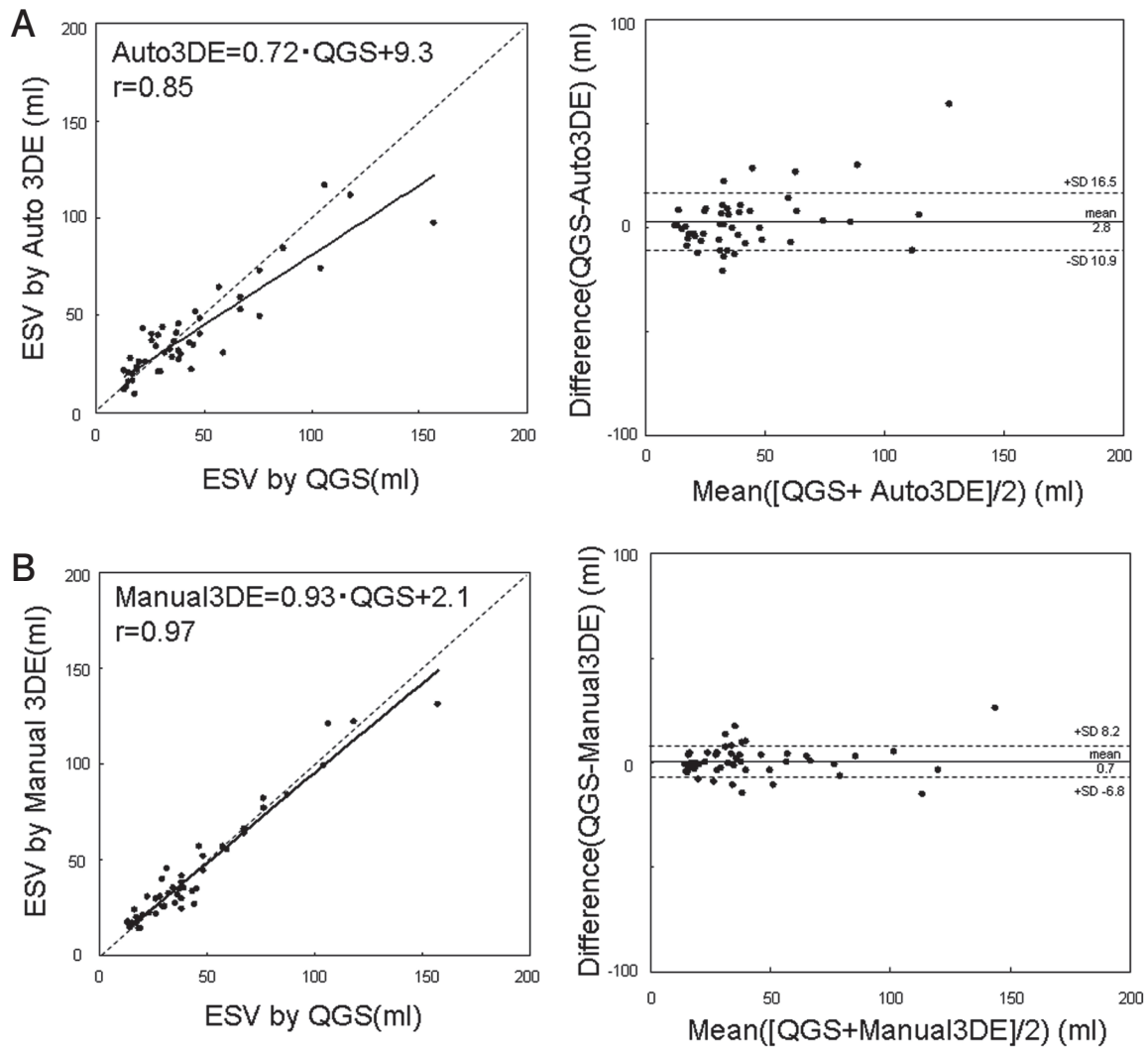


図4 ESVの相関とBland-Altman解析.

それぞれ Auto 3DE と QGS (A), および Manual 3DE と QGS (B) について比較した.

ESV: 左室収縮末期容量, 3DE: 3次元心エコー図法,

QGS: quantitative gated single-photon emission computed tomography.

状に対応できるようになれば, さらに多くの症例で3DEによる左室定量が可能となると思われる.

本研究の問題点としては, 以下があげられる.

1. 心房細動や多発する期外収縮など, 心拍不整例はフルボリュームモードではアーチファクトが多く評価困難なため, 今回の検討においても除外せざるを得なかった. これはQGSに関しても同様である.
2. 現在, 左室定量のgold standardはMRIであるが, MRI

はQGSとも良い相関が証明されており^{18,19)}, 過去の多くの報告でQGSも比較対象として用いられている^{10,11)}. ただし, SPECTの性質上, 心筋血流の大きな欠損が見られる症例では, 欠損部位は推測により輪郭が設定されるため, このようなどときにはもとのSPECT画像をシネモード表示で評価するなどして, その精度に注意をはらう必要がある.

結 論

QLABを用いたRT3DEの自動解析により, 迅速かつ正確

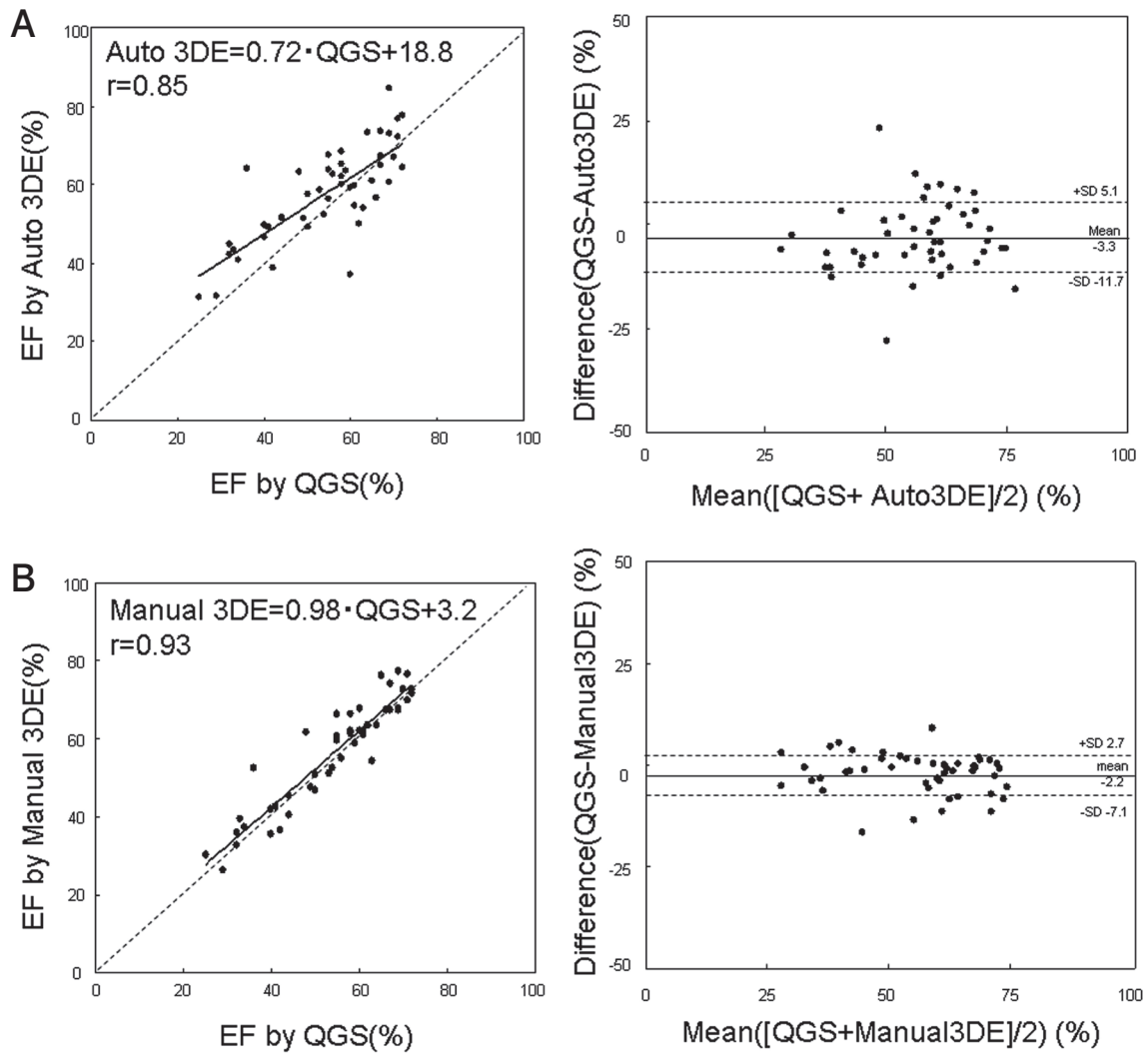


図5 EFの相関とBland-Altman解析.

それぞれAuto 3DEとQGS(A), およびManual 3DEとQGS(B)について比較した.

EF: 駆出率, 3DE: 3次元心エコー図法,

QGS: quantitative gated single-photon emission computed tomography.

な左室容量, EFの解析が可能であった.

文献

- 1) The Multicenter Postinfarction Research group. Risk stratification and survival after myocardial infarction. *N Engl J Med* 1983; 309: 331-336.
- 2) ACC/AHA 2006 guidelines for the management of patients with valvular heart disease: a report of the American College of Cardiology/American Heart Association Task Force on Practice Guidelines (writing committee to revise the 1998 Guidelines for the Management of Patients With Valvular Heart Disease): developed in collaboration with the Society of Cardiovascular Anesthesiologists: endorsed by the Society for Cardiovascular Angiography and Interventions and the Society of Thoracic Surgeons. *Circulation* 2006; 114: e84-231.
- 3) Moss AJ, Zareba W, Hall WJ, Klein H, Wilber DJ, Cannom DS, Daubert JP, Higgins SL, Brown MW, Andrews ML. Multicenter Automatic Defibrillator Implantation Trial II Investigators: Prophylactic implantation of a defibrillator in patients with myocardial infarction and reduced ejection

- fraction. *N Engl J Med* 2002; 346: 877-883.
- 4) Hall SA, Cigarroa CG, Marcoux L, Risser RC, Grayburn PA, Eichhorn EJ. Time course of improvement in left ventricular function, mass and geometry in patients with congestive heart failure treated with beta-adrenergic blockade. *J Am Coll Cardiol* 1995; 25: 1154-1161.
 - 5) Bloomer TN, Plein S, Radjenovic A, Higgins DM, Jones TR, Ridgway JP, Sivananthan MU. Cine MRI using steady state free precession in the radial long axis orientation is a fast accurate method for obtaining volumetric data of the left ventricle. *J Magn Reson Imaging* 2001; 14: 685-692.
 - 6) He ZX, Cwajg E, Preslar JS, Mahmarian JJ, Verani MS. Accuracy of left ventricular ejection fraction determined by gated myocardial perfusion SPECT with Tl-201 and Tc-99m sestamibi: comparison with first-pass radionuclide angiography. *J Nucl Cardiol* 1999; 6: 412-417.
 - 7) Buck T, Hunold P, Wentz KU, Tkalec W, Nesser HJ, Erbel R. Tomographic three-dimensional echocardiographic determination of chamber size and systolic function in patients with left ventricular aneurysm: comparison to magnetic resonance imaging, cineventriculography, and two-dimensional echocardiography. *Circulation* 1997; 96: 4286-4297.
 - 8) Qin JX, Jones M, Shiota T, Greenberg NL, Tsujino H, Firstenberg MS, Gupta PC, Zetts AD, Xu Y, Ping Sun J, Cardon LA, Odabashian JA, Flamm SD, White RD, Panza JA, Thomas JD. Validation of real-time three-dimensional echocardiography for quantifying left ventricular volumes in the presence of a left ventricular aneurysm: in vitro and in vivo studies. *J Am Coll Cardiol* 2000; 36: 900-907.
 - 9) Kawai J, Tanabe K, Morioka S, Shiotani H. Rapid freehand scanning three-dimensional echocardiography: accurate measurement of left ventricular volumes and ejection fraction compared with quantitative gated scintigraphy. *J Am Soc Echocardiogr* 2003; 16: 110-115.
 - 10) Arai K, Hozumi T, Matsumura Y, Sugioka K, Takemoto Y, Yamagishi H, Yoshiyama M, Kasanuki H, Yoshikawa J. Accuracy of measurement of left ventricular volume and ejection fraction by new real time three dimensional echocardiography in patients with wall motion abnormalities secondary to myocardial infarction. *Am J Cardiol* 2004; 94: 552-558.
 - 11) Jenkins C, Bricknell K, Hanekom L, Marwick TH. Reproducibility and accuracy of echocardiographic measurements of left ventricular parameters using real-time three-dimensional echocardiography. *J Am Coll Cardiol* 2004; 44: 878-886.
 - 12) Shiota T, McCarthy PM, White RD, Qin JX, Greenberg NL, Flamm SD, Wong J, Thomas JD. Initial clinical experience of real-time three-dimensional echocardiography in patients with ischemic and idiopathic dilated cardiomyopathy. *Am J Cardiol* 1999; 84: 1068-1073.
 - 13) Danias PG, Chuang ML, Parker RA, Beaudin RA, Mooney MG, Manning WJ, Douglas PS, Hibberd MG. Relation between the number of image planes and the accuracy of three-dimensional echocardiography for measuring left ventricular volumes and ejection fraction. *Am J Cardiol* 1998; 82: 1431-1434.
 - 14) Hozumi T, Yoshida K, Yoshioka H, Yagi T, Akasaka T, Takagi T, Nishiura M, Watanabe M, Yoshikawa J. Echocardiographic estimation of left ventricular cavity area with a newly developed automated contour tracking method. *J Am Soc Echocardiogr* 1997; 10: 822-829.
 - 15) Sugioka K, Hozumi T, Watanabe H, Yamagishi H, Matsumura Y, Takemoto Y, Muro T, Yoshiyama M, Takeuchi K, Yoshikawa J. Rapid and accurate noninvasive assessment of global left ventricular systolic function using biplane advanced automated contour tracking method. *J Am Soc Echocardiogr* 2003; 16: 1237-1243.
 - 16) Jiang L, Vazquez de Prada JA, Handschumacher MD, Vuille C, Guererro JL, Picard MH, Joziatis JT, Fallon JT, Weyman AE, Levine RA. Quantitative three-dimensional reconstruction of aneurysmal left ventricles. In vitro and in vivo validation. *Circulation* 1995; 91: 222-230.
 - 17) Kupferwasser I, Mohr-Kahaly S, Stahr P, Rupprecht HJ, Nixdorff U, Fenster M, Voigtlander T, Erbel R, Meyer J. Transthoracic three-dimensional echocardiographic volumetry of distorted left ventricles using rotational scanning. *J Am Soc Echocardiogr* 1997; 10: 840-852.
 - 18) Ioannidis JP, Trikalinos TA, Danias PG. Electrocardiogram-gated single-photon emission computed tomography versus cardiac magnetic resonance imaging for the assessment of left ventricular volumes and ejection fraction: a meta-analysis. *J Am Coll Cardiol* 2002; 39: 2059-2068.
 - 19) Faber TL, Vansant JP, Pettigrew RI, Galt JR, Blais M, Chatzimavroudis G, Cooke CD, Folks RD, Waldrop SM, Gurtler-Krawczynska E, Wittry MD, Garcia EV. Evaluation of left ventricular endocardial volumes and ejection fractions computed from gated perfusion SPECT with magnetic resonance imaging: comparison of two methods. *J Nucl Cardiol* 2001; 8: 645-651.