

整形外科術後のフォンダパリヌクス投与後にヘパリン起因性血小板減少症を発症した1例

A Case of Heparin-Induced Thrombocytopenia Associated with Fondaparinux after Orthopedic Operation

磯村 直栄* 岡部 俊孝 山下 賢之介 山本 明和 斎藤 重男 星本 剛一 御子柴 幸 薬師寺 忠幸
芦田 和博 荒木 浩 小原 千明 落合 正彦

Naoei ISOMURA, MD*, Toshitaka OKABE, MD, Kennosuke YAMASHITA, MD, Myon-gwa YAMAMOTO, MD,
Shigeo SAITO, MD, Koichi HOSHIMOTO, MD, Yuki MIKOSHIBA, MD, Tadayuki YAKUSHIJI, MD,
Kazuhiro ASHIDA, MD, Hiroshi ARAKI, MD, Chiaki OBARA, MD, Masahiko OCHIAI, MD, FJCC

昭和大学横浜市北部病院心臓血管カテーテル室

要約

症例は79歳女性、近医整形外科にて右変形性膝関節症に対する人工関節置換術を施行。術後より血栓予防のため合成Xa因子阻害剤であるフォンダパリヌクス1.5 mg/日を皮下注で投与開始した。術後5日目の歩行訓練中に下肢静脈血栓症を伴う急性血栓性肺塞栓症を発症したためヘパリン持続投与を開始となった。翌日から著明な血小板減少を認めたためヘパリン起因性血小板減少症(HIT)疑いとなり、ヘパリン中止とアルガトロバン持続投与を行った。その後血小板数回復し、発症27日後には肺動脈血栓と下肢静脈血栓の消失を認め軽快退院となった。肺塞栓症発症4日目の末梢血よりHIT抗体陽性が判明しHITの確定診断となった。本症例は初回ヘパリン投与2日目に発症した早期発症型HITであり、HIT抗体の産生やヘパリンへの感受性などにフォンダパリヌクスが関与した可能性が示唆された。またアルガトロバンが著効した症例であり報告する。

<Keywords> ヘパリン起因性血小板減少症
肺血栓塞栓症

フォンダパリヌクス
アルガトロバン

J Cardiol Jpn Ed 2011; 6: 216 – 221

はじめに

ヘパリン起因性血小板減少症(HIT)は、抗凝固薬であるヘパリンを投与することで血小板減少を伴う血栓塞栓症を引き起こす合併症であり、脳梗塞や肺塞栓症、急性冠症候群などの重篤な病態をきたすため、早期診断による適切な対応が必要である。

今回われわれは、整形外科術後の血栓症予防のため合成Xa因子阻害剤であるフォンダパリヌクスを投与中に下肢静脈血栓症を伴う急性血栓性肺塞栓症を発症し、その後のヘパリン投与により早期発症型HITをきたした症例を経験したため報告する。

症例

79歳女性、平成20年11月18日近医整形外科にて右変形性膝関節症に対する人工関節置換術を施行。同月21日よりフォンダパリヌクス1.5 ml皮下注投与を開始した。25日に歩行訓練を開始した翌日の26日(フォンダパリヌクス投与6日目)に突然の呼吸苦が出現した。動脈血採血にて PO_2 : 59 mmHgの低酸素血症、心臓超音波検査で高度の右心負荷上昇を呈し、胸部造影CTにて両側肺動脈主幹部に血栓像を認めたため急性血栓性肺動脈塞栓症の診断となった。同日より未分画ヘパリン14,000単位/日持続点滴とワーファリン4 mg内服が開始され、28日に精査加療目的で当院へ転院となった。

既往歴：50歳より高血圧症と糖尿病のため内服加療中。

入院時身体所見：身長149 cm、体重75 kg、血圧140/62、脈拍110、体温36.9度、呼吸数30回。意識清明、頸静脈怒張あり、顔面浮腫軽度、肺音：異常なし、心音：胸骨右縁で収

* 昭和大学横浜市北部病院心臓血管カテーテル室

224-8503 横浜市都筑区茅ヶ崎中央 35-1

E-mail: naoei2000jp@yahoo.co.jp

2010年9月6日受付、2010年11月10日改訂、2010年11月11日受理

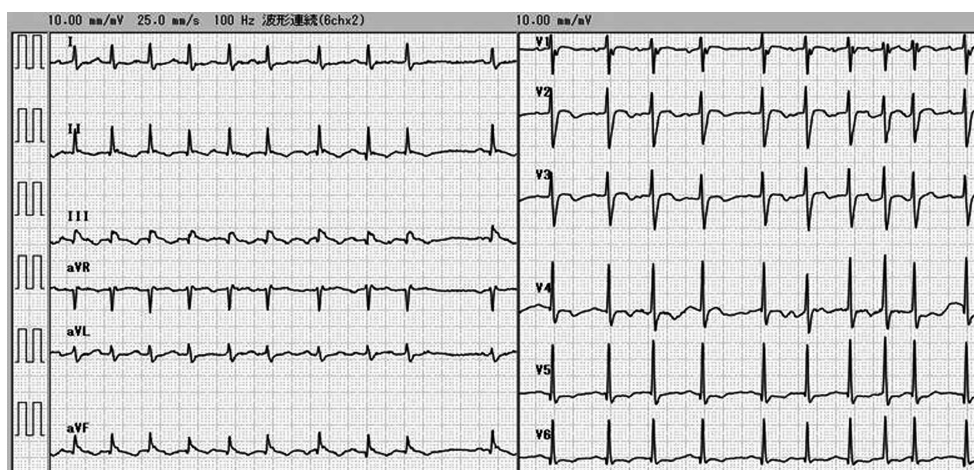


図1 入院時心電図。
上室性期外収縮多発を伴う頻脈，SIQIIIITIII や V1～4 の陰性 T 波などの右心負荷所見を呈する。

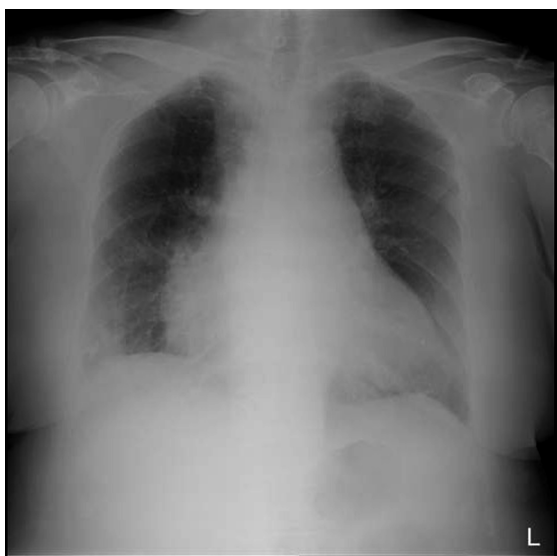

図2 入院時胸部 X 線。
心陰影拡大と肺野透過性の軽度低下。

縮期逆流性雑音 III/IV, 肝腫大なし, 右下腿優位の浮腫軽度, 発赤なし。

心電図 (図1) : 洞性頻脈 上室性期外収縮散発 SIQIIIITIII V1～4陰性 T 波。

胸部 X 線 (図2) : 右1～2弓優位の心陰影拡大, 肺野透過性軽度低下。

胸部・下肢造影 CT (図3) : 両側肺動脈主幹部に多量な

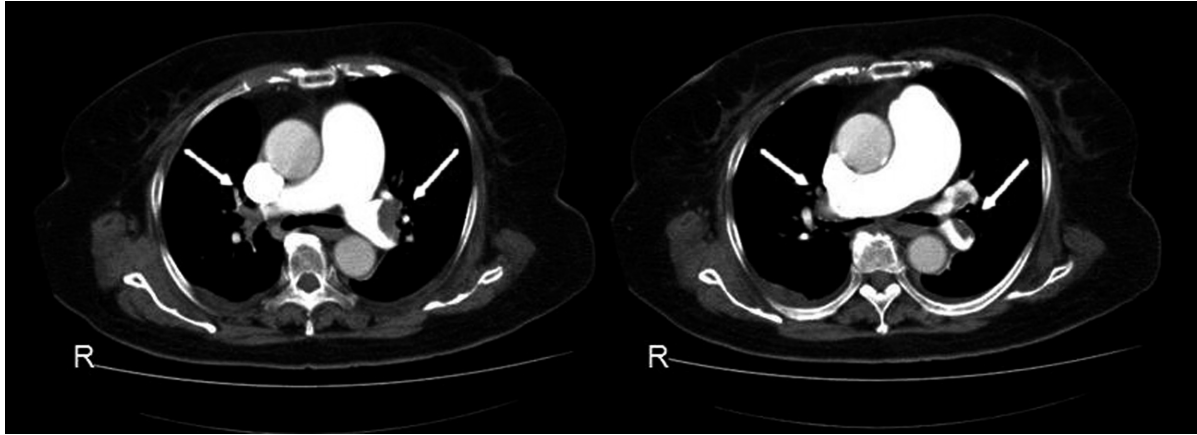
血栓像, 右膝人工関節末梢側の膝下静脈内血栓像。

心臓超音波検査 (図4) : 左室中隔圧排を伴う右室拡大, 三尖弁逆流中等度・下大静脈 23 mm, 推定収縮期肺動脈圧約 60 mmHg。

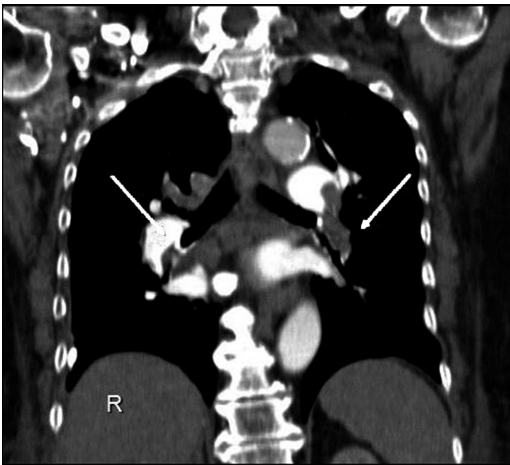
入院時末梢血検査 : WBC 5,910/ μ l, RBC 407万/ μ l, Hb 11.2 g/dl, Ht 34.3%, Plt 10.4万/ μ l, PT (INR) 1.41, APTT 36.6 s, フィブリノゲン 197 mg/dl, FDP 570, D-dimer 2.7 μ g/ml, Protein S 112%, Protein C 65%, ATIII 74%, TP 6.1 g/dl, Alb 3.2 g/dl, LDH 382 IU/l, GOT 21 IU/l, GPT 21 IU/l, γ -GTP 47 IU/l, CPK 74 U/l, BUN 25.3 mg/dl, Cr 0.5 mg/dl, TC 169 mg/dl, Glu 214 mg/dl, HbA1c 5.8%, UA 3.8 mg/dl, Na 145 mEq/l, K 4.1 mEq/l, Cl 107 mEq/l, CRP 10.65 mg/dl, BNP 395.6 pg/ml, トロポニン T 定性陽性。

入院後経過 (図5) : APTT 延長が不十分であったため, 未分画ヘパリンを 20,000 U/日へ増量投与したところ, 翌朝 11月29日の末梢血検査で血小板 3.7万/ μ l への低下を認めた。ヘパリン起因性血小板減少症 (HIT) を強く疑い, ヘパリンとワーファリンを投与中止しアルガトロバン 0.7 γ 持続投与を開始し APTT 約 2 倍 (60 前後) で経過した。12月1日 (第3病日) から血小板数が増加し, 同月3日 (第5病日) に血小板 7.8万/ μ l まで回復, D ダイマー 27.6 のピークを呈した。12月8日 (第10病日) に血小板 18.9万/ μ l まで回復したためアルガトロバン 0.35 γ へ減量しワーファリン 3 mg/日 で導入を開始した。アルガトロバン投与中止後はワーファリン

a



b



c

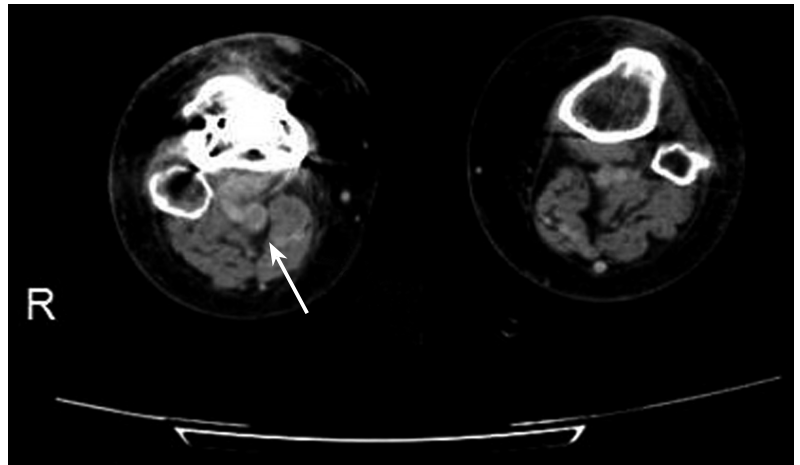


図3 入院時造影 CT.

a: 入院時胸部造影 CT (短軸像). b: 入院時胸部造影 CT (長軸像). 両側肺動脈内に多量の血栓像. c: 入院時両下肢造影 CT. 右膝窩静脈内に血栓像.

1 mg/日まで漸減しPT-INR 3台で経過, 出血を含めた合併症なく経過した. 12月25日(第27病日)には血小板 19.8 万/ μl , 造影CT(図6)にて肺動脈内血栓と下肢静脈内血栓の消失, 心臓超音波検査(図7)で右心負荷も改善したことを確認し, 同月27日(第29病日)に軽快退院となった. 前医における病状経過の調査により, 肺塞栓症を発した11月26日のヘパリン投与前の血小板数は 22.2 万/ μl であったが, 翌日27日には既に 14.6 万/ μl まで低下していたことが判明した. また11月29日(ヘパリン投与4日目)の末梢血よりHIT抗体陽性であることが後日確認されたためHITの確定診断となった.

考 察

HITは, 非免疫機序によるI型とヘパリン依存性抗体による免疫機序を主原因とするII型に分類される¹⁾. 前者はヘパリンの直接的作用による一過性の血小板減少であり臨床的に問題にならないことから, 一般的には後者がHITを意味し血栓症を合併するとHITTS (HIT with thrombosis syndrome) ともいわれる. ヘパリンと血小板第4因子(platelet factor 4: PF4)により産生される複合体が主な抗原となりHIT抗体(抗ヘパリン・PF4複合体抗体)が形成され, これらが結合し激しい血小板活性化が惹起されて動静脈血栓症を引き起こす²⁾. 通常はヘパリン投与5~10日後に投与前の50%以下あるいは 10 万/ μl 以下に血小板が減

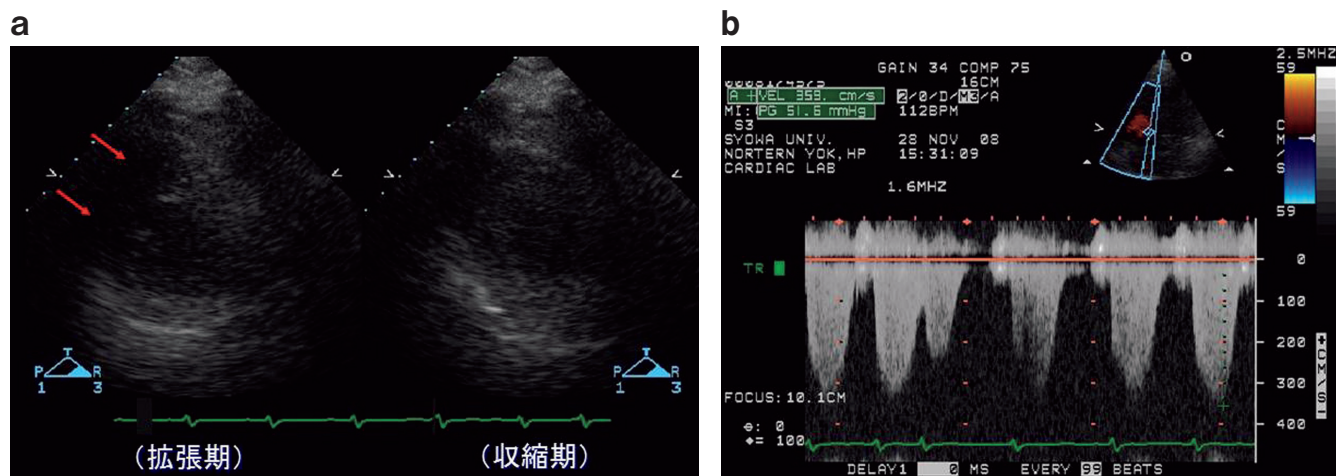


図4 入院時心臓超音波検査。
a: 左室短軸像。右室拡大を伴う左室中隔圧排像。 b: 三尖弁逆注波形。最大圧較差 51.6 mmHg の肺高血圧症を呈する。

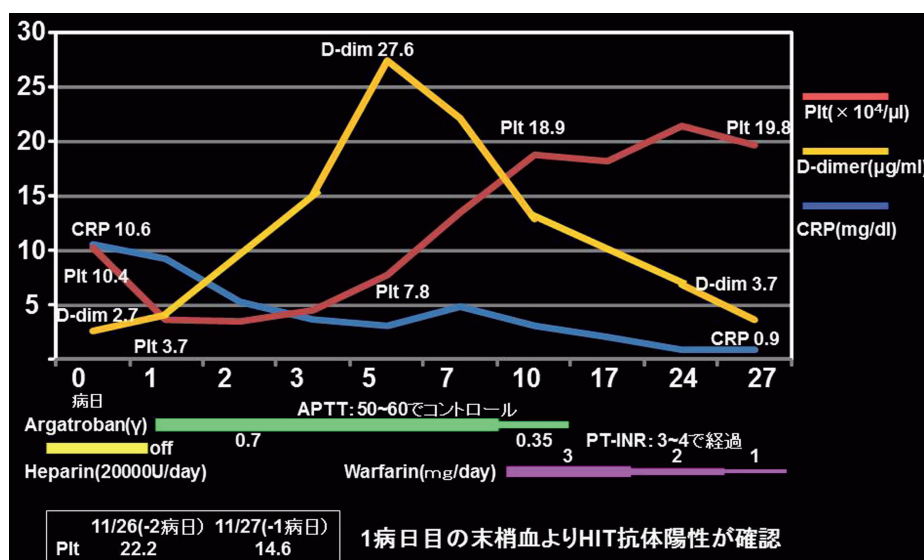


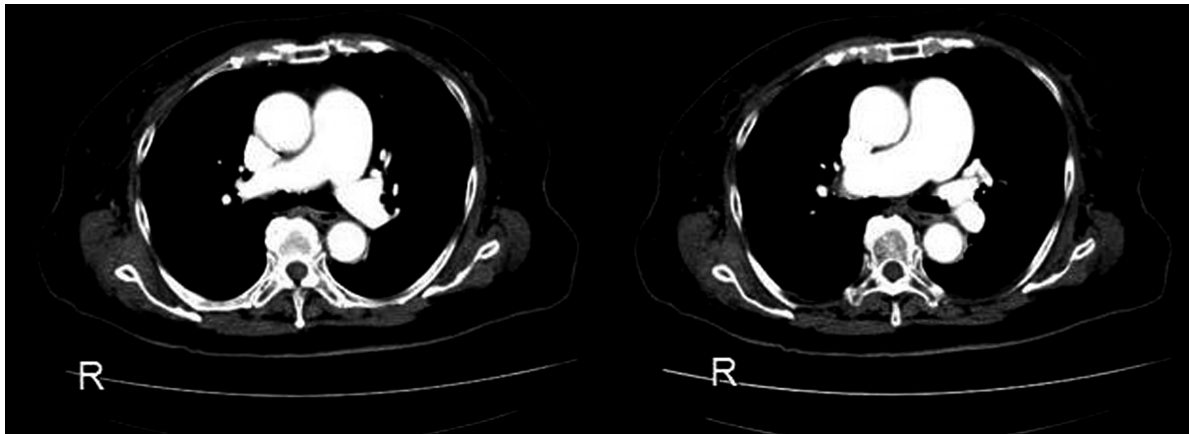
図5 入院後経過表。
ヘパリン中止、アルガトロバン投与開始後から血小板数増加し、10日後には約19万まで回復した。Dダイマーは発症6日後をピークに低下傾向となった。

少しHITを発症するが、過去のヘパリン投与などにより既にHIT抗体を保有している症例では、ヘパリン投与後24時間以内に急速～早期発症をきたす場合がある³⁾。

ペンタサッカライドの合成化合物であるフォンダパリヌクスは、整形外科や腹部外科手術後の深部静脈血栓症予防の適応を持つXa因子阻害薬でありHIT抗体との交差反応は認めないとされているが、単独投与によるHIT抗体の産生やHITの発症を惹起した症例も報告されている^{4,5)}。本症例

においてフォンダパリヌクス投与中に急性血栓性肺塞栓症を発症したが、年齢や腎機能を考慮すると1.5 mg/日の投与量が血栓症予防には不十分であった可能性がある(通常量2.5 mg/日)。また本剤投与中は肺塞栓発症時も含めて有意な血小板低下がなかったことから、単独投与でのHIT発症は否定的と思われる。ヘパリン投与後4日目の末梢血よりHIT抗体が検出されており、フォンダパリヌクス投与中(ヘパリン投与前)にHIT抗体が産生されたかについては断定

a



b

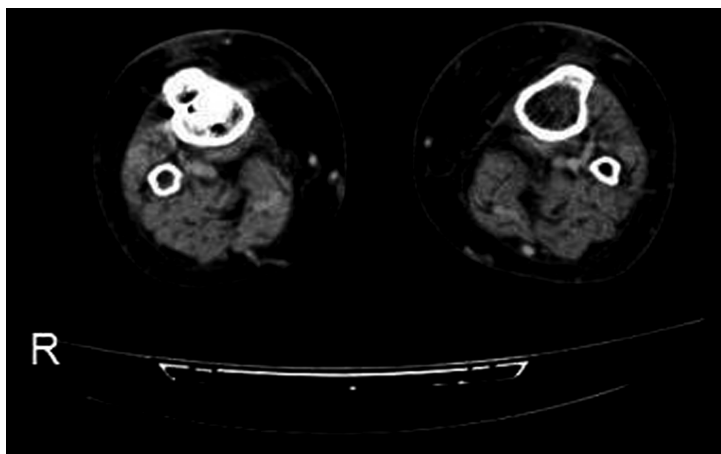


図6 退院時造影 CT.

a: 退院時胸部造影 CT. 両側肺動脈内血栓の消失. b: 退院時両下肢造影 CT. 右膝窩静脈内血栓の消失.

できないが、ヘパリン投与2日目からの有意な血小板減少を呈する早期発症型 HIT であり、ヘパリン使用歴がないことを考慮すると、フォンダパリヌクスが HIT 抗体の産生やヘパリンへの感受性に関与した可能性が示唆される。

HIT の診断は血清学的診断と臨床診断とを組み合わせで行う。血清学的診断には HIT 抗体を検出する ELISA 法と抗体活性を検出するヘパリン惹起血小板凝集法があるが、前者では判定までに時間を要することや、後者では実施できる施設が少なく急性期診断が困難なことがしばしばある。そのため、4T's スコアリングを用いた臨床診断により早期に HIT を疑い対処することが有用である⁶⁾。血小板減少 (Thrombocytopenia)、発症時期 (Timing of platelet count fall or

thrombosis)、血栓症や皮膚障害などの続発症 (Thrombosis)、他の原因の有無 (Other cause for thrombocytopenia) の4項目 (各2点、合計8点) についてスコアリングを行い、4点以上 (中等度以上のリスク) であれば HIT を疑う。本症例は血小板減少が有意なものの初回のヘパリン投与2日目の発症であり、投与前から肺塞栓症を呈していたことから、4T's スコアリングでは合計4点 (2-0-0-2) の中等度リスクであったが、早期発症型の HIT と判断し治療を開始した。

HIT の治療は早期のヘパリン投与中止と代替の抗凝固剤投与である⁷⁾。現在日本では直接的抗トロンビン剤であるアルガトロバンが適応取得されており第一選択となる。本症例もアルガトロバン 0.7 μ g 投与にて APTT を2倍程度にコント

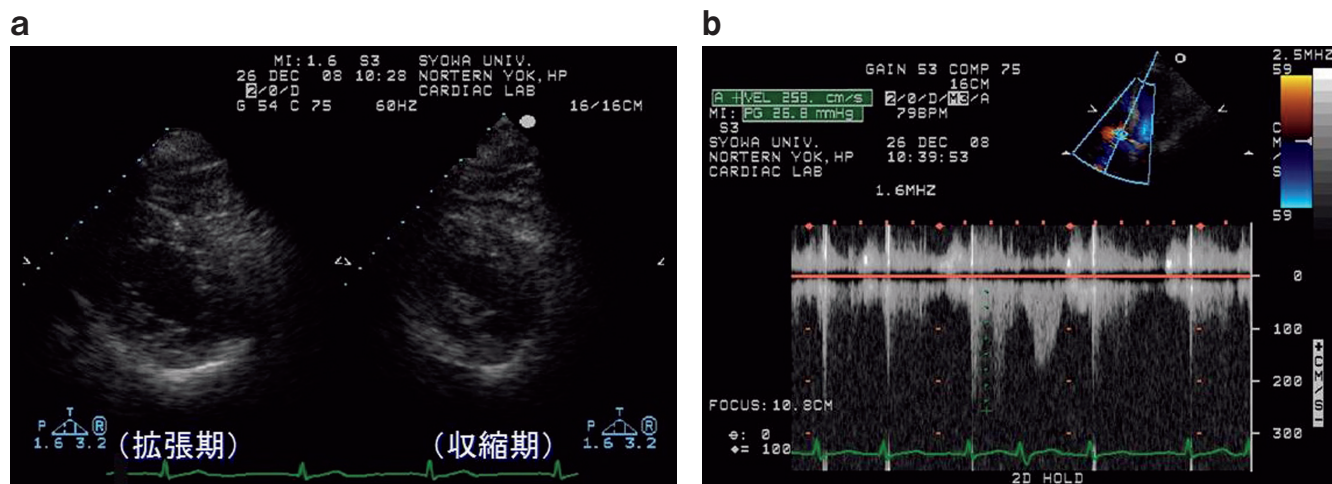


図7 退院時心臓超音波検査。
 a: 左室短軸像。右室拡大と左室中隔圧排像の消失。 b: 三尖弁逆流波形。肺高血圧症の改善(最大圧較差 26.8 mmHg)。

ロールし約1週間で血小板数が回復した。また退院時には肺動脈内や静脈内血栓もほぼ消失するに至り、その有用性が示された。またHIT発症急性期のワーファリン投与はビタミンK依存性抗凝固因子のプロテインCを低下させ静脈性四肢壊疽を発症する危険性があるため⁸⁾、血小板数回復後にアルガトロバン0.35 γ へ減量に伴いワーファリンを維持量より導入した。その後もPT-INR 3台に調整し経過良好であった。

まとめ

今回われわれは整形外科術後に発症した下肢静脈血栓症を伴う急性血栓性肺塞栓症に対するヘパリン投与による早期発症型HIT症例を経験した。前投与されていたフォンダパリヌクスがHIT発症に関与したことが示唆される症例であった。

また本症例において発症早期のヘパリン中止とアルガトロバン投与が有効であった。

文献

- 1) Chong BH, Berndt MC. Heparin-induced thrombocytopenia. *Blut* 1989; 58: 53-57.
- 2) Holmes DR Jr, Kereiakes DJ, Laskey WK, Colombo A, Ellis SG, Henry TD, Popma JJ, Serruys PW, Kimura T,

- Williams DO, Windecker S, Krucoff MW. Heparin-induced thrombocytopenia. *J Am Coll Cardiol* 2007; 50: 109-118.
- 3) Warkentin TE, Kelton JG. Temporal aspects of heparin-induced thrombocytopenia. *N Engl J Med* 2001; 344: 1286-1292.
- 4) Warkentin TE, Cook RJ, Marder VJ, Sheppard JA, Moore JC, Eriksson BI, Greinacher A, Kelton JG. Antiplatelet factor 4/heparin antibodies in orthopedic surgery patients receiving antithrombotic prophylaxis with fondaparinux or enoxaparin. *Blood* 2005; 106: 3791-3796.
- 5) Warkentin TE, Maurer BT, Aster RH. Heparin-induced thrombocytopenia associated with fondaparinux. *N Engl J Med* 2007; 356: 2653-2655.
- 6) Warkentin TE, Hedde NM. Laboratory diagnosis of immune heparin-induced thrombocytopenia. *Curr Hematol Rep* 2003; 2: 148-157.
- 7) Lewis BE, Wallis DE, Berkowitz SD, Matthai WH, Fareed J, Walenga JM, Bartholomew J, Sham R, Lerner RG, Zeigler ZR, Rustagi PK, Jang IK, Rifkin SD, Moran J, Hursting MJ, Kelton JG; ARG-911 Study Investigators. Argatroban anticoagulant therapy in patient with heparin-induced thrombocytopenia. *Circulation* 2001; 103: 1838-1843.
- 8) Warkentin TE, Elavathil LJ, Hayward CP, Johnston MA, Russett JI, Kelton JG. The pathogenesis of venous limb gangrene associated with heparin-induced thrombocytopenia. *Ann Intern Med* 1997; 127: 804-812.