

## 急性心筋梗塞再灌流後の一過性網膜症：その臨床背景と特徴

## Transient Retinopathy After Acute Myocardial Infarction Treated by Reperfusion Therapy : Clinical Background and Manifestation

片山 卓志  
 安 隆 則  
 木 下 望\*  
 梯 彰 弘\*  
 上羽 洋人  
 橋本 重正  
 小林 信彦  
 鶴谷 善夫  
 久保 典史  
 藤井 幹久  
 黒木 昌寿  
 川上 正舒  
 齋藤 宗靖

Takuji KATAYAMA, MD  
 Takanori YASU, MD, FJCC  
 Nozomi KINOSHITA, MD\*  
 Akihiro KAKEHASHI, MD\*  
 Hiroto UEBA, MD  
 Shigemasu HASHIMOTO, MD  
 Nobuhiko KOBAYASHI, MD  
 Yoshio TSURUYA, MD  
 Norifumi KUBO, MD  
 Mikiyoshi FUJII, MD  
 Masatoshi KUROKI, MD  
 Masanobu KAWAKAMI, MD  
 Muneyasu SAITO, MD, FJCC

### Abstract

**Objectives.** The severe inflammatory reaction caused by acute myocardial infarction and reperfusion affects both the heart and other remote organs. The occurrence of retinopathy was evaluated in patients with acute myocardial infarction who underwent reperfusion therapy.

**Methods.** We investigated 29 patients with first acute myocardial infarction who underwent successful reperfusion therapy within 24 hr of the onset. Ophthalmic examinations including visual acuity test and ocular funduscopy were performed within 3 days, 2 weeks, and then monthly up to 3 months after the onset of acute myocardial infarction. Plasma levels of intercellular adhesion molecule-1 (ICAM-1), interleukin-6 and high sensitivity C-reactive protein were measured on admission.

**Results.** Soft exudates around the optic disc appeared in 17 (58.6%) of the 29 patients, among whom 5 also developed superficial hemorrhages (17.2%). The retinopathy became most remarkable between 1 to 2 months after the onset of acute myocardial infarction and then faded away without any specific treatment. None of the patients had impairment of visual acuity, although 4 of the 17 patients with retinopathy complained of either blurred vision or metamorphopsia. Hypertension and/or diabetes mellitus tended to be more common in the retinopathy group than in the non-retinopathy group (59% vs 33%,  $p = 0.096$ ). Plasma ICAM-1 levels were significantly higher than in the non-retinopathy group than in the retinopathy group ( $p = 0.017$ ). There was no significant difference in plasma levels of interleukin-6 and high sensitivity C-reactive protein between the two groups.

**Conclusions.** Retinopathy may occur after reperfusion for acute myocardial infarction. The dominant manifestation is transient soft exudates reflecting spotty retinal ischemia, probably due to microvascular obstruction.

J Cardiol 2003 Jul; 42(1): 23 - 28

自治医科大学附属大宮医療センター 総合1, \*眼科: 〒330-8503 さいたま市天沼町1-847

Departments of Integrated Medicine 1 and \*Ophthalmology, Omiya Medical Center, Jichi Medical School, Saitama

**Address for correspondence:** YASU T, MD, FJCC, Department of Integrated Medicine 1, Omiya Medical Center, Jichi Medical School, Amanuma-cho 1 - 847, Saitama 330 - 8503

Manuscript received January 15, 2003; revised February 20, 2003; accepted March 18, 2003

## Key Words

■Microcirculation ■Myocardial infarction, treatment ■Reperfusion  
 ■Complications (retinopathy)

### はじめに

我々の施設では、以前から急性心筋梗塞後に眼症状を訴え、一過性の網膜病変、とくに綿花様白斑が認められた症例を数例経験してきた。急性心筋梗塞後の網膜病変については、これまで血栓溶解療法との関連について述べられた網膜出血の報告が散見されるが<sup>1-3)</sup>、心筋梗塞後の綿花様白斑についてはSleighholmら<sup>3)</sup>が1例報告しているのみである。急性心筋梗塞の初期治療として、閉塞した冠動脈を可及的早期に再灌流させる治療法は広く普及したが、再灌流の際に、心筋細胞とその部位の微小血管内皮細胞は虚血再灌流障害にさらされることとなる。この虚血再灌流によって、虚血臓器から離れたほかの臓器においても血管内皮細胞傷害や白血球依存性の微小循環障害をきたしうることが報告されている<sup>4-9)</sup>。本研究は、再灌流療法が施行された急性心筋梗塞例に認められた網膜症の臨床背景と特徴について検討することを目的とした。

### 対象と方法

#### 1. 対 象

2001年5月 - 2002年1月に、当センターCCUに入院し、心筋梗塞発症24時間以内に経皮的冠動脈インターベンション(percutaneous coronary intervention: PCI)による再灌流療法を施行された初回心筋梗塞患者連続31例のうち、PCI施行後3日以内に2人の眼科医により実施された眼底検査(無散瞳)で網膜病変が認められなかった29例(男性24例,女性5例,平均年齢58歳,年齢範囲39-75歳)を対象とした。PCI施行3日以内にすでに糖尿病性網膜病変が認められていた2例は除外した。

#### 2. プロトコル

文書での同意を得たうえで眼科医により、視力検査と眼底検査(無散瞳)を含む眼科的検査を、PCI後3日以内、2週間後、以後1ヵ月ごとに3ヵ月間施行し、網膜症の有無について観察した。

入院後全例にアスピリン(162mg内服)、ヘパリン

(PCI前に10,000U単回静注後、15,000-20,000U/dayを3日間点滴静注)、ニコランジル(6mg/hr3日間点滴静注)を投与した。PCIは全例でバルーンならびにステントを用い、PCI終了後、左室造影検査を施行し左室駆出率を求めた。急性心筋梗塞発症から3ヵ月間以内に網膜症が認められた群と認められなかった群について、臨床的な再灌流障害や梗塞前狭心症の有無などの臨床背景、また検査所見では、クレアチンキナーゼ、白血球数、C反応性蛋白(C-reactive protein: CRP)のピーク値などについて比較検討した。臨床的な再灌流障害はPCIで再灌流[Thrombolysis in Myocardial Infarction(TIMI)分類3度]が得られた直後にST再上昇をきたした例、梗塞前狭心症は発症前48時間以内に狭心症発作があった例と定義した。また、入院時の可溶性細胞間接着分子-1(intercellular adhesion molecule-1: ICAM-1)、インターロイキン-6、高感度CRPをenzyme-linked immunosorbent assayで測定した。

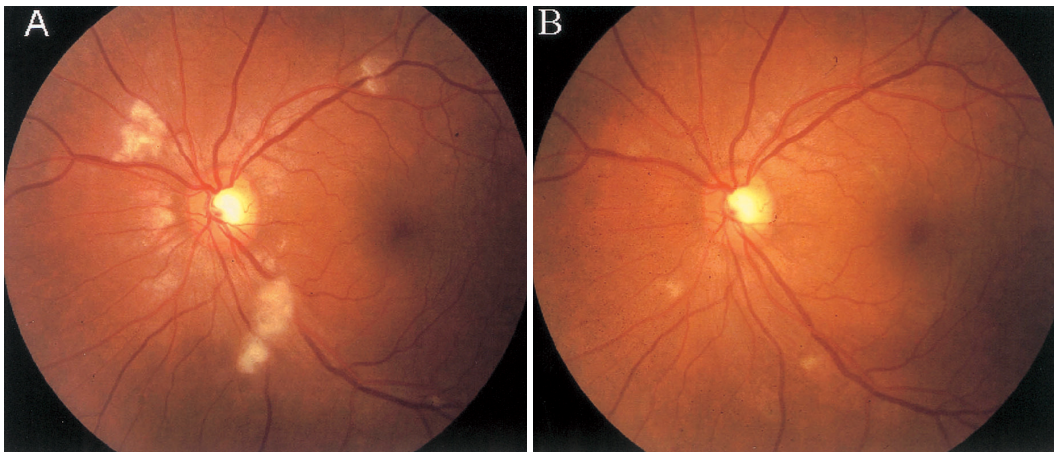
#### 3. 統計解析

計測値は平均±標準偏差で表した。群間の比較ではMann-WhitneyのU検定、Student t検定とFisherの直接法を用い、 $p < 0.05$ を有意差の判定とした。

## 結 果

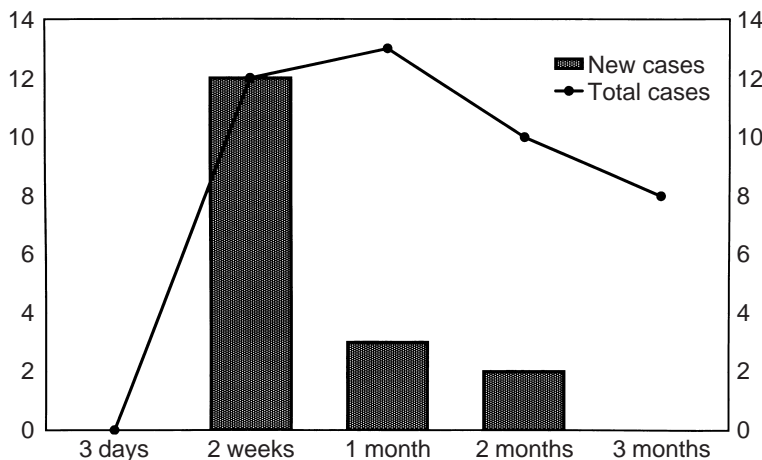
#### 1. 網 膜 症

3ヵ月の観察期間中、乳頭周囲の軟性白斑が29例中17例(58.6%)で認められ(Fig. 1-A)、そのうち5例(17.2%)に表層性出血が認められた。表層性出血のみが認められた例はなかった。蛍光眼底撮影を発症1ヵ月目に施行した1例では、出現した軟性白斑の部位に一致して、網膜血管の無灌流域が認められた(データ非表示)。網膜症は早い例では2週間後から出現し、1-2ヵ月後に最も顕著となり、3ヵ月後には大部分が自然に軽減していった(Figs. 1-B, 2)。視力障害をきたした例はなく、17例中4例が自覚症状(眼のかすみ、変視)を訴えた。



**Fig. 1** Ophthalmologic images of the left eye at 1 month (A) and 3 months (B) after onset of acute myocardial infarction

Multiple soft exudates are seen around the optic disc (A) but faded away without any specific treatment at 3 months (B)



**Fig. 2** Time course of retinopathy after reperfusion therapy

Retinopathy appeared from 2 weeks until 2 months after onset of acute myocardial infarction in 17 patients. Retinopathy became most remarkable between 1 to 2 months after onset of acute myocardial infarction and then faded away without any specific treatment.

## 2. 臨床的背景 (Table 1)

全例でPCIにより一度はTIMI分類3度が得られたが、4例でステント留置後にslow flowをきたした。3例で血栓溶解療法を併用した。網膜症出現群(17例)では網膜症非出現群(12例)と比較して有意に年齢が高く( $61 \pm 10$  vs  $53 \pm 8$ 歳,  $p = 0.033$ ), 喫煙率が低かった( $59\%$  vs  $100\%$ ,  $p = 0.028$ )。また、網膜症出現群では、糖尿病および高血圧の合併が多い傾向であった(それぞれ $59\%$  vs  $33\%$ ,  $p = 0.096$ )。再灌流直後のST再上昇やslow flow, 梗塞前狭心症の有無, 白血球数, クレアチンキナーゼ値, 入院時のインターロイキン6, 高感度CRP値については、いずれも両群間に有意差は認められなかったが、入院時のICAM-1は網膜

症非出現群で網膜症出現群と比較して有意に高値であった( $p = 0.017$ ; Table 2)。

## 考 察

今回、我々は初回急性心筋梗塞の再灌流療法後、数週間から数カ月に及ぶ一過性軟性白斑を中心とする網膜症(以後、心筋梗塞後網膜症)を約60%の患者に観察した。これまでも、急性心筋梗塞の再灌流療法後に軽度の眼症状を訴える症例を数例経験していたが、実際は極めて高頻度に網膜病変が出現していることが明らかとなった。

軟性白斑は、網膜の微小血管の閉塞に起因していると考えられており、組織学的には傷害を受けた神経線

**Table 1 Clinical characteristics of the patients**

	Retinopathy( + ) ( n = 17 )	Retinopathy( - ) ( n = 12 )	p value
Age( yr )	61 ± 10	53 ± 8	0.033
Sex( female )	4( 24 )	1( 8 )	0.370
Body mass index( kg/m <sup>2</sup> )	25.1 ± 3.5	24.2 ± 3.3	0.497
Family history	5( 29 )	4( 33 )	0.822
Smoking	11( 59 )	12( 100 )	0.028
Hypertension	11( 59 )	4( 33 )	0.096
Diabetes mellitus	11( 59 )	4( 33 )	0.096
Hypercholesterolemia	7( 41 )	4( 33 )	0.717
Preinfarction angina	10( 59 )	5( 42 )	0.462
Killip grade( / / )	16/1/0	11/0/1	0.798
Multi-vessel disease	5( 29 )	2( 17 )	0.665
Tissue plasminogen activator	3( 18 )	0	0.246
TIMI-3 time( min )	582 ± 954	514 ± 432	0.769
Reperfusion injury	4( 24 )	2( 17 )	0.653
Slow flow after PCI	2( 12 )	2( 17 )	0.706
IABP	8( 47 )	4( 33 )	0.703
LVEF( % )	53 ± 14	50 ± 8	0.268

Continuous values are mean ± SD. ( ) %.

TIMI = Thrombolysis in Myocardial Infarction; PCI = percutaneous coronary intervention; IABP = intraaortic balloon pumping; LVEF = left ventricular ejection fraction.

**Table 2 Laboratory data of the patients**

	Retinopathy( + ) ( n = 17 )	Retinopathy( - ) ( n = 12 )	p value
HbA <sub>1c</sub> ( % )	7.1 ± 1.9	6.4 ± 2.0	0.371
Total cholesterol( mg/dl )	209 ± 40	206 ± 37	0.839
LDL cholesterol( mg/dl )	112 ± 43	123 ± 38	0.494
HDL cholesterol( mg/dl )	46 ± 17	40 ± 10	0.204
Triglyceride( mg/dl )	119 ± 47	175 ± 132	0.129
Maximum CK( IU/l )	3,639 ± 2,324	2,831 ± 1,389	0.208
Maximum CK-MB( IU/l )	319 ± 205	334 ± 258	0.973
WBC( /μl )	12,509 ± 4,310	12,158 ± 3,483	0.700
Maximum WBC( /μl )	13,808 ± 3,934	13,885 ± 3,138	0.924
Maximum CRP	8.81 ± 4.10	8.74 ± 4.26	0.966
IL-6( pg/ml )	17.5 ± 17.7	11.8 ± 13.1	0.349
hs-CRP( mg/dl )	0.81 ± 1.41	0.24 ± 0.25	0.145
sICAM-1( ng/ml )	267 ± 102	378 ± 108	0.017

Values are mean ± SD. Laboratory data were measured on admission.

HbA<sub>1c</sub> = hemoglobin A<sub>1c</sub>; LDL = low-density lipoprotein; HDL = high-density lipoprotein; CK = creatine kinase; WBC = white blood cell; CRP = C-reactive protein; IL-6 = interleukin-6; hs-CRP = high sensitivity C-reactive protein; sICAM-1 = soluble intercellular adhesion molecule-1.

維軸索の残骸が蓄積したものである<sup>10)</sup>。糖尿病でも軟性白斑は出現するが、硬性白斑や点状の出血が軟性白斑に先行して出現しやすい点と乳頭から離れた部位から発生しやすい点から、急性心筋梗塞後網膜症とは大きく異なる。急性心筋梗塞後網膜症と同様の軟性白斑を主体とした一過性の網膜症が、サイトカインの一種であるインターフェロンの全身投与後に出現することが報告されている。Ogura<sup>11)</sup>は実験動物を用いた検討により、活性化白血球による網膜微小血管の閉塞がインターフェロンによる軟性白斑出現の原因である可能性を報告している。また、ヒトの前腕を駆血により虚血にしたのち再灌流させると、末梢血好中球が活性化し血小板-好中球複合体を形成することが報告されており、局所の虚血再灌流が好中球の活性化を介して全身の微小循環に影響を与えられている<sup>9)</sup>。急性心筋梗塞後網膜症の原因の詳細は不明であるが、我々は急性心筋梗塞ならびに虚血再灌流障害による過度の炎症反応(液性および細胞性因子)が引き起こす遠隔臓器微小循環障害と推測している。本研究では再灌流療法未施行群は倫理的に作製することが認められず、急性心筋梗塞後網膜症の原因が主に急性心筋梗塞と再灌流障害どちらに起因するのかわからない。虚血時間の長さを示す指標として発症からTIMI分類3度が得られるまでの時間を検討したが、網膜症出現群と非出現群間で有意差は認められなかった。

糖尿病、高血圧、高コレステロール血症、加齢、喫煙などは血管内皮傷害の直接的な原因とされ、このような冠動脈疾患危険因子を有している例では虚血再灌流時に起こる内皮機能障害や白血球接着などの微小血管反応が増強されると考えられている<sup>4,6)</sup>。今回の検討でも、網膜症出現群では網膜症非出現群に比較して高齢者が有意に多く、糖尿病や高血圧合併例も多い傾向にあった。喫煙については、興味深いことに網膜症非出現群と比較して網膜症出現群では有意に喫煙者が少なかった。Kharbandaら<sup>9)</sup>は、ヒトの前腕虚血再灌流による末梢血好中球の活性化が、前処置として短い虚血を繰り返すこと(プレコンディショニング)により抑制されることを報告しており、喫煙による数分間の低酸素状態曝露が、網膜微小血管内皮細胞の虚血プレ

コンディショニング様の効果をもたらした可能性がある。一方、梗塞前狭心症の頻度について検討したが、両群間に有意差は認められなかった。

急性心筋梗塞の虚血再灌流時には、虚血組織からインターロイキン6、インターロイキン8などの炎症性サイトカインが放出され、流血中の白血球や血小板が活性化される<sup>9,12)</sup>。また、内皮細胞では接着分子であるICAM-1の発現が増強し<sup>13,14)</sup>、白血球の血管内皮への接着や組織浸潤が促進される。虚血再灌流により心室不整脈が認められた例では、入院時の血中可溶性ICAM-1値が有意に高値であり、ICAM-1が再灌流障害の予知マーカーである可能性を示唆した報告がある<sup>15)</sup>。一方、本研究では、入院時の可溶性ICAM-1が網膜症非出現群で出現群と比較して高値を示し、またインターロイキン6と高感度C反応性蛋白については、両群間で有意差は認められなかった。これらの炎症マーカーと網膜症発現との因果関係については現時点では明らかではなく、入院時だけでなく経時的変化を検討するなどの臨床研究が必要と思われる。

今回の検討では心筋梗塞発症時に明らかな網膜症が認められない症例を対象としていたためか、心筋梗塞後網膜症の予後は非常に良好であった。糖尿病網膜症の発症に網膜微小血管への活性化白血球の捕捉や網膜虚血に伴う新生血管の出現が重要な役割を果たしていることが知られている。したがって、すでに糖尿病網膜症を発症している症例では、心筋梗塞後再灌流に伴い出現する網膜組織の循環障害は糖尿病網膜症自体を悪化させる可能性がある。今後、糖尿病網膜症を対象とした症例比較研究を行い、心筋梗塞後網膜症の臨床的意義を明らかにしたい。

## 結 論

従来知られていない再灌流後の急性心筋梗塞例に起こる網膜症の病態について報告した。特徴的な所見としては一過性軟性白斑で、網膜微小血管の閉塞による散在性の網膜虚血を反映していると推察された。本研究結果より、急性心筋梗塞発症1-2ヵ月後の眼底検査の必要性ならびに本現象の病態解明のための臨床研究の必要性が示唆された。

## 要 約

目的: 急性心筋梗塞および虚血心筋の再灌流によって引き起こされる激しい炎症反応は, 心臓以外の他臓器にも影響を与える. 再灌流療法後の急性心筋梗塞例において出現する網膜症について, その背景因子と特徴を検討することを本研究の目的とする.

方法: 対象は初回発症の急性心筋梗塞例で, 発症 24 時間以内に経皮的冠動脈インターベンション(PCI)による再灌流に成功した 29 例である. 眼科医により視力検査と眼底検査を含む眼科的検査を, PCI 後 3 日以内, 2 週間, 以後 1 ヶ月ごとに 3 ヶ月間繰り返し施行した. また入院時の採血で可溶性細胞間接着分子(ICAM-1), インターロイキン 6, 高感度 C 反応性蛋白を測定し網膜症との関連を検討した.

結果: 乳頭周囲の新しい軟性白斑の出現が 29 例中 17 例(58.6%)で認められ, そのうち 5 例(17.2%)に表層性出血が認められた. 網膜症は心筋梗塞発症から 1-2 ヶ月後に最も顕著で, 未治療で自然軽快していった. 視力障害が認められた例はなかったが, 17 例中 4 例に霧視が認められた. 高血圧と糖尿病は網膜症非出現群と比較して網膜症出現群に多い傾向があり(それぞれ 59% vs 33%,  $p = 0.096$ ), また 3 ヶ月以後まで眼底所見が遷延する傾向が認められた. 入院時の ICAM-1 値は網膜症非出現群で有意に高値であったが( $p = 0.017$ ), インターロイキン 6, 高感度 C 反応性蛋白については, 両群間に有意差は認められなかった.

結論: 再灌流後の急性心筋梗塞例の約 60% に一過性の軟性白斑を特徴とする網膜症が出現した. 軟性白斑は, 網膜微小血管の虚血を反映していると推察される.

*J Cardiol* 2003 Jul; 42(1): 23 - 28

## 文 献

- 1) Mahaffey KW, Granger CB, Toth CA, White HD, Stebbins AL, Barbash GI, Vahanian A, Topol EJ, Califf RM: Diabetic retinopathy should not be a contraindication to thrombolytic therapy for acute myocardial infarction: Review of ocular hemorrhage incidence and location in the GUSTO- trial: Global Utilization of Streptokinase and t-PA for Occluded Coronary Arteries. *J Am Coll Cardiol* 1997; **30**: 1606 - 1610
- 2) Caramelli B, Tranchesi B Jr, Gebara OC, de Sa LC, Pileggi FJ: Retinal haemorrhage after thrombolytic therapy. *Lancet* 1991; **337**: 1356 - 1357
- 3) Sleightholm M, Wanklyn P, Kearney M: Haemorrhagic retinopathy in patients admitted with acute cardiac chest pain. *Eur Heart J* 1996; **17**: 481
- 4) Carden DL, Granger DN: Pathophysiology of ischemia-reperfusion injury. *J Pathol* 2000; **190**: 255 - 266
- 5) Yasu T, Ikeda N, Ishizuka N, Matsuda E, Kawakami M, Kuroki M, Imai N, Ueba H, Fukuda S, Schmid-Schöbein GW, Saito M: Nicorandil and leukocyte activation. *J Cardiovasc Pharmacol* 2002; **40**: 684 - 692
- 6) Granger DN: Ischemia-reperfusion: Mechanisms of microvascular dysfunction and the influence of risk factors for cardiovascular disease. *Microcirculation* 1999; **6**: 167 - 178
- 7) Verma S, Fedak PW, Weisel RD, Butany J, Rao V, Maitland A, Li RK, Dhillon B, Yau TM: Fundamentals of reperfusion injury for the clinical cardiologist. *Circulation* 2002; **105**: 2332 - 2336
- 8) Ambrosio G, Tritto I: Reperfusion injury: Experimental evidence and clinical implications. *Am Heart J* 1999; **138**: S69 - S75
- 9) Kharbanda RK, Peters M, Walton B, Kattenhorn M, Mullen M, Klein N, Vallance P, Deanfield J, MacAllister R: Ischemic preconditioning prevents endothelial injury and systemic neutrophil activation during ischemia-reperfusion in humans in vivo. *Circulation* 2001; **103**: 1624 - 1630
- 10) Green WR: Retina. *in* Ophthalmic Pathology: An Atlas and Textbook (ed by Spencer WH), 3th Ed. WB Saunders, Philadelphia, 1985; pp 655 - 660
- 11) Ogura Y: In vivo evaluation of leukocyte dynamics in the retinal and choroidal circulation. *Jpn J Ophthalmol* 1999; **103**: 910 - 922
- 12) Neumann FJ, Ott I, Gawaz M, Richardt G, Holzapfel H, Jochum M, Schomig A: Cardiac release of cytokines and inflammatory responses in acute myocardial infarction. *Circulation* 1995; **92**: 748 - 755
- 13) Kukielka GL, Smith CW, Manning AM, Youker KA, Michael LH, Entman ML: Induction of interleukin-6 synthesis in the myocardium: Potential role in postreperfusion inflammatory injury. *Circulation* 1995; **92**: 1866 - 1875
- 14) Nose PS: Cytokines and reperfusion injury. *J Card Surg* 1993; **8**: 305 - 308
- 15) Murohata T, Kamijikkoku S, Honda T: Increased circulating soluble intercellular adhesion molecule-1 in acute myocardial infarction: A possible predictor of reperfusion ventricular arrhythmias. *Crit Care Med* 2000; **28**: 1861 - 1864